This is a digital copy of a book that was preserved for generations on library shelves before it was carefully scanned by Google as part of a project to make the world's books discoverable online.

It has survived long enough for the copyright to expire and the book to enter the public domain. A public domain book is one that was never subject to copyright or whose legal copyright term has expired. Whether a book is in the public domain may vary country to country. Public domain books are our gateways to the past, representing a wealth of history, culture and knowledge that's often difficult to discover.

Marks, notations and other marginalia present in the original volume will appear in this file - a reminder of this book's long journey from the publisher to a library and finally to you.

Usage guidelines

Google is proud to partner with libraries to digitize public domain materials and make them widely accessible. Public domain books belong to the public and we are merely their custodians. Nevertheless, this work is expensive, so in order to keep providing this resource, we have taken steps to prevent abuse by commercial parties, including placing technical restrictions on automated querying.

We also ask that you:

+ *Make non-commercial use of the files* We designed Google Book Search for use by individuals, and we request that you use these files for personal, non-commercial purposes.

+ *Refrain from automated querying* Do not send automated queries of any sort to Google's system: If you are conducting research on machine translation, optical character recognition or other areas where access to a large amount of text is helpful, please contact us. We encourage the use of public domain materials for these purposes and may be able to help.

+ *Maintain attribution* The Google "watermark" you see on each file is essential for informing people about this project and helping them find additional materials through Google Book Search. Please do not remove it.

+ *Keep it legal* Whatever your use, remember that you are responsible for ensuring that what you are doing is legal. Do not assume that just because we believe a book is in the public domain for users in the United States, that the work is also in the public domain for users in other countries. Whether a book is still in copyright varies from country to country, and we can't offer guidance on whether any specific use of any specific book is allowed. Please do not assume that a book's appearance in Google Book Search means it can be used in any manner anywhere in the world. Copyright infringement liability can be quite severe.

About Google Book Search

Google's mission is to organize the world's information and to make it universally accessible and useful. Google Book Search helps readers discover the world's books while helping authors and publishers reach new audiences. You can search through the full text of this book on the web at `http://books.google.com/`

Über dieses Buch

Dies ist ein digitales Exemplar eines Buches, das seit Generationen in den Regalen der Bibliotheken aufbewahrt wurde, bevor es von Google im Rahmen eines Projekts, mit dem die Bücher dieser Welt online verfügbar gemacht werden sollen, sorgfältig gescannt wurde.

Das Buch hat das Urheberrecht überdauert und kann nun öffentlich zugänglich gemacht werden. Ein öffentlich zugängliches Buch ist ein Buch, das niemals Urheberrechten unterlag oder bei dem die Schutzfrist des Urheberrechts abgelaufen ist. Ob ein Buch öffentlich zugänglich ist, kann von Land zu Land unterschiedlich sein. Öffentlich zugängliche Bücher sind unser Tor zur Vergangenheit und stellen ein geschichtliches, kulturelles und wissenschaftliches Vermögen dar, das häufig nur schwierig zu entdecken ist.

Gebrauchsspuren, Anmerkungen und andere Randbemerkungen, die im Originalband enthalten sind, finden sich auch in dieser Datei – eine Erinnerung an die lange Reise, die das Buch vom Verleger zu einer Bibliothek und weiter zu Ihnen hinter sich gebracht hat.

Nutzungsrichtlinien

Google ist stolz, mit Bibliotheken in partnerschaftlicher Zusammenarbeit öffentlich zugängliches Material zu digitalisieren und einer breiten Masse zugänglich zu machen. Öffentlich zugängliche Bücher gehören der Öffentlichkeit, und wir sind nur ihre Hüter. Nichtsdestotrotz ist diese Arbeit kostspielig. Um diese Ressource weiterhin zur Verfügung stellen zu können, haben wir Schritte unternommen, um den Missbrauch durch kommerzielle Parteien zu verhindern. Dazu gehören technische Einschränkungen für automatisierte Abfragen.

Wir bitten Sie um Einhaltung folgender Richtlinien:

+ *Nutzung der Dateien zu nichtkommerziellen Zwecken* Wir haben Google Buchsuche für Endanwender konzipiert und möchten, dass Sie diese Dateien nur für persönliche, nichtkommerzielle Zwecke verwenden.

+ *Keine automatisierten Abfragen* Senden Sie keine automatisierten Abfragen irgendwelcher Art an das Google-System. Wenn Sie Recherchen über maschinelle Übersetzung, optische Zeichenerkennung oder andere Bereiche durchführen, in denen der Zugang zu Text in großen Mengen nützlich ist, wenden Sie sich bitte an uns. Wir fördern die Nutzung des öffentlich zugänglichen Materials für diese Zwecke und können Ihnen unter Umständen helfen.

+ *Beibehaltung von Google-Markenelementen* Das "Wasserzeichen" von Google, das Sie in jeder Datei finden, ist wichtig zur Information über dieses Projekt und hilft den Anwendern weiteres Material über Google Buchsuche zu finden. Bitte entfernen Sie das Wasserzeichen nicht.

+ *Bewegen Sie sich innerhalb der Legalität* Unabhängig von Ihrem Verwendungszweck müssen Sie sich Ihrer Verantwortung bewusst sein, sicherzustellen, dass Ihre Nutzung legal ist. Gehen Sie nicht davon aus, dass ein Buch, das nach unserem Dafürhalten für Nutzer in den USA öffentlich zugänglich ist, auch für Nutzer in anderen Ländern öffentlich zugänglich ist. Ob ein Buch noch dem Urheberrecht unterliegt, ist von Land zu Land verschieden. Wir können keine Beratung leisten, ob eine bestimmte Nutzung eines bestimmten Buches gesetzlich zulässig ist. Gehen Sie nicht davon aus, dass das Erscheinen eines Buchs in Google Buchsuche bedeutet, dass es in jeder Form und überall auf der Welt verwendet werden kann. Eine Urheberrechtsverletzung kann schwerwiegende Folgen haben.

Über Google Buchsuche

Das Ziel von Google besteht darin, die weltweiten Informationen zu organisieren und allgemein nutzbar und zugänglich zu machen. Google Buchsuche hilft Lesern dabei, die Bücher dieser Welt zu entdecken, und unterstützt Autoren und Verleger dabei, neue Zielgruppen zu erreichen. Den gesamten Buchtext können Sie im Internet unter `http://books.google.com` durchsuchen.

W1
BE
63

VIENNA. UNIVERSITÄT.
AUGENKLINIK. BERICHT

BERICHT

ÜBER DIE

AUGENKLINIK

DER WIENER UNIVERSITÄT.

1863 – 1865.

UNTER MITWIRKUNG DES

PROF. Dr. FERDINAND ARLT

HERAUSGEGEBEN VON

Dr. MAX TETZER, Dr. LUCIAN RYDEL

UND

Dr. OTTO BECKER.

UNIV OF CALIF
MEDICAL SCHOOL

MIT IN DEN TEXT GEDRUCKTEN HOLZSCHNITTEN UND SECHS LITHOGRAPHIRTEN TAFELN.

WIEN, 1867.

WILHELM BRAUMÜLLER

K. K. HOF- UND UNIVERSITÄTSBUCHHÄNDLER.

MEDICAL SCHOOL
LIBRARY

AUS DEN W UCKT.

SANFORD R. GIFFORD LIBRARY
PURCHASED BY THE
ESTATE OF MAY T. MORRISON

VORWORT.

Der vorliegende Bericht, durch dessen Abfassung meine Assistenten einen meiner lange gehegten Wünsche erfüllten, war bestimmt, als Separat-Abdruck aus den Jahrbüchern der Gesellschaft der Wiener Aerzte bei dem für das Jahr 1866 angesagten Ophthalmologen-Congresse an die Mitglieder desselben vertheilt zu werden. Der Congress musste leider für dieses Jahr unterbleiben. Wir haben uns daher entschlossen, diese Arbeit den uns näher stehenden Collegen direct zuzusenden, und sie den übrigen Pflegern der Augenheilkunde im Wege des Buchhandels zugängig zu machen.

Mittlerweile hat uns ein herber Schlag getroffen. Dr. Tetzer wurde uns am 28. November durch eine rasch verlaufende Lungenentzündung entrissen. Die schönen Hoffnungen, zu denen dieses eminente Talent bei so rastlosem Streben und so durchaus edlem, kerngediegenem Charakter berechtigten — sie sind zerstört! — Die von Tetzer noch nicht ganz vollendete Arbeit über Cataracta wird in den nächstfolgenden Bericht aufgenommen werden.

Der gegenwärtige Bericht, von mir zunächst im Interesse der Bearbeiter selbst gewünscht, sollte durch die Veröffentlichung in einer leicht zugänglichen Zeitschrift allen jenen, welche die Klinik in der betreffenden Zeit besucht haben, das daselbst Beobachtete in übersichtlicher Darstellung und in genauerer Schilderung der wichtigsten Fälle vorführen, im Gedächtnisse auffrischen und sie dadurch zu ähnlicher Beobachtung und Forschung anregen. Er dürfte aber auch vielen anderen Fachgenossen, und besonders Vorständen ähnlicher klinischer Anstalten mehrfaches Interesse bieten, nicht nur

5574

weil er bei seiner getreuen Darstellung der Thatsachen einen verlässlichen Einblick in das Schalten und Walten unserer Klinik gewährt, sondern auch weil er nebst manchen seltenen Beobachtungen wohl auch manches Neue bringt, das als Bereicherung der Wissenschaft oder doch als Stoff zur Anregung weiterer Forschung dienen dürfte.

WIEN, im December 1866.

Dr. Arlt,

o. ö. Professor der Augenheilkunde an der Universität.

Inhaltsverzeichniss.

Seite

Vorrede IV
Inhaltsverzeichniss V
Bericht 1

I. Abschnitt. Statistischer Theil 2
A. Ambulatorium 2
Bemerkungen zum Ziffernberichte des Ambulatoriums 13
B. Stationäre Klinik 29
Bemerkungen zum Ziffernberichte der stationären Klinik 39
Mittheilungen über die an der Klinik gehaltenen Vorlesungen und Curse, sowie über ihren Besuch 43

II. Abschnitt 44
A. Casuistische Mittheilungen 44
1. Diphtheritis conjunctivae 44
2. Keratitis scrofulosa 47
3. Penetrirende Hornhautwunde, Zerreissung der Iris, Verletzung der Linsenkapsel. Panophthalmitis. Nachträgliche Entfernung des fremden Körpers 48
4. Penetrirende Wunde der Cornea und Iris durch einen Eisensplitter mit Einkapselung des fremden Körpers im Glaskörper 52
5. Penetrirende Wunde der Cornea und Sclera. — Heilung . . . 54
6. Ektatische Hornhautnarbe mit Sehnervenexcavation. Heilung nach dreimaliger Iridektomie 56
7. 8. 9. Staphyloma corneae. Operation nach der von Critchett angegebenen Methode mittelst der Scleroticalnaht 57
10. Staphyloma corneae. Abtragung nach Beer. Langsame Heilung 61
11. Staphyloma corneae. Abtragung nach Beer. Ausgang in Phthisis bulbi 61
12. Ruptur der Sclera. Austritt der Linse unter die Conjunctiva. Heilung mit Erhaltung des Sehvermögens 63
13. Berstung des Bulbus an der Grenze zwischen der Cornea und Sclerotica in Folge eines Stosses, Abgang der Linse. Heilung mit Erhaltung des Sehvermögens 64
14. Vulnus scissum sclerae cum Haemorrhagia in corpore vitreo . 65
15. Keratitis et Iridokyklitis. Iridektomie. Heilung 68

Seite

16. Acute Iridochorioiditis. — Ueberraschende Wirkung einer localen Blutentziehung 71
17. Ein Fall von chronischer Iridochorioiditis, durch 13 Jahre beobachtet 72
18. 19. Iritis chronica in individuo syphilitico. Zerreissung von hintern Synechien durch das Extract der Calabarbohne . . . 78
20. Schichtstaar. Iridenkleisis, 15 Monate später eitrige Iridokyklitis 80
21—23. Drei Fälle von Netzhautablösung. — In einem Falle Heilung durch Punction der Netzhaut 81
24. 25. Spontane Aufhellung von Cataracta traumatica. (Hierzu Taf. I. Fig. 1—6) 87
26. Cataracta capsularis centralis anterior mit Cataracta nuclearis 96
27. 28. Zwei seltene Staarformen (Taf. I. Fig. 11 und 12) 98
29. Membrana pupillaris perseverans o. u. (Taf. I. Fig. 7—10) . . 101
30. Massenhafte Glaskörperblutung nach eminenter Verkältung und Durchnässung. — Heilung 101
31. Haemorrhagia in corpus vitreum 102
32. Cataracta secundaria o. d. — Extractio linearis. — Scintillatio oculi 104
33. Neubildung im Glaskörper (Taf. II und Taf. III) 106
34. Supraorbital-Neuralgie, geheilt durch Einpinselungen von Jodtinctur 115
35. Exophthalmus durch Orbitalabscess 116
36. Exophthalmus traumaticus. — Heilung 118
37. Coloboma congenitum palpebrae superioris utriusque. — Lipomata subconjunctivalia 119
38. Distichiasis congenita 121

B. **Wissenschaftliche Beilagen** 123

1. Ueber Retinitis nyctalopica. Von Prof. *Ferdinand Arlt* 123
2. Ueber Glaukom. Von Dr. *Lucian Rydel* 132
3. Beiträge zur Kenntniss des Astigmatismus. Von Dr. *Max Tetzer* 155
4. Ueber das Adenoid der Thränendrüse (Taf. IV). Von Dr. *Otto Becker* 162
5. Verletzung in der Gegend des Corpus ciliare. Consecutive Iridochorioiditis, Retinitis, Bindegewebsmetamorphose und Gefässneubildung im Glaskörper. Sympathische Iridochorioiditis des andern Auges mit gänzlichem Verlust des Sehvermögens (Taf. V und Taf. VI Fig. 1—15). Von *Vincenz Czerny* 178
6. Ueber das Vorkommen von Stachelzellen bei Staphyloma corneae (Taf. VI Fig. 16 und 17). Von *Vincenz Czerny* 190

Erklärung der Tafeln.

Taf. I.

Fig. 1—4. Cataracta traumatica (hinterer Rindenstaar) des rechten Auges, mit dem Augenspiegel in doppelter Grösse gezeichnet; Fig. 1 am 10. September 1863, Fig. 2 am 15. September 1863, Fig. 3 am 19. Juni 1864, Fig. 4 am 15. October 1865. Siehe p. 89 bis 91. — **Fig. 5 und 6.** Cataracta traumatica (hinterer Rindenstaar) des rechten Auges, mit dem Augenspiegel in doppelter Grösse gezeichnet; Fig. 5 am 15. October 1865, Fig. 6 am 25. Januar 1866. Siehe p. 91 und 92. — **Fig. 7—10.** Membrana pupillaris perseverans o. u. Fig. 7 und 8 stellen die Verhältnisse am linken, Fig. 9 und 10 am rechten Auge, Fig. 7 und 9 bei erweiterter, Fig. 8 und 10 bei enger Pupille dar. Die braunen Massen in der Pupille sind Reste der Pupillarmembran, die weissen Auflagerungen auf die vordere Kapsel. Fig. 10 ist bei Einstellung für die Hornhaut gezeichnet, wodurch die von Gefässen durchsetzte Trübung der Hornhaut mehr hervortritt. Siehe p. 101. — **Fig. 11 und 12.** Kapselstaar, bei seitlicher Beleuchtung gezeichnet. Siehe p. 100.

Taf. II und III.

Neubildung im Glaskörper von unbekannter Natur mit reichlicher Gefässentwicklung. Derselbe Fall einmal Ende Januar 1865 (Taf. II), das andere Mal Anfangs Mai 1865 (Taf. III) abgebildet. Siehe p. 109—113.

Taf. IV.

Die Abbildungen dieser Tafel gehören zu dem Aufsatze: „Ueber das Adenoid der Thränendrüse“ p. 162. — **Fig. 1** stellt einen Schnitt durch einen Theil der Geschwulst dar, welcher sowohl normale Thränendrüse (die obere Hälfte), als Neubildung (die untere Hälfte) umfasst. $^{100}/_{1}$ Vergrösserung. — **Fig. 2.** Ein Schnitt durch das Neoplasma, bei 180maliger Vergr. gezeichnet. Man sieht einen Theil eines vielkammerigen Alveolus mit seinem colloiden Inhalt. — **Fig. 3.** Die histologischen Details der Neubildung bei $^{800}/_{1}$ Vergr. Man sieht: 1. Alveolenbildung in den Wänden eines Ausführungsganges der Thränendrüse, 2. Kernwucherung im interstitiellen Gewebe. — **Fig. 4.** Ein Alveolus ohne seinen colloiden Inhalt mit drei kleineren in seiner Wandung. 800malige Vergr. — **Fig. 5.** Der colloide Inhalt eines Alveolus mit seinem ihm constant anhaftenden Kerne und einzelnen zufällig haften gebliebenen Epithelzellen. 800malige Vergr. — **Fig. 6.** Drei einfache Alveolen mit dem umgebenden Bindegewebe. 800mal. Vergr. — Fig. 2 und 5 sind nach Präparaten gezeichnet, die mit Terpenthin behandelt waren. Das Epithel der Alveolen und der colloide Inhalt sind stark geschrumpft, und die Elemente weniger gut sichtbar, als in den andern Figuren, die nach Präparaten gezeichnet sind, welche nur in Müller'scher Flüssigkeit gelegen hatten.

Taf. V.

Fig. 1. Vorderer, äusserer Quadrant des enucleirten Auges. *C* = Cornea. *Sc* = Sclera. *Ch* = Chorioidea. *R* = Retina. L = Der von der Linse eingenommene Raum. Man sieht den Linsenraum vom Glaskörper durch ein aus letzterem entstandenes Diaphragma getrennt. (Seine histologischen Elemente s. Fig. 10, 11, 12, 14, 15.) Natürl. Grösse. — **Fig. 2.** Durchschnitt durch den Prolapsus Iridis. Buchstaben wie bei Fig. 1. Vergr. 8. — **Fig. 3.** Lamina fusca mit eingelagerten, jungen, freien Zellen. Rechts unten eine (sonst selten vorkommende) Pigmentzelle mit offenbar in Theilung begriffenem Kern. Nach links von der mittleren grossen Pigmentzelle liegen drei Blutkörperchen von fein granulirtem (von der Einwirkung des Reagenz herrührendem) Aussehen. Vergr. 550. — **Fig. 4.** Nervus ciliaris longus. Vergr. 550. — **Fig. 5.** Chorio-capillaris. Vergr. 300. — **Fig. 6.** Zellenformen aus dem Tapetum nigrum. Vergr. 550. — **Fig. 7.** Verwachsung zwischen Retina und den aus der Chorioidea wuchernden Zellenmassen in der Gegend des Eintrittes der hintern, kurzen Ciliararterien. Bei der Untersuchung der anschliessenden Durchschnitte konnte man sich überzeugen, dass das im Centrum der Figur verlaufende Gefäss eine Anastomose zwischen Netzhaut- und Chorioidealgefässen vermittelt. *Ch* = Chorioidea. *Lch* = Limitans chorioideae. *Tn* = Tapetum nigrum. *R* = Retina. Vergr. 95. — **Fig. 8.** Retinadurchschnitt hinter dem Aequator bulbi und parallel mit diesem. Aeussere Körnerschicht in der Figur nach oben. Vergr. 300.

Taf. VI.

Fig. 9. Isolirte Radiärfasern der Retina. Nach unten das an den Glaskörper grenzende Ende. Einkernige Fasern sind im Ganzen viel häufiger, als mehrkernige. Die verschiedene Länge derselben rührt wohl daher, dass sie verschiedenen Netzhautpartieen entnommen sind. Bei *a* scheint das von der innern Körnerschichte bis zur Limitans externa reichende Stück zu fehlen, was höchst selten der Fall war. Wenn man die Radiärfasern durch längere Zeit auf die pag. 192 angegebene Weise klopft, so brechen, wahrscheinlich wegen ihrer exponirten Lage, zuerst die Kerne heraus, ohne dass die Faser sonst Schaden leidet. Vergr. 300. — **Fig. 10.** Durchschnitt durch das Corpus ciliare, theils um die aus demselben in den Glaskörper sprossenden Gefässe, theils die Pars ciliaris retinae zu zeigen. Das Tapetum nigrum bildet keine zusammenhängende Schicht mehr. Seine Zellen sind in der vom Chorioidealtractus ausgehenden Zellenproliferation untergegangen. *Cv* = Corpus vitreum. *Cc* = Corpus ciliare. — **Fig. 11.** Die gegen den Glaskörper gelegene Schichte des Diaphragma. (S. Fig. 1.) — **Fig. 12.** Zellengruppen, welche aus analogen Zellen, wie in Fig. 11, entstanden sind. — **Fig. 13.** Einzelne Zellen aus der Mitte des verflüssigten Glaskörpers. — **Fig. 14.** Die Glaskörperzellen im Begriffe, zu areolirten Membranen auszuwachsen. Ausserdem gibt es jedoch im Diaphragma noch Partieen, wo dieser Process schon viel weiter gediehen ist. — **Fig. 15.** Nach einer Dimension ausgewachsene Glaskörperzellen aus der vordersten Partie des Diaphragma. Durch Essigsäure verändern sie sich bis auf ein geringes Erbleichen gar nicht. (Fig. 10—15 bei einer Vergr. 500.) — **Fig. 16.** Durchschnitt durch das Epithel und eine Partie des sub Nr. 4 aufgeführten Staphyloms. — **Fig. 17.** Isolirte Zellen des Epithels. *a* und *b* von Nr. 4, *c* von Nr. 5 von der Peripherie; *d*, *e*, *f* ebenfalls von Nr. 5, aber in der Nähe des centralen Geschwürchens. Fig. 16, 17 bei einer Vergr. 550.

Bericht

über die

in den Schuljahren 1863—65 an der Augenklinik der Wiener Hochschule behandelten Augenkranken.

Unter Mitwirkung des Professor Dr. **Ferdinand Arlt** verfasst

von den Assistenten

Dr. Max Tetzer, Dr. Lucian Rydel und Dr. Otto Becker.

Der Bericht wird die Schuljahre 1862/63, 1863/64, 1864/65 umfassen und sich von dem letzten über diese Klinik von dem damaligen Assistenten Dr. Businelli im Jahre 1859 veröffentlichten Berichte dadurch unterscheiden, dass er auch die ambulatorisch behandelten Kranken berücksichtigt. Der längere Zeitraum, von dem wir Rechenschaft geben, und die grosse Anzahl von Kranken, welche er umfasst, lassen den Versuch gerechtfertigt erscheinen, das Material auch statistisch zu verwerthen.

Die Verfasser haben sich ausserdem entschlossen, dem eigentlichen Berichte eine Anzahl grösserer Arbeiten folgen zu lassen, welche sich auf die an der Klinik gemachten Beobachtungen und auf die daselbst angestellten Untersuchungen beziehen. Der Bericht zerfällt daher in zwei Hauptabschnitte. Der erste bringt die Ziffernberichte des Ambulatoriums und der stationären Klinik mit den nöthigen Erläuterungen; der zweite wird ausser kürzeren casuistischen Mittheilungen die eben erwähnten wissenschaftlichen Beilagen enthalten. Dem letztern Abschnitte werden Holzschnitte und lithographirte Tafeln von Dr. Heitzmann beigegeben. Jeder einzelne Theil des Berichtes wird mit dem Namen desjenigen Mitarbeiters unterzeichnet, der die Verantwortung für denselben übernimmt.

I. Abschnitt.

Statistischer Theil.

Zum Verständnisse der nachfolgenden statistischen Angaben ist es nothwendig, einige Bemerkungen über die Verhältnisse der ophthalmologischen Klinik, des Ambulatoriums und des Unterrichtes an beiden vorauszuschicken.

Auf der stationären Klinik, über deren äussere Verhältnisse, Lage im Krankenhause, Anzahl und Beschaffenheit der Zimmer und der darin aufgestellten Betten etc. das Nöthige weiter unten folgen wird, hält Professor Arlt täglich von 10—11 Uhr die Visite, bespricht in Gegenwart seiner Zuhörer die wichtigeren Fälle und nimmt die Operationen vor. Die systematischen Vorträge dagegen werden im Hörsaale gehalten, jedoch nur dann, wenn weder interessante oder besonders wichtige Fälle, noch Operationen die ganze Stunde in Anspruch genommen haben. Im Hörsaale wird dann von 11—12 Uhr auch das Ambulatorium abgehalten. Da die Kranken, welche in der stationären Klinik zur Aufnahme gelangen, zum grössten Theile aus dem Ambulatorium gewählt werden, und nur ein kleiner Bruchtheil vom Aufnahmszimmer direct oder von anderen Abtheilungen des allgemeinen Krankenhauses durch Transferirung, oder aus der Privatpraxis des Professors kommt, so wird das Ambulatorium mit besonderer Sorgfalt gepflegt. Freilich wird damit zugleich ein anderer, ebenso wichtiger Zweck, der eines praktischen Unterrichtes in der Diagnostik der Augenkrankheiten, verbunden. Die neu eintretenden Kranken werden immer zuerst von Professor Arlt selbst untersucht und nach Feststellung der Diagnose entweder den Zuhörern demonstrirt, oder einem derselben übergeben, damit er unter Anleitung des Lehrers die Diagnose selber stelle. Einer der Assistenzärzte nimmt unterdessen in der Dunkelkammer die nöthigen Spiegeluntersuchungen vor, während der andere im Wartezimmer die Behandlung der schon früher eingetretenen ambulatorischen Kranken leitet.

A. Ambulatorium.

Die Grundlage des Berichtes über das Ambulatorium ist das sogenannte Ambulanten-Protokoll. Es ist für unsere Zwecke von Wichtigkeit, etwas genauer anzugeben, in welcher Weise dasselbe geführt wird. Indem Professor Arlt die neuen Kranken zuerst sieht, und das Examen, welches er in Gegenwart seiner Zuhörer anstellt, in der That dasjenige ist, durch welches er selbst zur Diagnose des Falles gelangt, so werden zwar die Zuhörer auf die unmittelbarste Weise in die Praxis eingeführt, und verdankt wohl gerade diesem Umstande das Arlt'sche Ambulatorium seinen Ruf und seinen grossen

Zuspruch Seitens der Studenten und in- und ausländischer Doctoren; da aber nur ausnahmsweise dictirt wird, so fällt es dem Secretär, welcher das Protokoll führt, einigermaassen schwer, seine Aufgabe in wissenschaftlicher Weise zu erfüllen. Die Beschreibung im Protokolle lässt denn auch in der Regel viel zu wünschen übrig, und der Name, das Geschlecht, das Alter, sowie die lateinische Diagnose sind oft das einzig Brauchbare von dem, was notirt ist. Die Diagnose, welche in's Protokoll eingetragen wird, und welche auch auf der Karte steht, die der Kranke in die Hand bekommt, um sie bei den folgenden Besuchen dem behandelnden Assistenten vorzuweisen, richtet sich immer nach demjenigen Leiden, wegen dessen der Kranke an dem Tage der Aufnahme in's Protokoll sich zur Behandlung meldet oder um Rath bittet. In der Regel betreten auch die öfter wiederkehrenden Patienten nur einmal, und zwar das erste Mal, den Saal, in welchem das Protokoll geführt wird, so dass dieses über den Verlauf der Krankheit und den Erfolg der Therapie um so seltener etwas enthält, als die Genesenden, sobald sie gesund zu sein glauben, einfach ausbleiben und nicht abwarten, bis sie freigesprochen werden. Ein anderer Uebelstand liegt darin, dass wegen der Trennung der neuen und alten Patienten nur schwer eine Correction der Diagnose möglich ist, da es im Drange des Augenblicks dem Assistenten häufig unmöglich wird, die berichtigende Diagnose im Protokolle anzumerken.

Es würde sonderbar erscheinen, die Mängel des Ambulantenprotokolls so offenherzig einzugestehen, wenn die leider kaum zu vermeidenden Ursachen desselben nicht auch angeführt würden. Diese bestehen aber zum grossen Theil in der Ueberfülle an Kranken, welche innerhalb einer Stunde absolvirt werden müssen. Die Durchschnittszahl der neuen Patienten beträgt, bei einer jährlichen Anzahl von 2800, 7—8 im Tage; es entfielen also, wenn alle gleichmässig viel Zeit in Anspruch nehmen würden, auf einen Patienten 8 bis 7 Minuten. Nun ist aber die Krankenzahl in den eigentlichen Schulmonaten meist viel grösser, so dass in diesen die durchschnittliche Zeit noch geringer ausfällt; und 7—8 Minuten sind ohnehin schon durchaus ungenügend, wenn ein Fall untersucht, diagnosticirt, besprochen und demonstrirt werden soll. Die Anzahl der täglich erscheinenden, schon in Behandlung stehenden Patienten beträgt aber zwischen 80 und 120. — Die Hauptursache liegt aber darin, dass der nächste Zweck des Protokolls, der nie ausser Augen gelassen wird, weniger ist, wissenschaftliches Materiale zu sammeln, als für die Therapie, den Heilzweck, und die Wiedererkennung eines später etwa wieder kommenden Kranken die nothwendigen Anhaltspunkte zu liefern.

In welcher Weise lässt sich nun ein solches Protokoll zu statistischen Zwecken benützen?

Die Antwort ergibt sich leicht aus dem Mitgetheilten. Das Protokoll gibt genau das Geschlecht, das Alter, die Beschäftigung, den Tag der Vorstellung, so wie die Diagnose des Leidens an, wegen dessen sich die Kranken in das Ambulatorium begeben haben. Die Diagnose ist in einigen Fällen unbestimmt gehalten. So erklärt es sich unter anderm, dass manche Fälle von Keratitis, Iritis, Retinitis als unbestimmte aufgeführt worden sind. Es ist nämlich bei dem ersten Besuch oft nicht möglich, eine genauere Diagnose zu machen und viele Patienten kommen entweder nicht wieder, oder es wurde versäumt, die später gestellte genauere Diagnose nachträglich anzumerken. Ueber den Verlauf der Krankheit und den Erfolg der Therapie enthält das Protokoll dagegen zu lückenhafte Angaben, als dass man dieselben im Berichte hätte berücksichtigen können. Aber auch von dem, was hätte benützt werden können, haben wir bei diesem ersten Versuche einer grösseren statistischen Arbeit über Augenkrankheiten Manches bei Seite liegen lassen, haben desshalb vom Alter und der Beschäftigung abgesehen und uns allein auf das Geschlecht, die Jahreszeit und die Krankheitsform beschränkt. Was die letztere betrifft, so ist in dem Berichte ein Patient immer unter derjenigen Diagnose angeführt worden, welche die Krankheit bezeichnet, die ihn veranlasst hat, das Ambulatorium zu besuchen; er mag sonst was immer für krankhafte Veränderungen oder Anomalien an seinen Augen besessen haben. So ist z. B. ein Strabotischer, der wegen eines Hordeolums in's Ambulatorium gekommen ist, mit der Hauptdiagnose Hordeolum in's Protokoll eingetragen, während der Strabismus nur in zweiter Reihe erwähnt ist, und erscheint demgemäss auch in diesem Berichte unter Hordeolum, des Strabismus aber geschieht keine Erwähnung. Oder ein Mann, dessen eines Auge phthisisch ist, kommt wegen eines Eisensplitters in der Hornhaut des andern Auges. Derselbe hat im Berichte seine Stelle unter Corpus alienum in cornea gefunden, während andererseits unter Phthisis bulbi nur jene aufgeführt sind, die etwa gekommen sind, um zu fragen, ob es für ihr phthisisches Auge noch eine Hilfe gebe. Oder ein Astigmatismus findet im Berichte keine Stelle, weil nur ein Auge damit behaftet war, und die Correction der Ametropie des andern Auges den Patienten vollkommen befriedigte. Für die Beurtheilung der in dem folgenden Berichte gebotenen Angaben ist diess von Wichtigkeit. Derselbe gibt nämlich nicht an, wie oft in den Jahren 1862/63, 1863/64, 1864/65 dieses oder jenes seltenere Augenleiden (z. B. Cataracta pyramidalis oder Astigmatismus oder doppelrandige Nervenfasern in der Netzhaut) zur Beobachtung kam, sondern nur, wie viele Männer und wie viele Weiber in den angegebenen Jahren wegen jeder einzelnen Krankheitsform im Ambulatorium der Augen-

klinik Hilfe gesucht haben. — Der Grund, wesshalb immer nur die Hauptdiagnose berücksichtigt worden ist, lässt sich schliesslich kurz dahin formuliren, dass wenn ein und derselbe Patient unter mehreren Rubriken aufgeführt worden wäre, die Anzahl der protokollirten Kranken und der im Berichte rubricirten Krankheiten nicht übereingestimmt haben würden, und somit der ganze Bericht gefälscht worden wäre. — Manch interessanter, im Ambulatorium vorgekommener Fall findet in Folge dessen in dem Ziffernbericht keine Stelle, dafür kann dieser aber Anspruch auf unbedingte Objectivität machen. Viele dieser Beobachtungen werden im casuistischen Theile erwähnt werden, da sie entweder in die stationäre Klinik aufgenommen oder von den Assistenten besonders aufnotirt wurden.

Was die Abfassung des Berichtes selbst betrifft, so ist das Ziffernmässige des Schuljahres 1862/63 von Dr. Tetzer, des Schuljahres 1863/64 von Dr. Rydel und des Schuljahres 1864/65 von Dr. Becker bearbeitet worden. Diese von einander ganz unabhängige Bearbeitung der einzelnen Jahre wird einerseits die Uebereinstimmung gewisser Zahlen nur noch schlagender machen, erklärt aber andererseits auch, dass bei der Abgrenzung der einzelnen Krankheitsformen, besonders der weniger zahlreichen und mehr willkürlichen, nicht nach ganz gleichen Principien vorgegangen werde. Der Redaction des ganzen ersten Abschnittes unterzog sich Dr. Becker.

Die zur Behandlung gekommenen Krankheiten wurden nach den anatomischen Gebilden, die der hauptsächliche Sitz der Erkrankung waren, in 17 grössere Gruppen geordnet. Dabei haben wir uns im Allgemeinen an die in Arlt's „Die Krankheiten des Auges" befolgte Eintheilung gehalten. Doch schienen uns einzelne Abweichungen nothwendig. So wurden die Krankheiten der Netzhaut und des Sehnerven abgesondert aufgeführt; für das seinem Wesen nach noch immer nicht aufgeklärte Glaukom wurde eine eigene Gruppe in Anspruch genommen. Die Refractions- und Accommodations-Anomalien wurden von den Muskelerkrankungen (Lähmungen und Spasmen) getrennt, diesen aber die Neurosen angeschlossen. Endlich wurden auch für die Störungen des Licht empfindenden Apparates und für die den ganzen Bulbus umfassenden Erkrankungen, wie: Anophthalmus, Mikrophthalmus, Phthisis bulbi etc., eigene Gruppen gewählt, um nicht einander ganz fremdartige Erkrankungen in ein und dieselbe Gruppe zusammenwerfen zu müssen und damit den Werth der unten folgenden Betrachtungen zu vermindern.

Die Bedeutung der einzelnen Krankheitsnamen wird allen denen, welche mit dem wissenschaftlichen Standpunkte Arlt's und mit seinem so weit verbreiteten Buche vertraut sind, bekannt sein, doch

dürften folgende Bemerkungen einer leichtern Verständigung wegen nicht überflüssig erscheinen.

1. Ophthalmia catarrhalis epidemica. — Zur Aufstellung dieser neuen Krankheitsform und zur Trennung derselben von dem gewöhnlichen acuten Katarrh wurde Prof. Arlt durch zahlreiche Fälle von Bindehautkatarrh bewogen, welche in den Monaten October und November 1862 zuerst in auffallender Menge zur Behandlung kamen. Die Form war durch intensive Röthe und Lockerung der Conjunctiva in ihrer ganzen Ausdehnung, mit zahlreichen feinen Ecchymosen in der Conjunctiva bulbi, durch ausgebreitetes Oedem der Lider und reichliche Schleimsecretion gekennzeichnet. Ihr epidemischer Charakter war durch das gleichzeitige Auftreten in einigen Ortschaften um Wien ausgesprochen. Die meisten Kranken kamen aus Hernals und Ottakring, demnächst aus den Häusern vor der Favoritenlinie, nur einzelne aus andern Vorstädten, z. B. Leopoldstadt, Landstrasse. In den einzelnen Ortschaften herrschte die Krankheit wieder vorzugsweise in einzelnen Häusern. Unter 56 im Monat November und December 1862 an dieser Form behandelten Kranken waren 19 (14 M. und 5 W.) aus einem Hause in Hernals. Seit dieser Zeit kommt diese Form sporadisch das ganze Jahr hindurch vor, hob sich aber nur einmal wieder zu grösserer Häufigkeit, und zwar im Juli und August 1865, um dann unmittelbar darauf im September ganz zu verschwinden (siehe unten Tabelle III). Die Fälle heilen meist von selbst. Häufig kamen die Kranken, wenn das zweite Auge ergriffen wurde, das erste aber ohne Anwendung irgend eines Mittels nahezu geheilt war. Touchiren mit einer 5—10granigen Lösung von Nitras argenti beschleunigte jedoch die Heilung. — Siehe Arlt's Mittheilung im „Wochenblatt der Gesellschaft der Aerzte. 1863, Nr. 2."

2. Conjunctivitis exanthematica. — Mit diesem Namen bezeichnet Arlt kleine, seichte, runde Geschwürchen auf der Cornea, welche er im Gefolge gewisser chronischer Exantheme, besonders der Acne rosacea, beobachtet hat, und die er als Theilerscheinung der Hautkrankheit auffasst. Die Krankheit ist sehr hartnäckig. Nachschübe zu verhindern gelang erst durch erfolgreiche Behandlung der Acne. Diese bestand in Waschungen mit einer Mischung von Aqua fontis libr. j, lactis sulph. dr. jj, acidi muriat. et acid. sulph. ana dr. β. — Siehe Zehender, Klin. Monatsblätter. 1864, p. 329.

3. Die chronische Bindehautblennorrhoe ist synonym mit Conjunctivitis granulosa, Ophthalmia aegyptiaca, militaris, Trachoma der Autoren. Trachoma Arlti bezeichnet eine entzündliche Erkrankung, welche sich durch Ablagerung circumscripter sulziger Exsudate in das Parenchym der Bindehaut und wohl auch in den Knorpel charakterisirt und Schrumpfung des Knorpels und der Bindehaut mit

ihren bekannten Folgezuständen, Trichiasis, Xerophthalmus, Entropium etc. bewirkt. Sie entwickelt sich meist in blassen, schlechtgenährten, oft mit den Merkmalen der Scrofulose behafteten Individuen, kommt in den deutschen Provinzen Oesterreichs selten, häufiger in Böhmen, Galizien und Ungarn vor. In Holland soll sie weit verbreitet sein. In Wien bekommen wir fast ausschliesslich die Ausgangsstadien zu Gesichte. Das Secret hält Arlt nicht für ansteckend.

4. Conjunctivitis membranacea. — Unter dieser Bezeichnung sind sowohl die leichteren Fälle, bei welchen die Ablagerung plastischen Exsudates in das Gewebe der Bindehaut nur gering ist, an der Oberfläche aber ein gerinnender Beleg sich bildet, als auch die schwereren Fälle mit derber Infiltration der Bindehaut (Diphtheritis) begriffen. Die letztere Form ist übrigens in Wien ausserordentlich selten. Ich komme darauf bei der Casuistik zurück.

5. Conjunctivitis scrofulosa. — Es ist vielleicht nicht unnöthig, noch besonders darauf hinzuweisen, dass unter dieser Bezeichnung auch alle die oberflächlichen Knötchen und nachfolgenden Geschwürchen der Hornhaut aufgeführt sind, welche z. B. von Stellwag als Herpes Corneae von Herpes Conjunctivae und Wecker als Keratite superficielle circonscrite von Conj. pustuleuse trennt. Es erklärt diess die grosse Ziffer dieser Krankheitsform im Berichte.

6. Keratitis rheumatica. — In seinem Buche (I, p. 192) unterscheidet Arlt zwei Formen dieser Krankheit. In dem Berichte hat nur die leichtere Form mit mehr serösem Exsudate, die noch am meisten der Keratitis marginalis von Hasner (Klinische Vorträge über Augenheilkunde. Prag. II, 154) gleicht, diesen Namen behalten. Die schwerere Form ist, da sie in den letzten Jahren sehr häufig zur Beobachtung kam, im Berichte als Abscessus corneae besonders aufgeführt.

7. Cystis episcleralis. — Erfolgt durch ein Trauma Ruptur der Sclera, so tritt Humor aqueus, Glaskörper, in einzelnen Fällen wohl auch die Linse aus der Risswunde unter die Bindehaut und Tunica vaginalis aus. Die Flüssigkeiten und die Linse können nun entweder resorbirt werden, oder geben Anlass zur Bildung einer Cyste. Diese Cyste sitzt dann mit breiter Basis auf der Sclera auf und enthält eine bald wasserklare, bald weingelbe dünne Flüssigkeit. — Siehe Arlt, Krankh. d. Auges. II, 16.

8. Retinitis nyktalopica. — Die Gründe, welche Arlt bestimmen, die Nyktalopie als entzündliches Leiden der Netzhaut anzusehen, wird derselbe in ausführlicherer Weise im zweiten Abschnitte dieses Berichtes auseinandersetzen, wesshalb wir darauf verweisen.

Die nun folgende Tabelle I enthält den Ziffernrapport des Ambulatoriums vom 1. October 1862 bis zum 30. September 1865 incl.

Tabelle I.

	1862/63		1863/64		1864/65		Partial-Summe		Total-
	M.	W.	M.	W.	M.	W.	M.	W.	
I. Conjunctiva.									
Conjunctivitis catarrhalis	276	143	186	127	184	130	646	400	1046
Ophthalmia catarrh. epidem.	96	28	61	39	68	65	225	132	357
Conj. blennorrhoica acuta	5	5	6	2	2	.	13	7	20
Conj. blenn. neonatorum	13	10	13	12	10	16	36	38	74
Conj. blenn. chronica	111	66	126	88	152	71	389	225	614
Conj. membranacea	5	5	4	7	8	11	17	23	40
„ scrofulosa	246	304	248	310	256	349	750	963	1713
„ trachomatosa	12	10	14	18	7	7	33	35	68
„ exanthematica	.	.	1	3	1	1	2	4	6
„ traumatica	9	3	7	2	8	4	24	9	33
Abscessus subconjunctivalis	.	.	4	.	.	.	4	.	4
Ecchymoma subconj.	6	.	2	1	11	7	19	8	27
Pterygium	9	1	3	1	4	4	16	6	22
Polypen	.	.	1	.	1	.	2	.	2
Verrucae	.	.	.	1	.	.	.	1	1
Cysten	.	.	1	1	1	1	2	2	4
Neubildungen	.	2	1	1	.	.	1	3	4
Summe	788	577	678	613	713	666	2179	1856	4035
	1365		1291		1379		4035		
II. Cornea.									
Keratitis	8	3	26	24	15	23	49	50	99
„ rheumatica	12	4	4	1	8	3	24	8	32
„ scrofulosa	15	9	12	7	5	3	32	19	51
Abscessus corneae	5	11	9	1	4	5	18	17	35
Ulcus corneae	30	19	40	18	14	2	84	39	123
Malacia corneae	.	.	1	.	.	.	1	.	1
Trauma corneae	53	7	40	6	41	10	134	23	157
Corpora aliena	70	1	62	3	80	3	212	7	219
Maculae corneae	26	23	16	24	25	27	67	74	141
Cicatrix corneae	35	18	31	25	21	15	87	58	145
Cicatrix corneae ectatica	3	7	2	6	6	7	11	20	31
Staphyloma corn. totale	5	3	8	5	1	5	14	13	27
Phthisis corneae	1	3	.	2	4	4	5	9	14
Keratokonus	1	.	.	1	.	.	1	1	2
Xerosis corneae	.	.	.	.	2	.	2	.	2
Summe	264	108	251	123	226	107	741	338	1079
	372		374		333		1079		
III. Sclera.									
Scleritis	2	1	3	4	4	1	9	6	15
Sclerectasia	1	1	1	1	.	2	2	4	6
Trauma sclerae	3	1	5	1	4	3	12	5	17
Cystis episcleralis	.	1	.	.	.	.	.	1	1
Summe	6	4	9	6	8	6	23	16	39
	10		15		14		39		

Tabelle I.

	1862/63		1863/64		1864/65		Partial-Summe		Total-
	M.	W.	M.	W.	M.	W.	M.	W.	
IV. Iris.									
Iritis	11	11	19	9	25	10	55	30	85
„ rheumatica	15	7	3	1	15	8	33	16	49
„ scrofulosa	1	3	.	.	.	1	1	4	5
„ syphilitica	12	10	10	7	8	13	30	30	60
Trauma iridis (Iridodialysis)	.	.	1	1	.	.	1	1	2
Prolapsus iridis	4	8	5	2	7	3	16	13	29
Synechiae posteriores	5	3	6	.	6	4	17	7	24
Occlusio pupillae	4	1	2	1	5	6	11	8	19
Coloboma	.	.	.	1	.	.	.	1	1
Mydriasis	4	1	2	1	3	4	9	6	15
Summe	56	44	48	23	69	49	173	116	289
	100		71		118		289		
V. Chorioidea.									
Chorioiditis	6	1	8	4	14	10	28	15	43
„ sarcomatosa	1	.	1	1	3	2	5	3	8
„ suppurativa	2	1	1	.	3	1	6	2	8
Albinismus	.	.	.	.	1	.	1	.	1
Iridochorioiditis chronica	24	14	23	15	13	12	60	41	101
„ sympathica	1	.	1	1	1	2	3	3	6
Summe	34	16	34	21	35	27	103	64	167
	50		55		62		167		
VI. Retina.									
Hyperaemia retinae	5	3	.	.	.	.	5	3	8
Retinitis	3	1	4	.	7	2	14	3	17
„ albuminurica	.	.	.	1	.	.	.	1	1
„ nyctalopica	5	.	1	.	3	.	9	.	9
„ pigmentosa	1	.	5	.	.	.	6	.	6
Haemorrhagia in retina	3	1	2	1	1	.	6	2	8
Amotio retinae	6	5	6	4	5	4	17	13	30
Commotio retinae	1	.	.	.	.	.	1	.	1
Pseudoplasma in retina	1	.	2	2	.	.	3	2	5
Markhaltige Nervenfasern	.	.	.	.	.	1	.	1	1
Summe	25	10	20	8	16	7	61	25	86
	35		28		23		86		
VII. Nervus opticus.									
Neuro-Retinitis	6	5	4	5	11	7	21	17	38
Atrophia nervi optici	23	10	27	8	13	11	63	29	92
Summe	29	15	31	13	24	18	84	46	130
	44		44		42		130		
VIII. Glaucoma.									
Glaucoma simplex	12	4	11	2	9	2	32	8	40
Glaucoma inflammatorium	11	9	13	21	2	11	26	41	67
Summe	23	13	24	23	11	13	58	49	107
	36		47		24		107		

Tabelle I.

	1862/63		1863/64		1864/65		Partial-Summe		Total-
	M.	W.	M.	W.	M.	W.	M.	W.	
IX. Corpus vitreum.									
Haemorrhagia	3	.	8	2	3	1	14	3	17
Obscurationes	3	3	1	2	1	4	5	9	14
Corpus alienum	.	.	1	.	1	.	2	.	2
Scintillatio oculi	1	.	.	.	.	.	1	.	1
Myodesopsia	2	.	.	.	3	1	5	1	6
Summe	9	3	10	4	8	6	27	13	40
	12		14		14		40		
X. Lens.									
Cataracta incipiens	18	12	9	8	21	19	48	39	87
Cataracta senilis dura	82	40	66	44	61	51	209	135	344
Catar. mollis in juven.	5	2	4	5	7	4	16	11	27
Cataracta complicata	2	7	1	1	6	4	9	12	21
Catar. capsul. centr. anterior	4	3	3	3	2	1	9	7	16
Cataracta pyramidalis	3	1	.	.	3	1	6	2	8
Cataracta perinuclearis	7	4	7	1	4	3	18	8	26
Catar. cortic. posterior	1	3	.	.	.	.	1	3	4
Cataracta membranacea	4	1	3	1	5	.	12	2	14
Cataracta arido-siliquata	2	.	6	3	3	1	11	4	15
Cataracta cystica	.	.	.	.	1	.	1	.	1
Catar. traumatica	18	1	15	.	5	.	38	1	39
Prolapsus lentis in camer. ant.	2	.	.	.	.	.	2	.	2
Luxatio lentis	2	1	1	2	1	3	4	6	10
Aphakia	1	.	.	1	.	2	1	3	4
Summe	151	75	115	69	119	89	385	233	618
	226		184		208		618		
XI. Leiden des ganzen Bulbus.									
Anophthalmus	1	1	1	.	.	.	2	1	3
Mikrophthalmus	1	.	.	.	1	1	2	1	3
Haemophthalmus	.	.	.	.	4	.	4	.	4
Phthisis bulbi	6	1	.	.	12	7	18	8	26
Buphthalmus	.	.	.	.	1	.	1	.	1
Summe	8	2	1	.	18	8	27	10	37
	10		1		26		37		
XII. Störungen des Licht empfindenden Apparates.									
Amblyopia	14	6	10	1	14	7	38	14	52
Amaurosis	1	.	2	3	6	1	9	4	13
Hemeralopia	13	.	16	1	6	.	35	1	36
Hemiopia	.	.	1	.	2	.	3	.	3
Simulatio	2	.	.	.	.	.	2	.	2
Summe	30	6	29	5	28	8	87	19	106
	36		34		36		106		

Tabelle I.

	1862/63		1863/64		1864/65		Partial-Summe		Total
	M.	W.	M.	W.	M.	W.	M.	W.	
XIII. Refraction und Accommodation.									
Myopia	31	11	54	14	46	14	131	39	170
Hypermetropia	33	20	46	29	72	50	151	99	250
Astigmatismus	5	.	1	3	9	2	15	5	20
Accommodationsparalyse	3	1	.	1	1	.	4	2	6
Presbyopia	6	7	15	9	7	1	28	17	45
Asthenopia	5	9	14	11	2	4	21	24	45
Summe	83	48	130	67	137	71	350	186	536
	131		197		208		536		
XIV. Muskelkrankheiten und Neurosen.									
Paralysis n. oculomotorii	5	5	10	2	8	5	23	12	35
Par. n. trochlearis	.	.	1	.	1	2	2	2	4
Par. n. abducentis	5	3	7	8	8	3	20	14	34
Par. n. facialis	2	1	2	.	6	2	10	3	13
Insufficientia mm. internor.	1	.	3	1	.	3	4	4	8
Strabismus convergens	30	14	23	28	17	17	70	59	129
Strabismus divergens	4	1	7	3	3	2	14	6	20
Nystagmus	1	.	.	.	3	.	4	.	4
Blepharospasmus	2	2	.	.	3	6	5	8	13
Neuralgia ciliaris	3	1	1	.	1	3	5	4	9
Summe	53	27	54	42	50	43	157	112	269
	80		96		93		269		
XV. Thränenorgane.									
Stillicidium lacrimarum	1	.	7	4	.	.	8	4	12
Blennorrhoea sacci lacrim.	26	26	13	21	19	32	58	79	137
Fistula sacci lacrimalis	2	6	3	2	2	3	7	11	18
Ectasia sacci lacrimalis	1	.	.	.	1	3	2	3	5
Dacryocystitis	5	5	2	8	2	6	9	19	28
Summe	35	37	25	35	24	44	84	116	200
	72		60		68		200		
XVI. Orbita.									
Periostitis	1	2	5	.	5	3	11	5	16
Abscessus	2	.	1	.	2	.	5	.	5
Pseudoplasma	3	3	.	.	.	2	3	5	8
Exophthalmus	.	.	2	2	3	1	5	3	8
Morbus Basedowii	.	.	.	.	.	4	.	4	4
Verletzungen	1	.	.	.	1	.	2	.	2
Summe	7	5	8	2	11	10	26	17	43
	12		10		21		43		

Tabelle I.

	1862/63		1863/64		1864/65		Partial-Summe		Total-
	M.	W.	M.	W.	M.	W.	M.	W.	
XVII. Lider.									
Erysipelas	.	.	2	1	3	.	5	1	6
Eczema	1	1	.	.	2	.	3	1	4
Abscessus	7	.	10	2	5	1	22	3	25
Blepharadenitis	66	71	51	62	66	71	183	204	387
Hordeolum et Chalaziom	29	14	22	14	34	23	85	51	136
Atheroma	.	1	.	.	1	.	1	1	2
Ectropium	7	4	7	1	5	2	19	7	26
Entropium	1	1	.	.	.	.	1	1	2
Trichiasis	4	2	2	1	2	.	8	3	11
Distichiasis	3	4	1	.	5	4	9	8	17
Ptosis	1	.	.	.	1	2	2	2	4
Symblepharon	1	.	2	1	1	.	4	1	5
Anchyloblepharon	.	.	2	.	.	2	2	2	4
Coloboma	1	.	.	.	.	1	1	1	2
Neoplasma	6	2	4	2	3	3	13	7	20
Trauma	4	.	5	1	2	.	11	1	12
Oedema palpebrarum	.	1	.	.	2	1	2	2	4
Phtiriasis	1	.	.	.	.	.	1	.	1
Cystis in palpebra	1	.	.	1	.		1	1	2
Summe	133	101	108	86	132	110	373	297	670
	234		194		242		670		

Uebersicht.

1. Conjunctiva	788	577	678	613	713	666	2179	1856	4035
2. Cornea	264	108	251	123	226	107	741	338	1079
3 Sclera	6	4	9	6	8	6	23	16	39
4. Iris	56	44	48	23	69	49	173	116	289
5. Chorioidea	34	16	34	21	35	27	103	64	167
6. Retina	25	10	20	8	16	7	61	25	86
7. Nervus opticus	29	15	31	13	24	18	84	46	130
8. Glaucoma	23	13	24	23	11	13	58	49	107
9. Corpus vitreum	9	3	10	4	8	6	27	13	40
10. Lens	151	75	115	69	119	89	385	233	618
11. Ganzer Bulbus	8	2	1	.	18	8	27	10	37
12. Störungen d. lichtempf. A.	30	6	29	5	28	8	87	19	106
13. Refr. und Accommod.	83	48	130	67	137	71	350	186	536
14. Musk.- u. Nerv.-Krankh.	53	27	54	42	50	43	157	112	269
15. Thränenorgane	35	37	25	35	24	44	84	116	200
16. Orbita	7	5	8	2	11	10	26	17	43
17. Lider	133	101	108	86	132	110	373	297	670
Summe	1734	1091	1575	1140	1629	1282	4938	3513	8451
	2825		2715		2911		8451		

Bemerkungen zum Ziffernberichte des Ambulatoriums.

1. Die Gesammtzahl der in den 3 Schuljahren zur Behandlung gekommenen Kranken beträgt 8451, also nahe $8^1/_2$ Tausend, durchschnittlich entfallen mithin auf ein Jahr 2800 Kranke. Halten wir die in den einzelnen Jahren in der Tabelle wirklich verzeichneten Kranken (2825, 2715, 2911) dagegen, so übersteigen sie im 1. und 3. Jahre das Mittel, während sie im 2. Jahre um ein Beträchtliches zurückbleiben. Vergleicht man diese Zahlen unter einander, so ist die Anzahl der ambulatorischen Kranken im 2. Jahre gegen das 1. gefallen, übersteigt aber im 3. das 1. bedeutend. Nach bürgerlichen Jahren gerechnet, verhalten sich die Zahlen etwas anders. Sie sind für die Jahre 1863 und 1864 genau je 2750, während im Jahre 1865 3034 in's Protokoll eingetragen sind. Die Zahl der Ambulanten ist also im letzten Jahre beträchtlich gewachsen. — Noch muss ich erwähnen, dass die Zahlen unserer Tabelle nicht vollkommen mit den Zahlen des Protokolles übereinstimmen. In diesem sind, wie die Tabelle II auch angibt, 1862/63 2817, 1863/64 2704, 1864/65 2929 Kranke verzeichnet, während der Bericht resp. 2825, 2715 und 2911 aufführt. Dieser Mangel an Uebereinstimmung beruht auf Fehlern in der Bearbeitung des Protokolles oder in der Summirung. Der ganze Fehler schien aber zu unbedeutend, um desshalb die zeitraubende und ermüdende Arbeit des Rubricirens zu wiederholen. Ueberdiess stimmt eigenthümlicher Weise die Gesammtzahl aller drei Jahre wieder überein. Sie beträgt im Berichte 8451, im Protokolle 8450. Auch lässt sich annehmen, dass die Fehler vorzugsweise die häufig vorkommenden Krankheitsformen betreffen, so dass die Folgerungen um so weniger davon berührt werden, je mehr die Zahlen der häufigst vorkommenden Krankheiten die der andern überragen. Diess ist aber in eminentem Maasse der Fall.

Ich verweile bei der Gesammtzahl der Kranken noch etwas länger, weil sie uns die Frage beantworten soll, in wie weit das uns zu Gebote stehende Material genügt, um es statistisch zu verwerthen. In der Statistik gilt der Satz, dass Zahlen dann statistische Beweiskraft haben, wenn sie so gross sind, dass sie in den natürlichen Epochen, für welche sie aussagen sollen, gar keinen oder nur geringen Schwankungen unterliegen. Fassen wir von diesem Gesichtspunkte aus unsere Tabelle, und zwar sowohl die anatomischen Krankheitsgruppen, als auch die einzelnen Krankheitsformen in's Auge. Das Ergebniss wird ein sehr gleichartiges sein. In den Krankheitsgruppen schwanken die Zahlen für die einzelnen Jahre nicht mehr, als die Gesammtzahlen der Jahre. Je grösser im Allgemeinen die einer Gruppe zukommende Ziffer, desto geringer sind die Abweichungen in den einzelnen Jahren. Von den 4035 (im Mittel 1344) Conjunctivakranken entfallen beispielsweise auf die einzelnen Jahre 1365, 1291, 1379; als Percente der

Gesammtzahl der einzelnen Jahre berechnet, ergeben diese Zahlen 45.3%, 47.7%, 47.3%, — das Mittel ist 47.7%. — Die 1029 Corneakranken (im Mittel 359) vertheilen sich auf die drei Jahre mit 372, 374, 333.

Aehnliche Verhältnisse bieten alle anderen Gruppen. Die Uebereinstimmung ist selbst in den weniger zalreichen Gruppen so gross, dass sie überrascht; so besonders bei den Krankheiten des Sehnerven, des Glaskörpers und anderen. — Etwas Aehnliches sehen wir bei Betrachtung der einzelnen Krankheiten. Nicht allein erhalten wir bei der Conjunctivitis scrofulosa ebenso constante Zahlen, wie bei den ganzen Gruppen, — ihre Summe ist 1713, das Mittel 571; in den einzelnen Jahren 550, 558, 605; Percentzahl 19.4%, 20.5%, 20.7% — sondern es wäre auch ein Leichtes, aus den durch geringere Ziffern vertretenen Krankheitsformen ebenso schlagende Beispiele heraus zu suchen. Ich unterlasse es nur, weil die Tabelle sie ohnehin klar genug darbietet.

Ist somit im Allgemeinen nachgewiesen, dass die Anzahl der zur Beobachtung gekommenen Fälle statistische Schlüsse erlaubt, so wird es doch von Interesse sein, noch einen Blick auf einige allgemeine Verhältnisse zu werfen, welche auf die Grösse unserer Ziffern und auf das Zustandekommen und die Zusammensetzung unseres statistischen Materiales von Einfluss sind.

Zunächst ist zu bemerken, dass unsere Augenanstalt eine öffentliche, und die Behandlung der Augenkranken eine unentgeltliche ist. Die Kranken, welche sich an die Klinik wenden, gehören daher fast ohne Ausnahme den unbemittelten Klassen an. Die Augenkranken der wohlhabenden und reichen Klassen sind also in unserer Statistik nicht enthalten.

Sodann ist unsere Augenanstalt nicht die einzige in Wien, an welcher unentgeltlich ordinirt wird. Professor von Jäger jun. sieht in unserer unmittelbaren Nachbarschaft auf der Abtheilung des allgem. Krankenhauses fast eine gleich grosse Anzahl augenkranker Ambulanten. Wenige Schritte weiter entfernt, im Josephinum, befindet sich die Augenklinik des Professor Stellwag von Carion. Sodann bestand bis vor Kurzem im Gumpendorfer Filial-Spitale eine Augenabtheilung, an deren Stelle jetzt die Abtheilung des Primarius Koller in der Rudolph-Stiftung getreten ist. Ferner werden in den Kinderspitälern und in den zahlreichen Ordinationsanstalten für kranke Kinder viele Augenkrankheiten behandelt, und schliesslich absorbiren die drei Stadt-Augen-Armenärzte eine grosse Anzahl der ambulatorisch zu behandelnden Augenkranken. Rechnet man dazu, dass die Privatpraxis der 10 bis 15 Oculisten Wien's auch noch eine erkleckliche Anzahl unbemittelter Patienten umfasst, so wird man begreifen, dass die an unserer Klinik verzeichneten ambulatorischen Augenkranken

nur einen Bruchtheil sämmtlicher unbemittelter Augenkranken ausmachen. Eine Schätzung der Gesammtzahl derselben ist aber sehr schwer und ganz unsicher. Gewiss würde sie sich durch vereinte Thätigkeit der Herren Collegen bis zu einem gewissen Grade herstellen lassen. Aber selbst, wenn man die Zahl aller bei den verschiedenen Anstalten und Aerzten verzeichneten armen Augenkranken kennen würde, entspräche dieselbe der Wahrheit nicht, da es in unserer Specialität nicht anders ist, wie bei anderen Fächern, dass nämlich viele, besonders chronische Fälle und von auswärts kommende Kranke von einem Augenarzt zum andern wandern und daher doppelt und mehrfach aufgeführt werden würden. Zieht man aber in Rechnung, dass im Ambulatorium der Abtheilung des Herrn Professor von Jäger jun. jährlich über 2000 Kranke und bei Herrn Dr. Gulz jährlich über 3000 Kranke verzeichnet werden, so wird die Zahl von circa 10.000 unbemittelten Augenkranken in Wien nicht zu hoch gegriffen erscheinen, indem dann auf die übrigen Anstalten und Aerzte zusammen nur circa 2000 Kranke gerechnet wären. Unser Ambulantenprotokoll verzeichnet also unter dieser Voraussetzung etwa den dritten oder vierten Theil der unbemittelten Augenkranken Wien's.

Es wäre nun sicher von Interesse, das Verhältniss der Augenkrankheiten zu den sämmtlichen Erkrankungen, welche in den gleichen Klassen in Wien vorkommen, zu kennen. Nur sehe ich leider keine Möglichkeit, auch nur schätzungsweise irgend einen Aufschluss darüber zu erhalten, will aber die Leser mit der Aufführung der Gründe nicht ermüden.

Leichter scheint es anzugeben, in welchem Verhältnisse die Zahl der Augenkranken zu der Bevölkerungszahl, der sie angehören, stehen.

Nun wissen wir freilich, welch tragikomischen Erfolg bisher die letzte Volkszählung in Wien gehabt hat, so dass die Residenzstadt Wien seit nun bald 10 Jahren nicht weiss, wie viel Bewohner sie hat. Nehmen wir aber an, Wien habe mit seiner nächsten Umgebung 700.000 Einwohner und unter diesen 200.000, die ihren Arzt zahlen, so bliebe ungefähr eine halbe Million, welche die 10.000 Augenkranken liefert, d. h. es wendet sich in Wien aus den unbemittelten Klassen jeder 50. Mensch einmal im Jahre wegen seiner Augen an einen Augenarzt.

Natürlich bin ich weit entfernt, dieser Zahl irgend einen genauen Werth zuzuschreiben. Beide Zahlen, aus denen sie berechnet ist, sind aus vielleicht zu willkürlichen Schätzungen hervorgegangen, und überdiess involvirt sie die Voraussetzung, dass dasselbe Individuum im Jahre nicht mehr als einmal an den Augen erkranke. Aber auch davon ganz abgesehen, so ist die Voraussetzung, dass die an den öffentlichen Augenanstalten zur Behandlung kommenden Kranken sich allein aus der Wiener Bevölkerung rekrutiren, ganz irrig. Diess gilt

absolut vielleicht nur für die ganz acuten und insbesondere für die acuten Erkrankungen der nach aussen gelegenen Theile des Auges, die Conjunctiva und Cornea, und z. B. selbst von den Verletzungen gilt es nur für die leichteren Fälle, da die schwereren und in ihrem Verlaufe längere Zeit in Anspruch nehmenden Fälle auch nur zu häufig von Nah und Fern nach Wien kommen. — Was aber im Grossen und Ganzen für die in Wien behandelten Augenkranken überhaupt gilt, macht sich im Kleinen und Einzelnen auch in dem Ambulatorium unserer Klinik geltend. Selbst die einzelnen Bezirke Wien's und die einzelnen Ortschaften der Umgebung betheiligen sich nicht in gleicher Weise an der Lieferung der Kranken.

Selbst für so grosse Anstalten, wie unsere Klinik, hat die Lage in der Stadt einen Einfluss. Die meisten Kranken kommen aus der Nachbarschaft des Krankenhauses und den zunächst gelegenen Vorstädten und Ortschaften der Umgebung. Aus der inneren Stadt kommen schon weniger, und aus den entfernteren Vorstädten, die Leopoldstadt etwa ausgenommen, fast selten Augenkranke zu uns. Allerdings bezieht sich diess vorzugsweise auf die acuten, rasch verlaufenden Krankheiten. Chronische und schwerere Erkrankungen, besonders operative Fälle, halten sich an diese Grenzen nicht; sie kommen aus allen Bezirken der Stadt, aus ganz Niederösterreich, aus allen Ländern der Monarchie und insbesondere aus den östlichen Kronländern. Nach Osten erstreckt sich das Gebiet, welches uns seine schweren Augenkranken sendet, über die Grenzen Galiziens nach Russland hinein, nach Süden über die Grenzen der jetzt zur ungarischen Krone gerechneten Länder, nach den Donaufürstenthümern und der Türkei. Während aus Russland und Polen meist Kranke mit chronischen Bindehautleiden und ihren Folgezuständen die weite Reise nach Wien machen, sind es aus den südlicher gelegenen Ländern mehr Sehstörungen, Netzhautleiden und einzelne operative Fälle, welche der Ruf unserer Anstalt herbeizieht.

Aus dem Vorstehenden ergibt sich, dass sich auch die allgemeinen Fragen der medizinischen Statistik, das Verhältniss zur Bevölkerungszahl und zur Zahl der Erkrankungen überhaupt, aus dem uns zu Gebote stehenden Materiale nicht beantworten lassen. Indem ich also auch diese letzte Einschränkung zugebe, weise ich noch einmal darauf hin, was im Anfange dieses Abschnittes angeführt wurde, dass die Zahl der Beobachtungen in den einzelnen Jahren für gewisse Krankheitsgruppen und Krankheitsformen ziemlich ebenso constant ist, wie die Gesammtzahl der verzeichneten Fälle, und dass für diese Gruppen und Formen desshalb die Anzahl der Beobachtungen gross genug ist, um daraus Schlüsse zu ziehen. — Mit diesen Gruppen und Formen werde ich mich nun noch näher beschäftigen.

2. Es liegt auf der Hand, dass, je grösser die Anzahl der Einzelbeobachtungen bei einer gewissen Krankheitsform ist, mit desto grösserer Wahrscheinlichkeit das gefundene Verhältniss zwischen den Geschlechtern u. s. w. das richtige ist. Es ist daher angezeigt, an der Hand unserer Tabelle diejenigen Krankheitsgruppen und Krankheitsformen aufzusuchen, welche die grössten Zahlen aufzuweisen haben. Da wir aber oben schon gesehen haben, dass auch in den mit weniger zahlreichen Beobachtungen versehenen Gruppen und Krankheiten ein überraschendes Gleichbleiben der Zahlen stattfindet, so habe ich zunächst die Gruppen nach ihrem Zahlenantheil und nach Procenten der Gesammtzahl in Tabelle II zusammengestellt, um eine Häufigkeitsscala für sämmtliche Gruppen zu haben.

Tabelle II.

Conjunctiva	4035	in	Procenten	der	Gesammtzahl	. .	47.7
Cornea	1079	„	„	„	„	. .	12.7
Lider	670	„	„	„	„	. .	7.9
Linse	618	„	„	„	„	. .	7.3
Refr. und Accommod.	536	„	„	„	„	. .	6.3
Iris	289	„	„	„	„	. .	3.4
Muskel und Nerv. . .	269	„	„	„	„	. .	3.1
Thränenorgane . . .	200	„	„	„	„	. .	2.3
Chorioidea	167	„	„	„	„	. .	1.9
Nerv. opt.	130	„	„	„	„	. .	1.5
Glaucoma	107	„	„	„	„	. .	1.2
Störungen des l. App.	106	„	„	„	„	. .	1.2
Retina	86	„	„	„	„	. .	1.0
Orbita	43	„	„	„	„	. .	0.5
Corp. vitr.	40	„	„	„	„	. .	0.4
Sclera	39	„	„	„	„	. .	0.4
Ganzer Bulbus . . .	37	„	„	„	„	. .	0.4
	8451						99.2

Da aber in den einzelnen Gruppen eine sehr verschiedene Anzahl von einzelnen Krankheiten verzeichnet ist, so habe ich ferner die Zahlen der einzelnen Gruppen durch die Anzahl der in ihnen enthaltenen Krankheitsformen dividirt, um zu erfahren, wie viele Fälle im Durchschnitt auf eine Krankheitsform der verschiedenen Gruppen kommen. Diese Zahlen sind in der Tabelle III enthalten.

Tabelle III.

Conjunctiva	237	Thränenorgane . .	40	Sclera	10
Refr. u. Accommod.	89	Lider	35	Netzhaut	9
Cornea	72	Iris	29	Glaskörper . . .	8
Nervus opticus . .	65	Chorioidea	28	Orbita	7
Glaukom	53	Muskeln und Nerven	27	Bulbus	7
Lens	41	Störungen d. l. App.	21		

Nach diesen Uebersichten enthält die Gruppe der Bindehautkrankheiten beinahe die Hälfte aller verzeichneten Augenkranken,

ihr zunächst kommen in der Tabelle II die Hornhautkrankheiten, die Refractions- und Accommodationsanomalien dagegen, wenn man die auf die einzelnen Krankheitsformen entfallende Durchschnittszahl berücksichtigt, und dann erst die Hornhautkrankheiten. Die Erkrankungen der Lider stehen in der zweiten Tabelle an dritter Stelle, in der dritten dagegen erst an der achten. Die Gründe für Beides liegen auf der Hand.

Die absolut grössten Zahlen bieten die Gruppen der Bindehaut-, Hornhaut- und Lidkrankheiten, zusammen 68% der Gesammtsumme. Es sind diess Erkrankungen, welche die zu Tage liegenden Theile des Auges betreffen, die der Einwirkung äusserer Schädlichkeiten, dem Wechsel von Kälte und Hitze, allen zu Verletzungen führenden Zufällen und Ereignissen etc. am meisten ausgesetzt sind. Das enorme Ueberwiegen dieser drei Gruppen erklärt sich ohne Zweifel zum grössten Theil daraus, andererseits hat aber auch der schon berührte Umstand daran Theil, dass gerade die in diesen Gruppen verzeichneten Erkrankungen meist acuter Natur sind und in vielen Fällen von selbst gut werden. Wegen solcher Leiden kommen die Leute aus den niedern Ständen in eine Augenanstalt, auf eine Klinik, wenn eine solche in der Nähe ist; selten werden aber ihretwegen kleinere oder grössere Reisen unternommen werden. An Orten, wo es keine Augenanstalten oder Augenärzte gibt, wartet das Publikum, und oft auch der Arzt, einfach, ob das Leiden von selbst gut wird, und erst wenn diess nicht geschieht, sucht der Patient Hilfe und entschliesst sich, je länger es dauert, zu einer um so grösseren Reise.

Ich führte schon an, dass die Durchschnittszahl der Fälle, welche einer einzelnen Krankheitsform zukommt, bei den Lidkrankheiten viel kleiner ausfällt, als in den beiden andern Gruppen. Der Grund liegt einfach in dem complicirteren anatomischen Bau der Lider. Die Bindehaut ist eine Schleimhaut, das Lid besteht aus Epidermis, Cutis, Unterhautbindegewebe, Netzknorpel (?), Schleimhaut, Fascia, es trägt Haare mit ihren Drüsen und besitzt ausserdem noch Drüsen von einer ganz besonderen Art. Es kann also das Lid an allen Leiden der Haut, des Unterhautbindegewebes, der Haare, Drüsen etc. erkranken. Und wir sehen daher auch in Tabelle I bei den Erkrankungen der Lider Erysipelas, Abscessus, Phthiriasis und andere Krankheiten aufgeführt, die eigentlich als Augenkrankheiten eine sehr eigenthümliche Rolle spielen. Ich führe diess an, um zu erklären, warum ich die Lidkrankheiten, trotz ihrer tiefen Stellung in der dritten Tabelle, in die erste Reihe der dominirenden Krankheiten stelle.

Den absoluten Zahlenverhältnissen nach kommen jetzt die Krankheiten der Linse und die Anomalien der Refraction und Accommodation, von denen letztere auch in der dritten Tabelle weit voran stehen,

während erstere in dieser noch von zwei andern Gruppen, den Krankheiten des Sehnerven und dem Glaukom, übertroffen werden.

Von vornherein aus den einfachen Zahlen unseres Ambulantenprotokolls den Schluss zu ziehen, dass diese Zustände um so viel häufiger sind, als andere Augenleiden, erscheint nicht gerechtfertigt. Man könnte einwenden, dass mit Linsentrübungen behaftete Individuen der Operation wegen selbst aus weiter Ferne zum Operateur und zu den Augenheilanstalten reisen, und dass auch Myopen, Hypermetropen, Astigmatiker etc. in vielen Fällen gezwungen sind, auswärts Hilfe zu suchen, weil die complicirteren, hieher gehörenden Fälle grosse Uebung in der Diagnostik und eine Menge Hilfsmittel erfordern, in deren Besitz sich praktische Aerzte für gewöhnlich nicht befinden. Bei näherer Betrachtung wird man aber doch zugeben müssen, dass sowohl die Erkrankungen der Linse, als die Störungen der Refractions- und Accommodationsverhältnisse einen sehr grossen Bruchtheil der Augenkrankheiten überhaupt ausmachen müssen. Denn von den letzteren ist z. B. die Presbyopie kaum eine Krankheit zu nennen, sondern ist eine physiologische und daher sehr allgemeine Eigenschaft des alternden Auges, und die Hypermetropie sowohl, wie die Myopie kommen, wenn man ihre schwachen Grade mitrechnet, nicht viel seltener vor, als Emmetropie. Man müsste sich also eigentlich vielmehr darüber wundern, dass diese Krankheiten nicht verhältnissmässig noch häufiger an der Klinik zur Beobachtung kommen. Diess erklärt sich aber wieder daraus, dass nach dem wohl noch ziemlich allgemein herrschenden Usus sich das brillenbedürftige Publikum immer zuerst an den Optiker, oft sogar den herumziehenden Hausirer wendet, und erst, wenn der Patient hier nicht findet, was er sucht, den Augenarzt consultirt. Es kommen daher die einfachen Presbyopen und Myopen fast nie an unsere Anstalt, die Hypermetropen als Asthenopiker schon öfter und nur die ganz schweren und complicirten Fälle von Astigmatismus relativ häufig. Dazu tritt noch ein anderer Grund. Sollte es sich als allgemeine Regel herausstellen, dass Myopie häufiger in den wohlhabenderen Klassen, Hypermetropie mehr in den niederen Schichten der Gesellschaft vorkommt, so ist damit der Grund gegeben, wesshalb die Zahl der Myopen in unserm Berichte verhältnissmässig so gering ausfällt. — Was die Linsen-Erkrankungen anbelangt, so begreift sich die Häufigkeit derselben zum Theil daraus, dass die primäre senile Katarakt sich nicht viel anders, denn als Senescenz der Linse auffassen lässt, während es für die secundären Formen eine übergrosse Zahl von veranlassenden Momenten gibt. Sie sind bald angeboren, bald Complicationen anderer Augenleiden, bald Folge von Traumen und abgelaufenen Processen in der Iris, Chorioidea u. s. w. Aber auch hier möchte ich noch auf ein zweites Moment aufmerksam

machen, welches erklärt, dass Linsentrübungen so häufig zur Beobachtung kommen. Jede Trübung der durchsichtigen Medien stört im Allgemeinen sogleich die Schärfe des Sehens; während aber entzündliche Trübungen des Kammerwassers und des Glaskörpers häufig einer Resorption zugänglich sind, bleiben einmal entstandene Trübungen der Linse, mit höchst seltenen Ausnahmen, stationär. Beinahe eine jede Linsentrübung führt daher den Patienten endlich zum Augenarzte. — Auch hier muss daher die Anzahl der im Ambulatorium verzeichneten Fälle im Vergleich zur Gesammtzahl eher zu klein erscheinen, und diess ist sie in der That. Der Bericht über die stationäre Klinik (Tabelle VII) sagt, dass jährlich beinahe ebenso viele senile Katarakten operirt werden, wie im Ambulatorium vorkommen, und von diesen sind doch mehr als die Hälfte nicht reif und werden desswegen nicht sogleich auf die Klinik aufgenommen. Kommen diese dann später mit reifer Katarakt wieder, so werden sie sowohl, wie diejenigen, welche von Professor Arlt mit Karten zur Aufnahme geschickt werden, von den Assistenten direkt auf die stationäre Klinik aufgenommen, ohne dass sie erst im Ambulatorium vorgestellt und eingetragen werden.

Die kleine Verhältnisszahl der dritten Tabelle, mit welcher die Linsenkrankheiten versehen sind, wird den nicht Wunder nehmen, der in der ersten Tabelle die vielen, zum Theil auf rein morphologische Gründe gebauten Unterabtheilungen des secundären Staares in's Auge fasst.

Die übrigen Krankheitsgruppen sind durch viel geringere Zahlen vertreten. Gegen 48% Bindehauterkrankungen fallen auf die Krankheiten der Iris und Chorioidea, des Sehnerven und der Netzhaut nur zwischen 3% und 1%. Von ihnen zeichnen sich aber wieder der Sehnerv und das Glaukom durch ungemein hohe Verhältnisszahlen aus. Die Gründe liegen wieder darin, dass z. B. die Entzündungen der Iris und Chorioidea in Unterabtheilungen getrennt sind, während in den beiden genannten Gruppen, von denen die letzte ausserdem kaum als natürliche Gruppe aufzufassen ist, die entzündlichen Leiden dieser Gebilde zusammen aufgeführt sind.

Als dominirende Krankheitsgruppen lassen sich daher in erster Reihe nur die Krankheiten der Bindehaut, der Hornhaut und der Lider bezeichnen, an welche sich in zweiter Reihe die Krankheiten der Linse und die Anomalien der Refraction und Accommodation anschliessen.

Ich gehe nun zu den einzelnen Krankheitsformen über. Die Resultate werden hier an Bestimmtheit gewinnen, da die Abgrenzung der Fälle eine schärfere ist. Die Gruppe der Bindehautkrankheiten zerfällt in 17 einzelne Krankheitsformen. Durchschnittlich entfallen desshalb auf jede einzelne 237 Fälle. Dieser Durchschnitt entspricht aber den thatsächlichen Verhältnissen sehr wenig, indem die vier

Krankheiten: die Conjunctivitis catarrhalis, die Ophthalmia catarrhalis epidemica, die chronische Blennorrhöe und die Conjunctivitis scrofulosa allein 3730 Fälle, oder 92% der Bindehautkrankheiten und 44% der Gesammtzahl für sich in Anspruch nehmen. Die 13 übrigen aufgeführten Bindehautleiden betragen nur 8%. Jene vier Krankheitsformen sind also in eminenter Weise die dominirenden Krankheiten überhaupt.

Unter den 1079 Hornhautkrankheiten, die sich auf 15 Krankheitsformen vertheilen, nehmen 5 von diesen, Ulcus corneae, Trauma corneae, Corpus alienum, Maculae corneae und Cicatrix corneae allein 785 Fälle oder 72.7% für sich in Anspruch. Zieht man von diesen 785 die 123 auf die ganz anatomische Diagnose Ulcus corneae entfallenden Individuen ab, so bleiben 376 für frische Verletzungen und 288 für Hornhautflecken und Narben, von denen die übergrosse Mehrzahl wieder auf jene Krankheit zurückzuführen ist, welche unter den Bindehautkrankheiten als Conjunctivitis scrofulosa aufgeführt wurde. Nehmen wir von jenen 288 nur 200 zu dieser Krankheit hinzu, so wächst die Zahl der zur Conjunctivitis scrofulosa, einer einzigen Krankheit, gehörenden Fälle auf 1900 oder 23.6% der Gesammtzahl. — Unter den Erkrankungen der Augenlider nehmen gar zwei mit einander sehr nahe verwandte Krankheitsformen, Blepharadenitis und Hordeolum (mit Chalazion) von 670 Fällen 523 oder 78% für sich in Anspruch.

Von den 536 Fällen der Refractions- und Accommodationsanomalien nehmen die ersteren (Hypermetropie, Myopie und Astigmatismus) 440 oder 82%, und unter ihnen wieder die Hypermetropie 250 oder 46.6% der Fälle ein; während bei den Linsenerkrankungen der einfache senile Staar allein 431 von 618 oder 69.7% beträgt. — Die einzigen Krankheitsformen, welche sich ausser den genannten zu einer beträchtlicheren Höhe erheben, sind die Blennorrhoea sacci lacrimalis mit 137, Strabismus convergens mit 129, Irido-Chorioiditis mit 101, die Atrophie des Sehnerven mit 92, die Blennorrhoea neonatorum mit 74, Conjunctiva trachomatosa mit 68, das Glaucoma inflammatorium mit 67 und Iritis syphilitica mit 60 Fällen. Von ihnen wird sub 4 noch die Rede sein.

Der Uebersicht wegen will ich die als dominirend bezeichneten Krankheiten noch einmal nach ihren absoluten Zahlen und dem Procentsatz zur Gesammtzahl ordnen:

Conjunctivitis scrofulosa (mit Mac. corn. und Cic. corn.)	1900	22.3%
Conj. catarrh. (mit der epid. Form)	1403	16.6%
Conj. blennorrh. chronica	614	7.2%
Cataracta senilis (mit Cataracta incip.)	431	5.1%
Trauma corneae (mit Corp. alienum)	376	4.4%
Hypermetr. (mit Strab. converg.)	379	4.4%

3. Der Einfluss der Jahreszeit auf die Anzahl der Augenkranken überhaupt, oder vielleicht richtiger auf den Besuch des Ambulatoriums, ist aus der Tabelle IV ersichtlich.

Tabelle IV.

	Octob.	Nov.	Dec.	Januar	Febr.	März	April	Mai	Juni	Juli	August	Sept.	Summe
1862/63	203	215	181	231	229	260	294	258	391	240	167	148	2817
1863/64	209	161	162	142	170	262	289	344	332	245	199	189	2704
1864/65	219	202	157	239	160	250	279	344	333	312	223	211	2929
	631	578	500	612	559	772	862	946	1056	797	589	548	8450

Das wichtigste Ergebniss derselben scheint mir zu sein, dass im Allgemeinen in jedem einzelnen Jahre unter den verschiedenen Monaten dasselbe Verhältniss obwaltet, wie in den Gesammtzahlen. Die grösste Frequenz fällt in die Monate Mai und Juni, die geringste in den December. Es dürfte schwer sein sich von vornherein darüber auszusprechen, ob im December wirklich am wenigsten Augenkrankheiten auftreten und in den Monaten Mai und Juni am meisten, oder ob nur im December der Kälte und des schlechten Wetters wegen am wenigsten Patienten, besonders von auswärts an die Klinik kommen, im Sommer vor der grossen Hitze dagegen am meisten, weil es leichter ist zu reisen. Am nächsten dürfte man der Wahrheit kommen, wenn man beide Ursachen zusammen gelten lässt. Diess scheint mir nämlich mit grosser Wahrscheinlichkeit aus der folgenden Tabelle V hervorzugehen.

Tabelle V.

		Octob.	Nov.	Dec.	Januar	Febr.	März	April	Mai	Juni	Juli	August	Sept.	Summe
Conjunctivitis catarrhalis	1862/63	20	17	24	36	27	40	51	69	41	33	42	28	419
	1863/64	16	16	19	17	29	33	35	32	21	27	28	30	313
	1864/65	28	26	12	16	11	36	24	34	42	34	26	25	314
		64	59	55	69	67	109	110	126	114	94	96	83	1046
Ophthalmia catarrhalis epidemica	1862/63	28	34	22	4	4	6	1	10	10	5	.	.	124
	1863/64	11	6	9	7	9	12	10	16	8	8	1	3	100
	1864/65	4	18	9	9	12	6	17	12	4	22	19	.	133
		43	58	40	20	25	24	28	38	22	36	20	3	357
Blepharo-Blennorrhoea chronica	1862/63	12	14	8	8	10	12	14	26	25	18	10	20	177
	1863/64	14	13	14	9	13	26	20	37	25	17	10	16	214
	1864/65	25	13	11	16	14	18	16	21	27	18	22	22	223
		51	40	33	33	37	56	50	84	77	53	43	58	614
Conjunctivitis scrofulosa	1862/63	33	34	37	49	44	62	64	60	66	45	34	22	550
	1863/64	37	19	21	23	32	65	74	66	64	52	56	49	558
	1864/65	43	41	25	51	27	63	72	77	65	66	38	37	605
		113	94	83	123	103	190	210	203	195	163	128	108	1713

In dieser sind die vier dominirenden Bindehautkrankheiten nach dem Vorkommen in den einzelnen Monaten geordnet. Da nun erfahrungsgemäss die mit Katarrh und Conj. scrofulosa behafteten Augenkranken fast alle aus Wien und der nächsten Umgebung kommen, diese aber fast ausnahmslos beim ersten Ausbruch des Leidens oder bei Recidiven sich an den Arzt wenden, so wird das Verhalten dieser beiden Krankheiten in den einzelnen Monaten die Frage entscheiden, ob wirklich in der Mitte des Winters weniger Augenleiden auftreten, als in den Monaten Mai und Juni. Nun zeigt aber in der That der Katarrh der Bindehaut, als dessen ätiologisches Moment man doch wohl nicht ohne Grund Temperatur- und Witterungseinflüsse ansieht, sein Maximum im Mai, ein bedeutendes Ueberwiegen aber in den Monaten März bis August und ein eclatantes Minimum im November und December; und stimmt also mit dem Resultat der Frequenz überhaupt ganz überein. — Ganz ähnlich ist das Resultat für die Conjunctivitis scrofulosa. Sie hat ihr Maximum im April und Mai, überwiegt bedeutend von März bis incl. Juni, nimmt stetig ab bis zum December und wächst von dort an wieder ebenso regelmässig. Liegt nun, wie wir annehmen, das Bedingende dieses Leidens in der Constitution der Kranken, oder wird es ebenso wie der Katarrh von äusseren Einflüssen bedingt und wachgerufen: auch diese Krankheitsform spricht dafür, dass mehr Augen im Sommer als im Winter erkranken. — Stellen wir diesen acuten (oder subacuten) Erkrankungen das chronische Augenleiden par excellence, die chronische Bindehautblennorrhöe, gegenüber, von der ich, ohne dass mir der geschriebene Beweis dafür zur Hand ist, mit Bestimmtheit aussagen kann, dass ein sehr grosser Theil der Fälle, wenn nicht geradezu der grössere von auswärts kommt, so überrascht es nicht wenig, auch ihr Maximum im Mai, ihr Minimum im December und Jänner zu finden. — Eine richtige Würdigung dieser Thatsachen erlaubt den Schluss, dass, wenn auch im Sommer die Frequenz des Ambulatoriums überhaupt desshalb grösser ist, weil das Zuströmen der Kranken von auswärts sich bemerkbar macht, so doch im Allgemeinen die Anzahl der Erkrankungen am Auge im Sommer grösser ist (das Maximum im Mai), als im Winter (das Minimum im December).

Noch muss erwähnt werden, dass die Monatszahlen sämmtlicher Erkrankungen keine stetige Abnahme vom Mai bis zum December zeigen, sondern dass sich ein doppeltes Minimum (im September und im December) und ein zweites Steigen der Zahlen im October und November zeigen. Der Grund dieser Schwankung scheint nur in secundären Umständen zu liegen. Das Publikum weiss nämlich, dass Professor Arlt in den Ferienmonaten das Ambulatorium nicht selber

hält, und viele Kranke, die vielleicht sonst im September gekommen wären, warten auf die Rückkehr des Professors, so dass die Frequenz des Ambulatoriums im October plötzlich wieder etwas steigt, um dann im November wieder zu sinken und im December ihr Minimum zu erreichen.

4. Vertheilung der Augenkrankheiten nach den Geschlechtern. — Wir können diese Frage für das uns zu Gebote stehende Materiale genau beantworten. Natürlich beschränke ich mich auch hier auf die Gesammtzahl und die dominirenden Krankheiten und werde nur einzelne Krankheiten, welche ein besonderes Interesse in Anspruch nehmen, noch ausserdem besprechen. — Zunächst folgt eine Tabelle VI, in welcher nach den einzelnen Gruppen die Procentzahl der Männer und Weiber berechnet ist.

Tabelle VI.

	M.	W.
Total-Summe	58%	42%
1. Conjunctiva	54	46
2. Cornea	69	31
3. Sclera	59	41
4. Iris	60	40
5. Chorioidea	61	39
6. Retina	72	28
7. Nervus opticus	65	35
8. Glaucoma	54	46
9. Corpus vitreum	68	32
10. Lens	62	38
11. Ganzer Bulbus	82	18
12. Lichtempfindender Apparat	82	18
13. Refraction und Accommodation	65	35
14. Muskeln und Nerven	58	42
15. Thränenorgane	42	58
16. Orbita	68	32
17. Lider	56	44

Wir ersehen daraus zunächst, dass die Männer im Ganzen um 16% überwiegen, sodann dass nur in vier einzelnen Gruppen das Verhältniss zwischen Männern und Weibern für die Weiber günstiger ist, als das Verhältniss in der Totalsumme, und zwar bei den Krankheiten der Lider, der Bindehaut, beim Glaukom und vorzugsweise bei den Leiden der Thränenorgane. Berücksichtigt man aber das Verhältniss zwischen Männern und Weibern in der Totalsumme nicht, so überwiegt einzig und allein bei den Leiden der Thränenorgane das weibliche Geschlecht. — Nach den gut umgrenzten einzelnen Gruppen betrachtet, überwiegen die Männer am meisten in den Krankheiten der Netzhaut, der Hornhaut, des Glaskörpers und der Orbita.

Wichtiger sind die Ergebnisse bei den einzelnen Krankheitsformen. Wir wollen auch hier zunächst die dominirenden Gruppen durchnehmen, weil diese allein hinreichend grosse Zahlen liefern.

In der an Fällen reichsten Gruppe der Bindehautkrankheiten ist das Gesammtverhältniss 54% Männer auf 46% Weiber, und diess ist geringer als in der Totalsumme. Berücksichtigen wir die dominirenden Krankheitsformen, so sehen wir, dass bei den katarrhalischen Erkrankungen und der chronischen Blennorrhoe für die Männer das Verhältniss sich viel günstiger gestaltet, als oben angegeben wurde (62 : 38, 63 : 37), während die Conjunctivitis scrofulosa das entgegengesetzte Verhältniss zeigt; nur 44% Männer und 56% Weiber.

Von den kleineren Rubriken stellen sich nur noch die Conjunctivitis membranacea und exanthematica auf die Seite der Conj. scrofulosa, während die übrigen entweder keinen Unterschied zwischen Männern und Weibern bieten, wie z. B. die Blennorrhoea neonatorum, oder ein Uebergewicht der Männer zeigen.

Es ist also jedenfalls die Conj. scrofulosa die Ursache, dass in der ganzen Gruppe die Männer eine relativ geringere Zahl einnehmen, als in der Totalsumme.

Von den dominirenden Gruppen überwiegen die Männer am meisten bei den Krankheiten der Hornhaut; 69% Männer, 31% Weiber. In dieser Gruppe entfallen aber von 1079 Fällen 376 oder 34.8% auf Hornhautverletzungen (Trauma corneae und Corpus alienum); an diesen 376 Hornhautverletzungen betheiligen sich die Männer mit 346 oder 92%, die Weiber mit 30 oder 8%. Also ein Ueberwiegen der Männer in dieser dominirenden Krankheitsform, wie es wohl nur bei den Verletzungen vorkommt. Beiläufig sei bemerkt, dass, wenn man sämmtliche verzeichnete Verletzungen summirt, sich beinahe dasselbe Verhältniss ergibt. Von 485 Augenverletzungen waren 438 oder 90% Männer und nur 47 oder 10% Weiber.

Bei den Liderkrankungen dominiren die Blepharadenitis und das Hordeolum; einzeln genommen überwiegen bei jener die Weiber, bei diesem die Männer; von 387 Blepharadenitides entfallen 183 oder 47.3% auf die Männer, 204 oder 52.7% auf die Weiber; von 136 Fällen von Gersten- und Hagelkörnern aber 85 oder 62.5% auf die Männer und 51 oder 37.5% auf die Weiber. Fasst man aber diese sehr verwandten Leiden zusammen, so erhalten wir folgende Zahlen: Summe 523, 268 oder 51.3% Männer und 255 oder 48.7% Weiber; Unterschied 2.6%.

Als in zweiter Linie dominirende Gruppen haben wir oben die Krankheiten der Linse und die Refractions- und Accommodationsanomalien bezeichnet. Es überwiegen in den ersteren die Männer mit 385 oder 62% gegen 233 oder 38% Weiber bei einer Gesammtzahl von 618 Fällen. Die Alterskatarakt in ihrer ganzen Entwicklung (Cataracta incipiens und Catar. senilis) beträgt davon 431 oder 69.7%, und in dieser Zahl sind 257 oder 59.6% Männer und 174 oder

40.4% Weiber enthalten. Es herrscht also auch bei diesem speciellen Leiden ziemlich dasselbe Verhältniss zwischen den beiden Geschlechtern, wie in der ganzen Gruppe.

Etwas ganz Aehnliches ist in der Gruppe der Refractions- und Accommodationsanomalien mit den Refractionsanomalien den andern Erkrankungen gegenüber der Fall. Von 536 Fällen der Gruppe sind 65% Männer und 35% Weiber. Die Refractionsanomalien (Myopie, Hypermetropie, Astigmatismus) allein umfassen 440 Fälle oder 80%. Von diesen sind 297 oder 67.5% Männer und 143 oder 32.5% Weiber. Es gilt also auch diesen dasselbe Verhältniss in der dominirenden Gruppe und der in ihr dominirenden Krankheit. — Fasst man daher auch hier wieder die Hypermetropie und den von ihr abhängigen Strabismus convergens zusammen, so wird das Verhältniss, wie wir gesehen, nicht viel geändert.

Ein paar Worte werden über die Sehnervenerkrankungen und das Glaukom genügen. Bei den ersten überwiegen die Männer bedeutend, 84 oder 64.6% gegen 46 oder 35.4% Weiber. Trennt man aber die Neuro-Retinitis von der Sehnervenatrophie, so ergibt sich für die erste kaum ein Unterschied, während bei dieser die Männer 84 oder 64.4%, die Weiber 40 oder 35.6% in Anspruch nehmen.

Beim Glaukom überwiegen im Allgemeinen die Männer mit 58 oder 54% gegen 49 oder 46% Weiber. Dagegen zeigen die beiden von Donders aufgestellten Formen, das Glaucoma simpl. und das Glaucoma inflammatorium oder cum Ophthalmia einen merkwürdigen Gegensatz. Bei jenem überwiegen die Männer mit 32 oder 80% gegen 8 oder 20% Weiber. Bei diesem stehen die Männer (26 oder 38.8%) bedeutend gegen die Weiber (49 oder 61.2%) zurück.

Noch müssen wir die Gruppe der Thränensackkrankheiten berücksichtigen, in welcher, wie schon erwähnt, mehr kranke Weiber als Männer verzeichnet sind (84 M. gegen 116 W.). Hier gilt diess Verhältniss so durchaus, dass es auch in sämmtlichen einzelnen Krankheitsformen auftritt (mit alleiniger Ausnahme des Stillicidium lacrimarum). So gering die Zahlen dieser Gruppe sind, so spricht diess doch für eine thatsächliche, allgemein bestehende Ursache, zumal da alle vier einzeln aufgeführten Krankheiten eigentlich Formen desselben Leidens sind.

Ich mache mich nun keineswegs anheischig, die soeben mitgetheilten Ergebnisse über das Zahlenverhältniss der beiden Geschlechter vollständig zu erklären. Ich werde vielmehr die meisten als einfache Thatsachen, die in unserer Klinik zum Ausdrucke kommen, stehen und gleichsam als offene Fragen gelten lassen, die erst von anderen Seiten zu bestätigen oder zu verwerfen sind. Um aber auch nur so weit zu kommen, muss ich doch versuchen, die That-

sachen ihrer nachweisbaren, äusseren Gründe und Zufälligkeiten zu entkleiden.

Im Allgemeinen überwiegen die Männer um 16%. Lässt sich daraus schliessen, dass mehr Männer augenkrank werden, als Weiber? Oder lassen sich Gründe auffinden, welche erklären, dass sich mehr Männer zur Behandlung melden? Wie schon angeführt wurde, sind es allein die Krankheiten der Thränenorgane, in welchen das weibliche Geschlecht stärker vertreten ist, als das männliche. Alle übrigen Gruppen tragen dazu bei, dass die grössere Verhältnisszahl auf die Seite der Männer fällt. Mit Uebergehung der 11. und 12. Gruppe erreichen die Männer ihr relatives Maximum bei den Erkrankungen der Netzhaut, des Glaskörpers, der Orbita und der Hornhaut. In den 3 ersten Gruppen sind die Zahlen zwar sehr gering, es liesse sich jedoch mit grosser Wahrscheinlichkeit annehmen, dass die Krankheiten dieser Gebilde meist chronischer Natur und die Männer freizügiger sind, als die Weiber, für diese Gruppen also darin der Grund liege, dass die Männer überwiegen. Die Gruppen enthalten besonders viele Kranke von auswärts, und diese sind meist Männer. Bei den Hornhautkrankheiten aber gelten diese Gründe nicht. Sie sind meistens acuter Natur und kommen zum grössten Theil aus der Nähe. Hier liegt aber der Grund sehr auf der Hand. Von den 34.8% Hornhautverletzungen sind 92% Männer. Diese eine Krankheit entscheidet für die Gruppe, erklärt aber auch, wesshalb die Männer in ihr überwiegen, denn es liegt auf der Hand, dass das männliche Geschlecht vermöge seines Berufes Verletzungen mehr ausgesetzt ist, als das weibliche. Damit wäre aber auch ein allgemeiner Grund für das Ueberwiegen des männlichen Geschlechtes gefunden. Sehen wir, ob er sich in den entsprechenden Gruppen bemerkbar macht. Es kann hier selbstverständlich nur von den Theilen des Auges (im weiteren Sinne) die Rede sein, die äusserlichen Schädlichkeiten besonders ausgesetzt sind, von den Lidern und der Bindehaut. Bei beiden spielen die eigentlichen Verletzungen nur eine kleine Rolle, bei den ersteren fehlten aber auch überhaupt die Krankheiten, welche man mit Sicherheit als Folge von äusseren Schädlichkeiten und der Beschäftigung ansehen dürfte. Es handelt sich also um die letzteren allein. In der Gesammtzahl der Bindehautkrankheiten nehmen die Männer eine etwas niedrigere Stufe ein, als in der Totalsumme. Das letztere Verhältniss wird überstiegen von den katarrhalischen Krankheiten und der chronischen Blennorrhöe, während in der Conjunctivitis scrofulosa, der Conj. membranacea und exanthematica das weibliche Geschlecht überwiegt. Der Augenkatarrh wird von äusseren Schädlichkeiten hervorgerufen, denen die Männer mehr ausgesetzt sind, als die Weiber. Die chronische Blennorrhöe hat ihre Pflanzstätte im

Militär, also im männlichen Geschlechte, und veranlasst wegen ihres chronischen Verlaufes und ihrer furchtbaren Folgezustände viele Kranke zur Reise nach Wien, die Conjunctivitis scrofulosa und exanthematica dagegen sind constitutioneller Natur, wenn auch auf die Häufigkeit des Ausbruches von Recidiven die Jahreszeit einen Einfluss nimmt (v. oben). Damit sind die drei Einflüsse gegeben, welche überhaupt auf die Häufigkeitsscala einwirken, und es lässt sich nun allgemein sagen: das männliche Geschlecht überwiegt in unserem Ambulatorium, weil diejenigen acuten Krankheiten, welche man äusseren Schädlichkeiten zuschreiben darf, überhaupt überwiegen, und diese der verschiedenen Beschäftigung der Geschlechter wegen mehr auf das männliche Geschlecht einwirken. Diess wird in den minder zahlreich vertretenen chronischen Krankheiten, sowohl der äusseren, als der inneren Theile des Auges, dadurch unterstützt, dass mehr Männer, als Weiber von auswärts zureisen. Die Männer entschliessen sich nicht allein leichter, sondern die Gesundheit des Mannes ist auch für die Familie wichtiger; so dass z. B., wenn beide Ehegatten gleich sehr derselben Kur bedürftig, aber nur für einen von beiden die Mittel vorhanden wären, diese Mittel sicher für den Mann verwendet werden würden. Diejenigen Augenkrankheiten aber, welche auf constitutionellem Grunde ruhen (vorzugsweise unsere Conjunctivitis scrofulosa), finden sich häufiger beim weiblichen Geschlechte. Ich weiss wohl, dass manche Augenärzte diess Argument für die Conj. scrofulosa nicht zulassen. Diesen gegenüber liesse sich die Sache vielleicht umkehren und die constitutionelle Ursache dieses Augenleidens durch ihre grössere Häufigkeit beim weiblichen Geschlechte begründen.

Haben wir so für die Totalsumme sowohl, als für die zahlreichsten Gruppen die Gründe des wechselnden Verhältnisses zwischen beiden Geschlechtern aufgefunden, so bleibt uns noch übrig, die Aufmerksamkeit der Leser auf einige Krankheiten zu lenken, bei denen wir das Verhältniss zwischen den Geschlechtern wohl zu constatiren, aber nicht zu erklären vermögen. Es erscheint sehr einleuchtend, dass die Blennorrhoea neonatorum bei Knaben und Mädchen nahezu gleich oft vorkommt, weil die Krankheit in keiner Weise mit dem Geschlechte des Kindes, sondern nur mit dem Gesundheitszustande der mütterlichen Genitalien im Zusammenhange steht. Es erscheint aber jedenfalls sehr merkwürdig, dass die Thränensackleiden so constant beim weiblichen Geschlechte überwiegen, obwohl gerade bei diesen viele von auswärts an die Klinik kommen. Ich möchte ferner noch einmal auf den Gegensatz aufmerksam machen, der zwischen dem Glaucoma simplex und dem Glaucoma inflammatorium besteht. Während beide Leiden unserer innern Ueberzeugung nach eine gemeinsame letzte Ursache haben, sind sie andererseits von jeher schon

durch Ed. v. Jäger geschieden und neuerdings von Donders, unter fast allgemeinem Beifall der Fachgenossen, als differente Formen bezeichnet worden. Sie können daher gleichsam den Werth natürlicher (naturgeschichtlicher) Genera beanspruchen, und doch sehen wir durch alle drei Jahre beim Glaucoma simplex ein ebenso entschiedenes Ueberwiegen der Männer, wie ein Ueberwiegen der Weiber beim Glaucoma inflammatorium. Ist das reiner Zufall? — Grössere Beobachtungsreihen müssen diese Frage beantworten.

Ich schliesse hier die Betrachtungen über den Ziffernrapport des Ambulatoriums und wende mich zu dem Berichte über die stationäre Klinik, welcher manche hier ausgesprochenen Sätze weiter erläutern, und uns daher Gelegenheit geben wird, auf die vorstehenden Bemerkungen zurückzuweisen.

B. Stationäre Klinik.

In den Berichten auswärtiger Anstalten für Augenkranke wird mit Recht auf die äussern Verhältnisse, unter denen schwere Augenkranke und insbesondere Operirte behandelt werden, grosses Gewicht gelegt. Da sich nun das Interesse an diesem Abschnitte unseres Berichtes zum grossen Theile auf die Heilresultate concentriren wird, so erscheint es nothwendig, die äussern Verhältnisse der Krankenzimmer unserer Augenklinik etwas näher in's Auge zu fassen.

Die Augenklinik der Wiener Universität befindet sich im k. k. allgemeinen Krankenhause, Alserstrasse, Bezirk Alsergrund. Für diejenigen, welche mit der medizinischen Topographie Wien's vertraut sind, wäre es nicht nothwendig, zu erläutern, was mit diesen wenigen, scheinbar harmlosen Worten gesagt ist. Für Fremde sei aber erwähnt, dass in der nächsten Nähe des allgemeinen Krankenhauses fast sämmtliche Kranken- und Versorgungshäuser Wien's, sowie einige andere kasernenartige Gebäude angehäuft sind. In demselben Gebäude mit ihm befindet sich das Gebärhaus, gegenüber das geheime Gebärhaus und das Findelhaus, zur Seite eine Kaserne, rückwärts das Garnisonsspital Nr. 1. An dieses fast anstossend die alten und neuen Versorgungshäuser, etwas entfernter ein Waisenhaus und die neue Irrenanstalt und gleichsam in einem Hofe des allgemeinen Krankenhauses der sogenannte Narrenthurm. In derselben Strasse das St. Anna-Kinderspital und das Krankenhaus der Handlungsdiener. In Mitten dieser massenhaften Ansammlung von Kranken, in einem Gebäude, das allein jährlich 20000 Kranke und 9000 Gebärende mit ihren Kindern beherbergt, liegen unsere Krankenzimmer. Besonders ausgezeichnet ist ihre Lage ausserdem dadurch, dass sie in allernächster Nähe des Leichenhofes und der pathologisch-anatomischen Anstalt sich befinden.

Zur Augenklinik gehören im Ganzen drei Zimmer mit einem Belegraum von sechzig Betten. Ausnahmsweise können im Wartesaal des Ambulatoriums noch zwei Kranke schlafen. Sehen wir von diesen ab, so vertheilen sich die sechzig Betten in der Weise, dass die beiden Zimmer der eigentlichen Klinik je 15 Krankenbetten und 2 Betten für die Wärterinnen enthalten. Das dritte Zimmer jedoch, die sogenannte Reserve-Abtheilung, enthält 30 Betten für Kranke und 3 für die Wärterinnen, so dass hier dreiunddreissig Personen, darunter dreissig Kranke, in einem einzigen Raume schlafen. Derselbe ist überdiess durch eine zur halben Höhe reichende Bretterwand in zwei Abtheilungen, für Männer und Weiber, geschieden, so dass Männer und Weiber in einem Raume untergebracht sind, den bei Nacht eine und dieselbe Wärterin besorgt.

In jedem der Zimmer wird operirt und, da des Unterrichtes wegen Kranke aller Art aufgenommen werden müssen, so liegen Operirte und Reconvalescenten, acute und chronische Augenkranke, ansteckende und nicht ansteckende Fälle, Erwachsene und Kinder, Alles untereinander. Die Augenklinik der Wiener Hochschule, die älteste öffentliche Augenklinik überhaupt, hat keine besondern Zimmer für Operirte, keine getrennten dunklen und hellen Räume, die Kinder können nicht von den Erwachsenen und die blennorrhöischen Kranken nicht von den übrigen getrennt werden. Wegen Mangel von Reconvalescentensälen müssen die Kranken bei ungünstiger Witterung auch den ganzen Tag über im Krankenzimmer zubringen oder stehen auf den Stiegen im Zug, um nur etwas frische Luft zu schöpfen.

An und für sich sind die Krankenzimmer wohl gross und hoch. Auf den klinischen Zimmern entfallen auf eine Person etwa 1000—1100 Kubikfuss W. M. Luft, was an sich gewiss nicht zu wenig. In manchen Krankenanstalten enthalten die separirten Zimmer, selbst für Privatkranke keinen grösseren Athmungsraum, aber einestheils wird in diesen Räumen täglich einmal die klinische Visite, an der über hundert Personen Theil nehmen dürfen, abgehalten, anderntheils wird eine ausgiebige Lüftung dadurch ungemein erschwert, dass wegen der verschiedenartigen Kranken, besonders der fieberhaften und operirten, das ganze Schuljahr hindurch der Raum nie, auch nur für die kürzeste Zeit, vollständig geleert werden kann. Ich überlasse es dem Leser, sich eine Vorstellung von der Unruhe der Nächte und von der Beschaffenheit der Luft zu machen, welche besonders gegen Morgen mitunter in diesen Krankensälen herrschen muss. Und doch ist es in den klinischen Zimmern noch besser, als auf der Reserve-Abtheilung. Hier schlafen dreiunddreissig Personen in einem Raume, Männer und Weiber nicht vollständig gesondert, mit ungefähr 800 Kubikfuss W. M. Athmungsraum für die Person. Diess sind Uebelstände, welche die

Heilbedingungen dieser Zimmer zu den ungünstigsten im ganzen Allgemeinen Krankenhause machen. Denn auch hier liegen Operirte (chirurgische Fälle) neben intern zu behandelnden Kranken, und Säuglinge neben Erwachsenen.

Es ist nicht meine Sache und noch weniger Zweck dieses Berichtes, diese Uebelstände zu rügen, aber es mussten für Unkundige diese Verhältnisse geschildert werden, weil nur mit Rücksicht auf sie ein richtiges Urtheil über die Heilresultate, von denen die unten folgende Tabelle Rechenschaft gibt, gefällt werden kann. Hier sei nur so viel erwähnt, dass sich von allen diesen Uebelständen von Seite des Vorstandes nur ein einziger auf kurzem Wege mildern liesse; es könnte die Anzahl der Kranken in den einzelnen Zimmern herabgesetzt werden, indem nicht alle Betten belegt würden. Wenn man aber bedenkt, dass ohnehin oft aus weiter Ferne herbeigekommene Kranke mitunter Wochen lang auf die Aufnahme warten, dass viele andere wegen Platzmangel ganz abgewiesen werden müssen, so lässt sich leicht entscheiden, ob es humaner ist, Kranke abzuweisen, damit die Aufgenommenen es etwas besser haben, oder so viel Kranke aufzunehmen, wie der Raum erlaubt. Jedenfalls kann Schreiber dieser Zeilen versichern, dass es schon ohnehin wehe genug thut, halbblinden Leuten, denen zu helfen wäre, und die gerade das Vertrauen zu unserer Anstalt oft aus weiter Ferne hergeführt hat, die Aufnahme versagen zu müssen, weil die Klinik über kein leeres Bett verfügt. Alle andern Uebelstände werden wohl seit langer Zeit empfunden, haben sich aber bisher nicht abstellen lassen.

Zur Rechtfertigung des Gewichtes, welches ich auf die äussern Verhältnisse, besonders die Reinheit und den Wechsel frischer Luft, sowie die Separirung der verschiedenartigen Kranken lege, will ich nur aus der allerneuesten Zeit die Ansichten zweier namhafter Schriftsteller anführen. Ich entnehme der neuesten Arbeit *v. Gräfe's* [1]) folgende Stellen: „Es ist nun wieder ein Ergebniss meiner Lappenextractionsstatistik, dass die Operationen auf den Privatzimmern, vermuthlich wegen der kräftigeren Individuen, vielleicht auch der bessern Luft wegen, bedeutend günstiger ausfallen, als in den Hospitalräumen;“ und ebenda in der Anmerkung: „Bei dieser Gelegenheit führe ich eine Beobachtung an, welche vielleicht für die Hospitalpraxis weiter zu verfolgen wäre. In denjenigen Krankensälen, wo entweder der Kubikgehalt der Zimmer für die Bettenzahl nicht gross genug (unter 600 Kubikfuss pro Bett) oder aus localen Gründen die Lüftung unvollständig war, ereignete es sich fast constant, dass die Morgentemperaturen sämmtlicher Patienten um einige Zehn-

[1]) Arch. f. Ophth. XI. 3. p. 49: „Ueber modificirte Lappenextraction.“

theile eines Centigrades höher waren, als die Abendtemperaturen, während es sich sonst bekanntlich umgekehrt verhält. In eben diesen Sälen kamen auch, wie mir schien, verhältnissmässig mehr unreine Heilungen vor.“ Noch bestimmter drückt sich Professor *Knapp* in Heidelberg in dem letzten (dritten) „Jahresbericht über seine Augenkranken-Klinik“ (Heidelberg 1865, p. 7) aus. „Da bei Augenoperationen,“ sagt er, „Alles darauf ankommt, dass die Wunde nicht eitert, so muss die sorgfältigste Pflege und Ruhe den an den Augen operirten Kranken als erste Heilbedingung verschafft werden. Die Operirten befinden sich also in den besten Bedingungen, wenn sie entweder ganz allein oder wenigstens nur zu zweien in einem Zimmer liegen.“ „Ferner habe ich in der letzten Zeit für die Lüftung dadurch gesorgt, dass ich zwei Unterhaltungs- und Aufenthaltszimmer einrichtete für diejenigen Patienten, welche sich ausser Bett aufhalten können. Ich finde, dass die Lüftung durch Fenster und Thüre, womöglich mit Auswärtstragen des Bettzeugs in den Garten oder in einen andern freien Raum, nicht nur die praktischste, sondern auch die vollkommenste und beste Art der Lufterneuerung und Reinhaltung ist. Verlässt ein Kranker sein Zimmer, so soll es womöglich einige Tage leer stehen und den Tag über von frischer Luft durchzogen werden.“

Es versteht sich von selbst, dass an einer öffentlichen Augenkranken-Klinik, die in einem grossen allgemeinen Krankenhause untergebracht ist, und nicht eine selbständige Verwaltung hat, sondern sich einem grösseren Ganzen unterordnen muss, nicht alle jene Anforderungen erfüllt werden können, welche an eine Anstalt gestellt werden dürfen, die zum Theil für Privatkranke bestimmt ist und nur die speciellen Bedürfnisse der Augenkranken berücksichtigt. Die oculistische Specialität hat die Eigenthümlichkeit, dass sie mehr, wie jede andere, in Bezug auf die gewöhnliche Eintheilung der praktischen Medizin in Chirurgie und interne Medizin eine sehr gemischte ist. Eine Anstalt für Augenkranke erfordert daher eigentlich ein vollständig eingerichtetes Krankenhaus für sich. Die berechtigtsten Anforderungen wären aber abgesonderte Räume für die operativen Fälle, für die ansteckenden Krankheiten, für diejenigen Patienten, welche im Dunkeln gehalten werden sollen, und die mehr Licht vertragen, oder für die es geradezu nothwendig ist, und für Kinder; mit Ausnahme der letztern aber ausserdem für jede dieser Rubriken gesonderte Localitäten für beide Geschlechter. Diess gäbe neun Krankenzimmer, die dann allerdings für den klinischen Unterricht keine Säle zu sein brauchen. Ich habe mir diese Auseinandersetzung hier erlaubt, weil ich mich des eigenthümlichen Eindrucks noch zu wohl erinnere, den die grösstentheils durch Privatwohlthätigkeit erbauten und unterhaltenen Anstalten in

Deutschland, z. B. die von Hofrath Pagenstecher in Wiesbaden und von Professor Knapp in Heidelberg geleiteten, machen, wenn man sie mit der Erinnerung an unsere Localitäten betritt.

Den erwähnten Uebelständen gegenüber haben wir kein anderes Mittel, als die strengsten Anordnungen über Reinlichkeit und Lüftung, die strengste Disciplin unter den zahlreichen Bewohnern eines Zimmers und die sorgfältigste Aufsicht über das Wartepersonal, welches jene Anordnungen auszuführen hat. Dadurch gelingt es denn auch, die schlimmen Einflüsse jener Uebelstände auf unsere Kranken sehr zu verringern. So haben wir z. B. trotz der schlechten Verhältnisse auf der Reserve-Abtheilung und trotzdem, dass zu Zeiten unter den 30 Kranken sich 10 und 11 blennorrhöische Kranke befanden, seit Jahr und Tag keine Infection zu beklagen. Dass diess aber Folge der grossen Vorsicht ist, welche wir Aerzte befolgen und zu der wir die Wärterinnen, sowie die Patienten anhalten, beweist der Umstand, dass, als vor längerer Zeit einmal 4 bis 5 Patienten inficirt worden waren, keine weitere Ansteckung vorkam, nachdem ein jeder Patient sein eigenes Atropin, Handtuch und Waschwasser bekommen hatte. Auch die Operationsresultate zeigen, in wie weit es möglich ist, dem schlimmen Einflusse der Localität und der Ueberfüllung zu begegnen. Zwar haben wir uns, z. B. bei den Lappenextractionen, keiner solchen Erfolge zu rühmen, wie sie in neuester Zeit von verschiedenen Seiten in Folge neuer Methoden als Ersatz oder Modificationen des alten historischen Lappenschnittes veröffentlicht sind. Wir haben gute und schlechte Zeiten gehabt, auf lange Reihen glücklicher Fälle sind entweder mehrere Operationen hinter einander schlecht verlaufen, oder diese waren einzeln zwischen jenen zerstreut. In den ersten beiden Schuljahren, über die wir berichten, waren die Resultate, wie die Tabelle zeigt, sehr gut, im dritten aber traten zwei Perioden ein, in welchen so viele und zwar der am besten executirten Kataraktoperationen unglücklich verliefen, dass das Gesammtresultat nicht allein für dieses Jahr, sondern für alle drei Jahre sehr darunter leidet. Seitdem heilen wiederum alle Augen, so dass wir seit dem October vorigen Jahres bis Ende Februar 1866 nur 2 Augen unter 37 verloren haben. Forscht man nach den Ursachen, die jene beiden unglücklichen Perioden herbeigeführt haben mögen, so ist dieselbe für die eine gänzlich unbekannt, und nur für die andere liesse sich vielleicht in besonderen Verhältnissen ein Anhaltspunkt finden. Ich bekenne mich offen zu der Ansicht, dass das Zurückbleiben von Staarresten die hauptsächlichste Quelle des ungünstigen Verlaufes in der Heilung eines extrahirten Auges ausmacht. Unabhängig von diesem Einflusse mahnen uns aber Vorkommnisse, wie die erwähnten, an die alte Erfahrung, dass die Heilung der Extractionswunden (endemischen)

Einflüssen unterworfen ist, welche ausserhalb des Individuums liegen. Und gerade daraus ergibt sich die Pflicht, mit allen Mitteln dahin zu streben, die äussern Verhältnisse so günstig zu gestalten, wie möglich. Obwohl ich mich nun in diesem Theile des Berichtes nur im Allgemeinen mit den Resultaten der Operationen zu befassen habe, da Dr. Tetzer die Cataracta und Dr. Rydel das Glaucoma in besondern Arbeiten ausführlich behandeln und bei dieser Gelegenheit die Operationsresultate eingehender besprochen werden, so habe ich mich doch Angesichts der grossen äussern Uebelstände, an denen die älteste Klinik für Augenkranke, die ordentliche öffentliche Augenklinik der vornehmsten und grössten Universität unserer Monarchie, krankt, einerseits nicht enthalten können, dem Bedauern Ausdruck zu leihen, dass unsere Kranken unter solchen Verhältnissen operirt werden müssen und die Erfolge unserer Bemühungen darunter leiden, während es andererseits geboten war, einer richtigen Beurtheilung wegen diese Verhältnisse offen darzulegen.

Der ziffernmässige Bericht (Tabelle VII) über die stationäre Klinik umfasst, ebenso wie der über das Ambulatorium, die drei Schuljahre 1862/63, 1863/64 und 1864/65. Diess ist schon aus der Einrichtung desselben ersichtlich.

Die Aufnahme der Kranken auf die stationäre Klinik geschieht, wie auf den andern Kliniken der ordentlichen Universitätsprofessoren, im Gegensatze zu den Abtheilungen des k. k. allgemeinen Krankenhauses durch freie Wahl; und zwar werden die Kranken, wie schon angeführt wurde, zum grössten Theil aus den in's Ambulatorium kommenden Kranken und aus der Privatclientel des Professor Arlt gewählt, indem von dem allen Kliniken zustehenden Rechte, die auf den entsprechenden Abtheilungen aufgenommenen Kranken in den ersten 24 Stunden für die Klinik zu reclamiren, gar kein Gebrauch gemacht wird.

Das leitende Princip bei der Auswahl der Fälle sind die Zwecke des Unterrichtes. Wir finden daher in der Tabelle VII fast sämmtliche Augenkrankheiten vertreten, die eine längere Beobachtung von Seite der Lernenden wünschenswerth erscheinen lassen. Eine Durchsicht der in Tabelle VII vertretenen Krankheitsformen belehrt am besten über die bei der Aufnahme der Kranken im Einzelnen herrschenden Grundsätze. Von den im Berichte über das Ambulatorium (Tabelle I) sich findenden 17 Gruppen fehlen drei Gruppen ganz: die Leiden des lichtempfindenden Apparates, die Refractions- und Accommodationsanomalien und die den ganzen Bulbus umfassenden Krankheiten. Die ersteren fehlen aus dem einfachen Grunde, weil die Gruppe in Tabelle I eben nur Fälle enthielt, bei denen im Ambulatorium bei ein- oder zweimaliger Untersuchung nur das Symptom, nicht aber die zu Grunde liegende

Erkrankung eruirt werden konnte, die längere Beobachtung auf der Klinik aber, wenn ein solcher Fall aufgenommen wurde, die symptomatische Bezeichnung überflüssig macht. Die 11. Gruppe entfiel, weil die in ihr verzeichneten Krankheiten (mit Ausnahme eines Falles von Buphthalmus, der als Chorioiditis geführt wurde) nicht zur Aufnahme kamen. Die Anomalien der Refraction und Accommodation konnten im Ambulatorium genügend demonstrirt werden und wurden desshalb nicht aufgenommen. Derselbe Grund wurde aber für andere Augenkrankheiten, die in der Regel ambulatorisch behandelt werden, nicht geltend gemacht, weil den Studenten Gelegenheit gegeben werden sollte, einzelne dieser Fälle in ihrem ganzen Verlaufe beobachten und studiren zu können. Daher finden sich fast alle acuten Augenkrankheiten vertreten, wenn auch einige in nur geringer Anzahl. Von den chronischen Erkrankungen wurden die meisten zu Heilzwecken aufgenommen, manche Formen jedoch auch dann, wenn keine Hoffnung auf therapeutische Erfolge vorhanden war, falls sie ein besonderes diagnostisches Interesse boten. Sie wurden in dem Falle einige Zeit auf der Klinik verpflegt, um während derselben den Lernbegierigen Gelegenheit zu geben, den Fall genauer zu studiren. — Diess gilt insbesondere für die mit dem Augenspiegel zu diagnosticirenden Krankheiten.

Die übergrosse Mehrzahl der klinischen Patienten sind operative Fälle; auf etwa 400 Patienten im Jahre kommen ungefähr 300 grössere Operationen. Die Tabelle X enthält ein Verzeichniss sämmtlicher an der Klinik gemachten Operationen. Sie betrafen in grösserer Anzahl nur die Ausgänge vieler Bindehaut-, Hornhaut- und Iris-Krankheiten, vorzugsweise aber Katarakten. Bei der Auswahl dieser Fälle machten sich verschiedene Rücksichten geltend. Man hat uns gesagt: „Ja! Ihr habt's gut, Ihr nehmt nur einfache, reine Fälle ohne Complicationen auf. Da ist leicht operiren und gute Resultate haben." Dem halte ich entgegen, dass bei der Aufnahme die Rücksicht auf einen günstigen Bericht gar nicht in Rede kommt. Vielmehr wurden und werden noch immer häufig und sogar mit einer gewissen Vorliebe sogenannte „desperate Fälle" aufgenommen; theils aus humanen Rücksichten, damit nichts unversucht bleibe, wo es sich um gänzliche Blindheit handelte, theils um den Zuhörern die Grenzen des Erreichbaren kennen zu lehren, theils auch im wissenschaftlichen Interesse, um diese Grenzen näher zu bestimmen. Für manche Fälle ist das Wort „desperat" ganz wörtlich zu nehmen; es waren Fälle, wo der früher behandelnde Arzt am Erfolge, oder der Kranke am Arzte verzweifelt hatte.

Was hier über die operativen Fälle gesagt ist, gilt mutatis mutandis auch für die eine interne Behandlung erfordernden Krankheiten. Nimmt man dazu noch, dass auch das Interesse des ophthalmoskopischen

Unterrichtes bei der Aufnahme berücksichtigt werden musste, so ergibt sich, dass nur mit grosser Vorsicht von den in der Tabelle VII verzeichneten Heilresultaten ein Schluss auf die Behandlungsweise gezogen werden darf. Es war darum auch aus diesem Grunde eine Nothwendigkeit, dass die beiden operativ wichtigsten Augenleiden: das Glaukom und die senile Katarakt, eine abgesonderte Bearbeitung fänden, wie es im zweiten Abschnitte geschehen wird.

Was nun die Einrichtung der VII. Tabelle, welche den Ziffernbericht der stationären Klinik enthält, betrifft, so sind zunächst bei jeder Krankheitsform und für jedes Jahr die Kranken nach Geschlechtern getrennt aufgeführt. Für jeden Kranken ist ausserdem die Art und Weise der Entlassung von der Klinik angegeben, die sich nach den im k. k. allgemeinen Krankenhause geltenden Normen richtet. Der Ausdruck „geheilt" (s), „gebessert" (e) oder „ungeheilt (n) entlassen" bezieht sich natürlich auf die Krankheit, wegen der der Patient aufgenommen worden war. So kommt in der Tabelle z. B. vor, dass zwei Fälle von Chorioiditis suppurativa (Panophthalmitis) als „geheilt entlassen" verzeichnet sind. Das heisst natürlich nicht, dass der Kranke sein Augenlicht, das bei der Aufnahme schon unrettbar verloren war, wieder erlangt habe, sondern dass die schmerz- und fieberhafte, die Kräfte des Patienten verzehrende Entzündung des gesammten Orbitalinhaltes erloschen war, so dass das betreffende Individuum seiner Beschäftigung zurückgegeben werden konnte. — Wenn hiernach die beiden Rubriken „geheilt" und „ungeheilt" keine Zweideutigkeit zulassen, so ist allerdings der Begriff der Entlassung „im gebesserten Zustande" etwas schwankend. Diess hat sich in dem vorliegenden Berichte in auffallender Weise z. B. beim Glaukom geltend gemacht. In der ersten Zeit, welche der Bericht umfasst, wurden nämlich an Glaukom Operirte nur dann als geheilt entlassen, wenn das Sehvermögen nahezu ad normam zurückgekehrt, die Gesichtsfeldbeschränkung geschwunden war. Später jedoch, nachdem die Ueberzeugung von der Dauerhaftigkeit des Schutzes, den die Iridectomie gegen die Recidiven des Glaukoms gewährt, immer fester geworden war, haben wir auch alle diejenigen, wegen Glaukom operirten Personen als geheilt entlassen, bei denen, wenn es ein chronisches Glaukom gewesen war, die Operation regelrecht ausgeführt und die Heilung der Wunde per primam intentionem erfolgt war, wozu beim entzündlichen Glaukom noch der Nachlass aller Entzündungserscheinungen kommen musste. — Daraus erklären sich die in den einzelnen Jahren scheinbar so ungleichen Resultate bei Glaukom, welche die Tabelle VII aufweist.

Die vierte mit t bezeichnete Rubrik enthält diejenigen Kranken, welche aus was immer für einer Ursache auf eine andere Abtheilung des Krankenhauses transferirt werden mussten. In der Regel war

eine zufällig acquirirte fieberhafte Allgemeinerkrankung oder Scabies die Ursache. Die Fälle waren natürlich sehr vereinzelt. — Im letzten Schuljahre findet sich eine fünfte, mit r bezeichnete Rubrik, sie betrifft diejenigen Kranken, welche am 30. September 1865, mit welchem Tage der Bericht abschliesst, auf der Abtheilung verblieben und in's neue Schuljahr hinübergenommen wurden.

Ich lasse nun die Tabelle VII, welche den Ziffernbericht über die stationäre Klinik enthält, folgen.

Tabelle VII.

	1862/63								1863/64								1864/65									
	M.				W.				M.				W.				M.					W.				
	s	e	n	t	s	e	n	t	s	e	n	t	s	e	n	t	s	e	n	t	r	s	e	n	t	r
I. Conjunctiva.																										
Conj. catarrhalis	1	.	.	.	1	.	.	.	3	.	.	.	4	.	.	.	2	2	.	.	.	3	1	.	.	.
Blennorrhoea acuta	2	2	.	.	5	1	.	.	1	.	.	.	1	.	.	.	1	.	1	.	1	2	.	.	.	1
Blennorrhoea chronica	2	5	.	.	2	2	1	.	1	5	.	1	.	.	.	.	2	5	1	.	4	2	1	.	2	.
Conj. membranacea	.	.	.	.	.	.	.	.	.	.	.	.	.	.	.	.	1	.	.	.	.	.	.	.	1	.
Conj. scrofulosa	11	1	.	.	9	1	.	1	8	.	.	.	14	.	.	.	6	1	1	2	1	7	.	.	1	.
Trachoma Arlti	2	.	.	.	.	1	.	.	1	1	1	.	2	1	.	.	1	1	.	.	.	.	.	.	.	.
Conj. traumatica	1	.	.	.	.	.	.	.	1	.	.	.	.	.	.	.	.	.	.	.	.	.	.	.	.	.
Pterygium	1	.	.	.	.	.	.	.	1	.	.	.	.	.	.	.	.	.	.	.	.	.	.	.	.	.
II. Cornea.																										
Kerat. scrofulosa	2	1	.	.	5	1	1	1	4	2	1	.	4	2	.	.	2	.	1	.	.	.	.	.	.	.
Kerat. rheumatica	1	.	.	.	1	.	.	.	2	.	.	.	1	.	.	.	.	.	.	.	.	.	.	.	.	.
Unbest. Keratitis	.	.	.	.	.	.	.	.	4	1	.	.	1	.	.	.	.	.	.	.	.	.	.	.	.	.
Abscessus corneae	.	2	.	1	2	.	.	.	11	1	.	.	1	.	.	.	3	2	.	.	.	5	.	1	.	1
Maculae corneae	.	.	.	.	.	.	.	.	.	.	.	.	.	1	.	.	.	.	.	.	.	.	.	.	.	.
Cicatrix corneae	2	7	1	.	2	11	.	.	1	4	4	.	2	4	1	.	1	4	1	.	.	1	1	.	.	.
Cicatrix corn. ectatica	4	6	.	.	.	2	.	.	2	1	.	.	.	1	.	.	1	.	.	.	.	.	.	.	.	.
Staphyloma corn. totale	3	1	1	.	5	1	.	.	5	.	.	.	1	.	.	.	.	.	.	.	.	4	2	.	.	.
Phthisis corneae	.	.	.	.	.	.	.	.	.	1	.	.	.	.	.	.	.	.	.	.	.	.	.	.	.	.
Verletzungen	13	.	.	.	.	.	.	.	5	2	.	.	.	.	.	.	6	3	1	.	1	1	2	.	.	.
III. Sclera.																										
Verletzungen	2	1	.	.	2	.	.	.	1	2	.	.	.	.	.	.	.	1	.	.	.	1	.	.	.	.
IV. Iris.																										
Iritis rheumatica	2	2	.	.	2	.	.	.	2	.	.	.	.	.	.	.	1	.	.	.	.	1	.	.	.	.
Iritis syphilitica	3	2	.	2	3	.	.	.	6	.	.	1	4	.	.	.	5	1	.	.	.	7	2	.	1	.
Iritis scrofulosa	.	.	.	.	.	.	.	.	.	.	.	1	.	.	.	.	.	.	.	.	.	.	.	.	.	.
Unbestimmte Formen	5	.	.	.	4	1	.	.	2	1	.	.	4	.	.	.	.	.	.	.	.	.	1	.	.	.
Traumen	.	.	.	.	1	.	.	.	.	.	.	.	.	.	.	.	1	.	.	.	.	.	.	.	.	.
Prolapsus iridis	1	.	.	.	3	.	.	.	2	.	.	.	.	1	.	2	1	.	.	.	1	1	.	.	.	.
Occlusio pupillae	2	5	3	.	3	.	.	.	2	1	.	.	1	.	.	.	9	4	.	.	.	2	2	1	1	.
V. Chorioidea.																										
Chorioiditis	2	3	.	1	.	1	.	.	5	2	1	.	.	.	.	.	2	6	.	.	.	.	1	2	.	.
Chorioid. suppurativa	.	.	.	.	2	.	.	.	.	.	.	.	.	.	.	.	.	.	.	.	.	.	.	.	.	.
Chorioid. sarcomatosa	.	.	.	.	.	.	.	.	.	.	.	.	.	.	.	.	.	.	1	.	.	.	1	.	.	.
Irido-Chorioiditis	1	6	5	.	3	5	4	.	1	9	2	.	1	3	.	.	3	2	.	.	1	3	6	.	.	.
Irido-Chorioid. sympathica	.	.	.	.	.	.	.	.	1	.	.	.	2	.	.	.	2	1	3	.	.	.	.	1	.	.
VI. Retina.																										
Retinitis	2	1	.	.	.	.	.	.	2	.	.	.	.	.	.	.	.	.	.	.	.	1	.	.	.	.
Ret. albuminurica	.	.	.	.	.	.	.	.	.	2	.	.	.	.	.	.	.	.	.	.	.	.	.	1	.	.
Ret. nyctalopica	1	1	.	.	.	.	.	.	.	.	.	.	.	.	.	.	1	.	.	.	.	.	.	.	.	.
Haemorrhagia	.	1	.	.	.	.	.	.	.	3	.	.	.	1	.	.	.	.	.	.	1	.	.	.	.	.	.
Amotio retinae	.	1	1	.	.	.	.	.	.	2	.	.	.	1	.	.	1	1	1	.	1	1	1	.	.	.
Cysticercus subretin.	.	.	.	.	.	.	.	.	.	.	.	.	.	.	.	.	.	.	.	.	.	.	.	.	.	1
Retinitis pigmentosa	.	.	1	.	.	.	.	.	.	.	1	.	.	.	.	.	.	.	.	.	.	.	.	.	.	.

	1862/63								1863/64								1864/65															
	M.				W.				M.				W.				M.					W.										
	r	e	n	t	s	e	n	t	s	e	n	t	s	e	n	t	s	e	n	t	r	s	e	n	t	r	s	e	n	t	r
VII. Opticus.																																
Neuro-Retinitis	1	2	.	.	1	3	.	.	.	3	.	.	.	1	1	1	3	.	5	1	.	.	2	3	.	.						
Atrophia nervi optici	.	.	1	.	.	.	.	.	.	.	.	1	.	.	.	.	.	.	.	1	.	.	.	1	.	.						
VIII. Glaucoma.																																
Glaucoma simplex	.	6	1	.	.	1	.	.	4	8	.	.	1	2	.	.	4	2	.	.	.	1	.	.	.	.						
Glaucoma inflammatorium	1	9	1	1	2	7	.	.	3	4	.	.	9	4	1	.	1	1	.	.	.	3	2	.	.	.						
IX. Lens.																																
Cataracta perinuclearis	.	2	.	.	.	2	.	.	2	3	.	.	2	2	.	.	.	.	.	.	.	.	.	.	.	.						
„ senilis (dura)	58	.	5	.	32	2	4	.	46	3	5	.	34	1	1	.	44	1	14	.	.	40	1	4	.	.						
„ mollis in juven.	2	.	.	.	3	2	.	.	4	1	.	.	5	1	.	.	9	1	1	.	.	8	1	.	.	1						
„ complicata	1	.	1	.	.	2	.	.	1	2	2	.	1	.	1	.	2	.	.	.	.	1	1	.	.	1						
„ membranacea	1	3	.	.	.	.	.	.	2	.	.	.	1	.	.	1	3	1	.	.	.	1	.	.	.	.						
„ arido-siliquata	1	.	.	.	1	1	.	.	1	1	.	.	.	.	.	.	1	1	.	.	.	1	.	.	.	.						
„ cystica	.	.	.	.	.	.	.	.	.	.	.	.	.	.	.	.	1	.	.	.	.	.	.	.	.	.						
„ traumatica	5	2	.	.	.	.	.	.	2	6	.	.	.	.	.	.	3	.	.	1	.	.	.	.	.	.						
Luxatio lentis	.	.	.	.	.	.	.	.	.	.	.	.	.	.	.	.	.	.	.	.	.	1	.	.	.	.						
X. Corpus vitreum.																																
Haemorrhagia	1	1	1	.	.	.	.	.	1	1	1	.	.	1	.	.	.	.	.	.	.	.	.	.	.	.						
Neoplasma	.	.	.	.	.	.	.	.	.	.	.	.	.	.	.	.	.	.	1	.	.	.	.	.	.	.						
XI. Muskelkrankheiten und Neurosen.																																
Paralysis n. externi	.	.	.	.	.	.	.	.	.	.	.	.	.	1	.	.	.	2	.	.	.	.	.	.	.	1						
Paralysis n. oculomotorii	1	2	1	.	2	.	.	.	.	.	.	.	.	.	.	.	.	1	.	.	.	1	.	.	.	.						
Strabismus convergens	.	.	.	.	1	.	.	.	2	.	.	.	2	1	.	.	1	.	.	1	.	1	.	.	.	.						
Strabismus divergens	.	.	.	.	.	.	.	.	.	.	.	.	.	.	.	.	1	.	1	.	.	.	.	.	.	.						
Neuralgia ciliaris	.	.	.	.	.	.	.	.	.	.	.	.	.	.	.	.	1	2	.	.	.	.	.	.	.	.						
XII. Orbita.																																
Abscessus	1	.	.	.	.	1	.	.	.	.	.	.	.	.	.	.	.	.	1	.	.	.	.	1	.	.						
Neoplasma	1	.	.	1	.	.	.	.	.	.	.	.	.	.	.	.	.	.	.	.	.	1	.	.	.	.						
XIII. Lider.																																
Erysipelas	.	.	.	.	.	.	.	.	.	.	.	.	.	.	.	.	.	.	.	.	.	1	.	.	.	.						
Abscessus	.	.	.	.	.	.	.	.	.	.	.	.	.	.	.	.	.	.	.	.	.	.	.	.	1	.						
Ectropium	.	.	.	.	1	1	.	.	.	.	.	.	.	.	.	.	1	1	.	.	.	1	.	.	.	.						
Trichiasis (c. Entropio)	1	.	.	.	2	.	.	1	.	.	.	.	2	1	.	.	1	.	.	1	.	.	.	.	.	1						
Distichiasis	1	.	.	.	1	.	.	.	.	.	.	.	.	.	.	.	.	.	.	.	.	.	.	.	.	.						
Symblepharon	.	.	.	.	.	.	.	.	1	.	.	.	.	.	.	.	.	.	.	.	.	.	.	.	.	.						
Anchyloblepharon	.	.	.	.	.	.	.	.	.	.	.	.	.	.	.	.	1	.	.	.	.	.	.	.	.	.						
Coloboma (traumaticum)	.	1	.	.	.	.	.	.	1	.	.	.	.	.	.	.	.	.	.	.	.	.	.	.	.	.						
Ptosis palpebrae superioris	1	.	.	.	.	.	.	.	.	.	.	.	.	.	.	.	.	.	.	.	.	.	.	1	.	.						
Neoplasma	2	.	.	.	.	.	.	.	2	.	.	.	.	.	.	.	1	.	.	.	.	.	.	.	.	.						
Trauma	1	.	.	.	1	.	.	.	.	.	.	.	.	.	.	.	.	.	.	.	.	1	.	.	.	.						
XIV. Krankheiten der Thränenorgane.																																
Blennorrhoea sacci lacrim.	.	.	.	.	.	.	.	.	1	.	.	.	.	.	.	.	.	.	.	.	.	.	.	.	.	.						
Dacryocystitis	.	1	.	.	.	.	.	.	.	.	.	.	.	.	.	.	.	.	.	.	.	.	.	.	.	.						
Fistula sacci lacrimalis	.	.	.	.	2	.	.	1	.	.	.	.	.	.	.	.	.	.	.	.	.	.	.	.	.	.						
Summe	146	77	28	6	104	49	10	4	147	71	18	4	101	30	6	3	130	47	34	4	14	104	28	16	7	7						
	252				167				240				140				229					162									
	419								380								391														

Bemerkungen zum Ziffernberichte der stationären Klinik.

Die Grundlage dieses Berichtes bilden die Protokolle der klinischen Zimmer und der Reserve-Abtheilung.

1. Die Gesammtzahlen der einzelnen Jahre stimmen mit den entsprechenden Ziffern der Zimmerprotokolle nicht ganz überein. Es kommt nämlich ziemlich häufig vor, dass Kranke von der Klinik auf die Reserve-Abtheilung und umgekehrt transferirt werden. Diese erscheinen daher in den Zimmerprotokollen doppelt, werden aber in dem Berichte nur einfach aufgeführt. Ausserdem sind alle jene Kranke, welche aus irgend einem Grunde schon am zweiten oder dritten Tage nach der Aufnahme wieder entlassen wurden, in den Bericht nicht mit einbezogen.

2. Die Kranken der einzelnen Zimmer sind in dem Berichte nicht getrennt, sondern miteinander aufgeführt. Die beiden klinischen Zimmer werden aber während der Ferienmonate geschlossen, und sind daher nur zehn Monate lang von Kranken bewohnt. Da sich nun an den 1190 Patienten des Berichtes und der drei letzten Jahre die Klinik mit 621 und die Reserve-Abtheilung mit 596 betheiligt, so beträgt die mittlere Verpflegszeit im Ganzen 51 Tage, für die klinischen Zimmer 44 und für die Reserve-Abtheilung 55 Tage. Diese Zahlen sind etwas zu hoch gegriffen. Sie wurden nämlich unter der Voraussetzung berechnet, dass nie ein Bett eine Nacht leer stehe. Diess ist aber nur annähernd der Fall. Ich habe desshalb die beinahe das ganze Jahr belegten zwei Saalbetten (siehe p. 30) ganz ausgelassen, um dadurch den Fehler zu verringern. Nichtsdestoweniger sind die Zahlen noch etwas zu hoch. Der Unterschied zwischen den klinischen Zimmern und der Reserve-Abtheilung hat nun darin seinen Grund, dass auf dieser mehr die chronischen Fälle, insbesondere die chronischen Bindehautblennorrhöen aufgenommen werden, während auf den Zimmern der eigentlichen Klinik, welche täglich von den Zuhörern besucht werden, für grösseren Wechsel gesorgt wird.

3. Da die Kranken nach freier Wahl aufgenommen werden, so entbehren die Zahlen des Berichtes jeder statistischen Bedeutung über die Häufigkeit einzelner Krankheiten, über das Verhältniss der Geschlechter etc. Dass die Männer hier überwiegen, liegt an der grössern Anzahl der Betten, die für Männer bestimmt sind (35 gegen 25), und es liesse sich nur sagen, dass eben desshalb mehr Betten für Männer bestimmt seien, weil das Bedürfniss nach Männerbetten grösser sei. In der That fehlt es denn auch ebenso oft an Betten für das eine, als für das andere Geschlecht.

4. Die Schwankungen in den Gesammtzahlen der einzelnen Jahre sind nicht so bedeutend, als dass man veranlasst wäre, nach besondern Gründen für dieselben zu forschen.

5. Summirt man die Kranken der einzelnen Jahre nach den fünf in der Tabelle VII angegebenen Rubriken der Entlassung, so erhält man folgende kleine Tabelle:

Tabelle VIII.

	Männer					Weiber				
	s	e	n	t	r	s	e	n	t	r
1862/63	146	77	23	6	.	104	49	10	4	.
1863/64	147	71	18	4	.	101	30	6	3	.
1864/65	130	47	34	4	14	104	28	16	7	7
Partial-Summe .	423	195	75	28	21	309	107	32	14	7
Total-Summe .	732	302	107	14	14					

Rechnet man die Gebesserten zu den Geheilten, so kommen bei den Männern auf 8,2 Personen, denen geholfen wurde, ein Ungeheilter, bei den Frauen auf 13 eine Ungeheilte.

6. Um zu illustriren, aus welchen Gebieten die Kranken zu uns gekommen sind, ist die IX. Tabelle zusammengestellt worden.

Tabelle IX.

	M.	W.	Summe		M.	W.	Summe
Wien	76	50	126	Küstenland	3	.	3
Niederösterreich . .	184	118	302	Militärgränze	1	.	1
Mähren	101	92	193	Vorarlberg	.	1	1
Böhmen	125	52	177	Salzburg	1	.	1
Ungarn	90	54	144	Venedig	.	.	.
Galizien	29	25	54	Baiern	12	7	19
Oberösterreich . . .	23	30	53	Preussen	8	2	10
Schlesien	17	9	26	Donaufürstenthümer	4	5	9
Steiermark	14	10	24	Württemberg	3	2	5
Tirol	8	6	14	Schweiz	3	.	3
Kroatien	6	2	8	Italien	2	.	2
Kärnten und Krain .	3	1	4	Bremen	1	.	1
Bukowina	2	1	3	Russland	1	.	1
Siebenbürgen	3	.	3		721	469	1190
Banat	1	2	3		1190		

Von den 1190 Patienten der stationären Klinik stammen 50 (34 Männer und 16 Weiber) aus nicht österreichischen Ländern. Die Uebrigen vertheilen sich auf Wien und fast sämmtliche Kronländer Oesterreichs. Wien und Niederösterreich liefern etwas mehr,

als ein Dritttheil (428; 260 M. und 168 W.); Mähren, Böhmen und Ungarn für sich fast die Hälfte zu ziemlich gleichen Theilen (514; 316 M. und 198 W.); Galizien und Oberösterreich je 50; alle übrigen Theile der Monarchie zusammen nur 91 Kranke. — Besonderer Erwähnung bedarf, dass von allen Kronländern Venetien allein ganz unvertreten ist, und dass das nahegelegene Salzburg nicht mehr Patienten geliefert hat, als das entlegene Vorarlberg und die Militärgrenze, und zwar alle drei Länder nur einen. Dass das Land Salzburg seine Kranken nicht nach Wien sendet, dafür lässt sich wohl als Grund angeben, dass sich die Salzburger von frühern Zeiten her, wie in vielen andern Dingen, so auch um ärztlichen Rath nach Baiern (früher Landshut, jetzt München) wenden. Auf der andern Seite aber erklärt sich das relativ häufige Vorkommen der Baiern auf unserer Klinik wieder daraus, dass Baiern als ein natürliches Hinterland Oesterreichs und Wien als die natürliche Metropole der obern Donauländer zu betrachten ist, so dass die Anwesenheit der vielen Baiern und Schwaben in Wien überhaupt verständlich wird, wenn man bedenkt, wie leicht die jungen wanderlustigen Burschen und Mägde jener Länder auf Flössen die Donau herab nach Wien schwimmen. Man würde desshalb ganz fehl gehen, wenn man annähme, die in der IX. Tabelle verzeichneten Nicht-Wiener seien alle erst ihrer Augenleiden wegen nach Wien gekommen. Viele Fremde suchen auf unserer Klinik Hilfe, weil sie ohnehin schon in Wien domiciliren. Die speciellen Arbeiten über Katarakt und Glaukom werden aber nachweisen, dass und wie viele Fremde gerade der Operationen wegen nach Wien reisen.

Ich gebe nun noch eine Uebersicht sämmtlicher in den letzten drei Jahren an der Klinik vorgenommenen Operationen in der X. Tabelle, ohne Angabe, welchen Erfolg sie gehabt haben. Für die beiden wichtigsten Operationen verweise ich in Bezug darauf auf den II. Abschnitt des Berichtes. Die übrigen Operationen sind aber an sich zu wenig zahlreich, als dass Angaben über ihren Erfolg ein allgemeines Interesse hätten. Alle Fälle von besonderem Interesse werden überdiess in den casuistischen Mittheilungen ihre Stelle finden.

Die geringe Anzahl Myotomien erklärt sich daraus, dass nur ganz ausnahmsweise Strabotische ihres Strabismus wegen auf die stationäre Klinik aufgenommen werden. Die daselbst vorgenommenen Muskeldurchschneidungen betreffen daher zum Theil den R. superior, der durchschnitten wurde, um den Bulbus für eine nach oben anzulegende künstliche Pupille besser zu lagern, oder Strabotische, welche auf der Klinik operirt wurden, weil sie eines andern Augenleidens wegen ohnehin dort Aufnahme gefunden hatten. — Die unbedeutende Anzahl von Operationen an den Thränenwegen erklärt sich aus ähnlichen Gründen. Sie werden

Tabelle X.

	1862/63		1863/64		1864/65		Summe
	M.	W.	M.	W.	M.	W.	
Lappenextraction ohne Iridectomie	51	33	35	25	33	33	210
„ „ mit Iridectomie	16	6	25	16	30	15	108
Extraction nach Critchett	.	.	.	.	2	.	2
Critchett'sche Operat., mod. von v. Gräfe	.	.	.	.	.	1	1
Extraction nach v. Gräfe	1	3	.	.	.	2	6
Lineare Extraction	7	6	10	5	13	7	48
Discissio per corneam	2	11	11	7	24	6	61
„ per scleram	.	1	1	3	3	.	8
Reclinatio per scleram	2	.	.	.	.	1	3
Depressio	.	1	.	1	.	.	2
Reclinatio per corneam	1	.	.	.	.	.	1
Summe der Staaroperationen	80	61	82	57	105	65	450
Iridectomie	85	73	67	60	53	43	381
Iridotomie	.	.	.	.	4	.	4
Iridodesis	.	1	.	.	.	.	1
Iridencleisis	.	.	2	2	6	.	10
Punctio retinae	.	.	.	.	2	1	3
Staphylomoperation nach Beer	3	5	4	1	1	2	16
„ „ n. Critchett	.	.	1	.	.	2	3
„ „ nach Küchler	1	.	.	1	.	.	2
Pterygiumoperation	1	1	.	.	.	.	2
Abtragung eines Dermoids	.	.	.	.	.	1	1
Enucleatio bulbi	.	2	1	3	3	.	9
Exstirpatio bulbi	1	.	.	.	.	1	2
Myotomia	.	4	2	4	3	4	17
Vorlagerung eines Muskels	.	1	1	.	2	.	4
Vornähung eines Muskels	.	.	.	.	1	.	1
Neurotomia	.	.	.	.	2	.	2
Entfernung der unter die Conj. luxirten Linse	.	1	.	.	.	.	1
Trichiasis oper. n. Jaesche-Arlt	4	5	.	7	2	.	18
„ n. Flarer	.	.	.	1	1	.	2
Ectropiumoperat. n. Dieffenbach	1	.	2	.	.	.	3
„ „ n. Sanson	.	.	1	.	.	.	1
„ „ ohne best. Meth.	.	.	.	.	1	.	1
Kanthoplastik	.	2	.	1	.	.	3
Blepharoplastik	.	.	.	1	.	2	3
Operation eines Colobom traumatic.	1	.	.	.	.	.	1
„ einer Ptosis	1	.	.	.	.	1	2
„ des Symblepharon	.	.	.	.	1	.	1
„ Anchyloblepharon	.	.	.	.	1	.	1
Exstirp. eines Neoplasma in orbita	1	.	.	1	1	.	3
Eröffnung des Thränensackes n. Petit	1	1	.	.	.	1	3
Schlitzung der Thränenkanälchen (Bowman)	1	5	.	.	.	1	7
	181	162	163	139	189	124	958
	343		302		313		

nur ausnahmsweise auf der Klinik, in der Regel im Ambulatorium vorgenommen, dort aber so wenig, wie die Strabotomien genau verzeichnet. — Die Exstirpatio bulbi wird an unserer Klinik nur dann vorgenommen, wenn der Bulbus durch ein Neoplasma der Orbita so sehr in Mitleidenschaft gezogen ist, dass der Bulbus nicht mehr geschont werden kann, oder wenn ein vom Bulbus ausgehendes Neoplasma in die Orbita und ihre Wände übergegriffen hat, so dass eine Enucleatio bulbi keine Aussicht auf gründliche Heilung bieten würde. Solche Fälle werden aber in der Regel auf eine chirurgische Klinik oder Abtheilung geschickt, sobald sie kein ophthalmologisches Interesse mehr bieten. Ueber die enucleirten Augen werde ich besonders berichten.

Nachdem ich so eine Uebersicht über das Lehrmateriale unserer Augenkranken-Klinik gegeben habe, will ich zum Schlusse dieses Abschnittes noch einige ergänzende Mittheilungen darüber machen, in welcher Weise dasselbe zu Zwecken des Unterrichtes verwerthet und in welchem Grade die gebotene Gelegenheit benutzt wurde.

Die ordentlichen Vorlesungen des Professor Arlt (Klinik und Ambulatorium zusammen wöchentlich 10 Stunden und im Winter 1864 ein Publikum über Refractions- und Accommodations-Anomalien) wurden

im Winter 1862/63 von 116 eingeschriebenen Hörern besucht;
„ Sommer 1863 „ 102,
„ Winter 1863/64 „ 96,
„ Sommer 1864 „ 212,
„ Winter 1864/65 „ 89,
„ Sommer 1865 „ 168.

Ausser diesen öffentlichen Vorlesungen werden in jedem Semester eine Reihe Privatissima (sogen. Curse) sowohl von Professor Arlt, als auch von den Assistenten, und seit einem Jahre auch vom Privatdocenten Dr. Tetzer an unserer Klinik gelesen.

An erster Stelle sind hier die drei jährlichen Operationscurse für Doctoren der Medizin zu nennen, welche Professor Arlt selbst gibt.

Parallel mit diesen verlaufen die Operationscurse der klinischen Assistenten für Studenten und Doctoren, welche im Schuljahre 1862/63 (sechs Curse mit 63 Theilnehmern) und im Schuljahre 1863/64 (sechs Curse mit 90 Theilnehmern) von Dr. Tetzer, im Schuljahre 1864/65 (sechs Curse mit 85 Theilnehmern) von Dr. Rydel abgehalten wurden.

Den speciellen Unterricht in der Ophthalmoskopie ertheilten ebenfalls die klinischen Assistenten; im Jahre 1862/63 (fünf Curse mit 80 Theilnehmern) und 1863/64 (fünf Curse mit 89 Theilnehmern) Dr. Tetzer, im Jahre 1864/65 (fünf Curse mit 110 Theilnehmern) Dr. Rydel. — Der Letztere trug ausserdem im Jahre 1862/63 über „theoretische Augenheilkunde“ in drei Cursen, an welchen 36 Zuhörer Theil nahmen, und im Jahre 1863/64 in drei Cursen mit 40 Zuhörern vor. Seit dem Winter 1864/65 übernahm Dr. Tetzer, nachdem er als Assistent von der Klinik ausgetreten war und sich als Docent

für Augenheilkunde an der Universität habilitirt hatte, den Unterricht über „theoretische Augenheilkunde“ und liest seitdem ein fünfstündiges Collegium (im Winter 1864/65 40 Zuhörer, im Sommer 1865 29 Zuhörer) unter grossem Beifall und Zuspruch. Diesem Collegium hat er seit dem vorigen Sommer ein zweites über „Dioptrik des Auges“ hinzugefügt.

Auch in den Herbstferien des letzten Jahres wurde der Unterricht an unserer Klinik nicht unterbrochen, indem Dr. Tetzer auf den Wunsch vieler Studenten und jüngerer Doctoren während derselben einen Operationscurs, Dr. Becker aber einen ophthalmoskopischen Curs gab. Der Letztere hat ausserdem im letzten Schuljahre in zwei besonderen Cursen die Lehre von den Refractions- und Accommodations-Anomalien vorgetragen, woran er seitdem nur durch eine längere Erkrankung verhindert wurde. Dr. Becker übernahm ausserdem die Untersuchung und Bearbeitung des pathologisch-anatomischen Materials, welches die Klinik liefert, und wird darüber im zweiten Abschnitte dieses Berichtes referiren.

Dr. Becker.

II. Abschnitt.

A. Casuistische Mittheilungen.

Die Krankheitsfälle, welche im Folgenden mitgetheilt werden, sind grösstentheils in der stationären Klinik oder im Ambulatorium zur Beobachtung gekommen. Wir haben jedoch auch Fälle aus der Privatpraxis des Professor Arlt und aus der eigenen Praxis aufgenommen, wenn sie an der Klinik gemachte Beobachtungen ergänzten oder ein besonderes Interesse boten. Die Auswahl aus dem nur zu reichen Materiale wurde dem Belieben des Einzelnen überlassen; bestimmte Grundsätze, nach denen dieselbe getroffen wurde, können daher nicht angegeben werden. Wir müssen es dem ärztlichen Publikum und besonders unseren speciellen Fachgenossen anheimstellen, zu beurtheilen, in wie weit wir das Rechte getroffen haben. Um das Aufsuchen zu erleichtern, sind die Fälle, wie die Krankheiten in Tabelle VII, geordnet; und jeder einzelne Fall ist ausserdem mit dem Anfangsbuchstaben des Namens desjenigen Mitarbeiters unterzeichnet, von dem er mitgetheilt wurde.

I. Conjunctiva.

Diphtheritis conjunctivae. Wer Gelegenheit gehabt hat, an verschiedenen Orten und in verschiedenen Ländern Augenkranke zu beobachten, dem wird aufgefallen sein, wie sehr das Häufigkeitsverhältniss der einzelnen Krankheiten an den verschiedenen Orten

von einander abweicht. Am deutlichsten fällt diess natürlich bei den dominirenden Krankheiten, also besonders bei den Bindehautleiden, in die Augen. Es begreift sich leicht, dass eigentlich contagiöse, chronische Krankheiten, wie besonders die chronische Blennorrhoe oder Ophthalmia militaris, an manchen Orten sehr häufig, an andern wieder gar nicht vorkommt. Gab es doch auch bei uns eine Zeit, wo sie nur selten beobachtet wurde, während es jetzt den Anschein hat, als wenn sie nie mehr auszurotten wäre. Kann doch Professor Rothmund jun. im Jahresbericht für das Jahr 1861/62 (p. 4) schreiben: „In München findet man bis jetzt keine Spur einer militärischen Ophthalmie.“ Auffallender ist es aber, wenn andere Krankheiten, auch contagiöser Natur, in dem einen Orte und Lande gar nicht oder so gut wie gar nicht vorkommen, während sie an andern selbst in schrecklichen Epidemien verheerend auftreten. Es bleibt einer spätern Zeit vorbehalten, die Gründe dafür aufzusuchen und zu finden. So werden in den ophthalmologischen Zeitschriften der letzten Jahre ganze Epidemien von Diphtheritis conjunctivae oder Conjunctivitis diphtheritica beschrieben, und wir lesen, dass dieses Leiden anderwärts das ganze Jahr hindurch nicht eben selten vorkomme. Hier in Wien scheint die charakteristische Form kaum je vorzukommen. Wir kennen eigentlich nur jene leichten Fälle, die von Arlt und Stellwag als Conj. membranacea oder membranosa beschrieben sind, und die selten verderbliche Folgen für die Cornea nach sich ziehen, wesswegen sie auch von Arlt, wenigstens bei Kindern, nur sehr einfach mit Reinhaltung des Auges und Einreibungen mit einer Salbe von Ung. cinereum (dr. j) mit Extr. Hyoscyami (gr. jjj) an die Stirne behandelt werden, bei welcher Behandlung ich noch nie einen ungünstigen Ausgang gesehen habe. Von der eigentlichen Diphtheritis der Conjunctiva dagegen kommen uns nur äusserst selten Fälle zur Beobachtung und zur Behandlung. Eine Epidemie sah ich noch nicht. Wohl aber kommen hin und wieder einerseits Fälle vor, wo eine acute (Tripper-) Blennorrhoe der Conjunctiva ein Stadium zeigte, in welchem sie dem Bilde einer Diphtheritis sich nähert, oder wo selbst ganz differente Bindehautentzündungen, wie z. B. die Conjunctivitis scrofulosa, eine Zeit lang mit starrem Infiltrat in das Parenchym der Conjunctiva einhergehen, während andererseits diphtheritische Entzündung der Rachenschleimhaut sich durch die Nase und den Thränennasenkanal hindurch bis auf die Conj. fortsetzt. Rechne ich alle Fälle von Diphtheritis der Conjunctiva zusammen, die mir seit dem Herbst 1862 zu Gesicht gekommen sind, so sind es im Ganzen nur viere; davon sind zwei Fälle nur als Theilerscheinung vom allgemeinen Croup aufzufassen; der eine bei einem Kinde im St. Anna-Kinderspital, das an Angina diphtheritica starb, und

von dem ich die Lider zur anatomischen Untersuchung bekam, der andere bei einem mit Croup behafteten Kinde, welches im Monat September 1865 in's Ambulatorium kam. In diesem Falle war nur das rechte Auge ergriffen, zugleich aber die Schleimhaut der Nase und des Pharynx. Ich behandelte das Kind am Auge die ersten Tage, so lange die Lider brettartig hart, heiss und geschwollen waren und nur geringe Secretion zeigten, bloss wie eine Conj. membranacea mit der oben erwähnten Salbe und mit sorgfältigem Reinhalten der Augen durch stündliches Abspülen mit lauem Wasser. Sobald aber blennorrhöische Secretion eintrat und die starre Infiltration der Lider abnahm, touchirte ich mit einer starken Lapislösung. Wegen der diphtheritischen Angina wurde das Kind im St. Anna-Kinderspital ambulatorisch behandelt. Das Kind genas, und das Auge kam ohne üble Folgen davon. Der dritte Fall betraf ein sehr schwächliches, tuberkuloses Kind aus der grossen Arbeiterkaserne auf der Landstrasse. Auch hier in diesem Falle war nur das rechte Auge ergriffen. Schon als ich das Kind das erste Mal sah, war die ganze Cornea gleichmässig grau infiltrirt und sah aus, wie nach einer Kalkverbrennung. Das Kind starb, bevor am Auge wesentliche Veränderungen aufgetreten waren. Der vierte Fall betraf ein Mädchen, welches im Decemb. 1865 auf die Reserveabtheilung aufgenommen wurde. Auch hier war Anfangs nur das rechte Auge ergriffen, am linken entwickelte sich aber keine Diphtheritis, sondern nur ein leichter Katarrh. Die speckige Infiltration nahm ferner nicht die ganze Bindehaut des rechten Auges ein, sondern nur einzelne Partien derselben. Sobald die Secretion bedeutender wurde, vertrug auch diess Auge das Touchiren mit Lapislösung und kehrte, allerdings langsam, vollständig zur Norm zurück. Alle diese Fälle lassen sich, wie wir sehen, nur mit einigem Zwang zu der anderswo so häufigen idiopathischen, diphtheritischen Conjunctivitis zählen. Ein für Wien ungewöhnlicher und die Existenz der Krankheit als solcher beweisender Fall, welchen Dr. Tetzer behandelte, ist folgender: B.

1. Diphtheritis conjunctivae.

Der Fall betrifft ein Kind im ersten Lebensjahre. Der Kleine war gut entwickelt und genährt und sollte bis zur gegenwärtigen Erkrankung vollkommen gesund gewesen sein. Die Krankheit begann ohne bekannte Veranlassung mit Röthe und Schwellung der Lider. Ich fand bei der Untersuchung die Lider auf beiden Augen, zumal die oberen, intensiv geschwollen, die Haut dunkelviolett, glänzend, die Falten verstrichen, die Temperatur namhaft erhöht. Die Lider fühlen sich ungemein hart an, die Lidspalte kann passiv auf höchstens 1½ Linien, activ gar nicht erweitert werden, eine Umstülpung der obern Lider wegen der Geschwulst und Härte nicht möglich. Aus der Lidspalte quillt nur wenig molkig trübes Secret. Schleim- oder Eiterflocken nicht vorhanden. Versucht man die untern Lider abzuziehen, so findet man

die Lidbindehaut glatt, graugelb, nur wenige grössere Blutgefässe an derselben wahrnehmbar. Sie ist von einer starren Masse infiltrirt und zeigt eine brettartige Härte, so dass man das Lid nur wenig vom Bulbus abziehen kann. An der Innenfläche der Lider kein croupöser Beleg. Die Conj. bulbi leicht ödematös, wenig injicirt, Cornea sowie die übrigen Theile der Bulbi ganz normal.

Das Kind war sehr unruhig, wimmerte, stöhnte und äusserte besonders heftigen Schmerz, wenn man die Lider berührte. Fieberbewegung und Erhöhung der Hauttemperatur sehr erheblich. Kein anderer Schleimhauttractus in ähnlicher Weise erkrankt.

Die Prognose wurde zweifelhaft gestellt. Im Augenblicke erschien die Cornea zwar beiderseits nicht unmittelbar gefährdet, da die Conj. bulbi noch nicht in den Process einbezogen war, allein man konnte nicht wissen, ob die Infiltration sich nicht weiter ausbreiten werde.

Nach einer Consultation mit Professor Arlt, welcher sich gegen eine örtliche Blutentziehung aussprach, weil er fürchtete, es könnten sich die Egelstiche in diphtheritische Geschwüre umwandeln, ordinirte ich Eisumschläge, welche fleissig Tag und Nacht gewechselt werden mussten. Ferner wurde Unguentum cinereum mit Extr. Bellad. zweistündlich an Stirn und Schläfe eingerieben. Zugleich wurde auf sorgfältige Reinigung des Bindehautsackes, der Lider und deren Umgebung gesehen. — Am nächsten Tage stiegen die entzündlichen Erscheinungen ungeachtet dieser therapeutischen Maassnahmen. Die Conj. bulbi wurde stärker ödematös, und auf dem linken Auge wurde die Cornea nach unten trüb. Die Behandlung wurde fortgesetzt. — Am folgenden Tage hatte ich die Freude, zu sehen, dass die Infiltration der Bindehaut und die Lidgeschwulst erheblich nachliessen. Auch nahm die Pulsfrequenz ab, und der kleine Patient war viel ruhiger geworden. Die Secretion wurde etwas reichlicher, mehr eiterähnlich. Die Conj. bulbi nicht mehr ödematös. Die Behandlung wurde noch fortgesetzt. — In den folgenden Tagen nahmen die Erscheinungen mit Rapidität ab. Bemerkenswerth ist, dass mit dem Schwinden der brettartigen Härte nicht ein Stadium blennorrhoicum eintrat. Die Infiltration der Bindehaut liess nach, und diese gewann nach und nach ihr normales Aussehen wieder; kaum dass eine geringe katarrhalische Lockerung wahrgenommen werden konnte. — Sieben Tage nachdem ich das Kind zum ersten Male gesehen hatte, war vollständige Genesung eingetreten. Die Trübung der Cornea links hatte sich bald verloren.

Seitdem ich im Herbst 1860 diesen Fall von Diphtheritis (obendrein sehr leichten Grades) beobachtete, habe ich sowohl während meiner fünfjährigen Dienstzeit an der Klinik, als auch in meiner Privatpraxis keinen weiteren mehr gesehen. Die diphtheritische Bindehautentzündung gehört glücklicherweise hier in Wien zu den seltensten Augenkrankheiten.

T.

II. Cornea.

2. Keratitis scrofulosa o. d.

F. G., 17 J., Schlosserlehrling, erlitt Mitte Februar 1864 eine Verletzung der Cornea durch einen Metallspan, der in's rechte Auge sprang. Der Eisensplitter wurde im Ambulatorium mit Leichtigkeit entfernt. 2 Wochen später,

am 29. Februar, stellte er sich mit einer Entzündung des rechten Auges vor. Die Entzündung konnte keineswegs (wie aus der folgenden Beschreibung hervorgehen wird) als eine unmittelbar durch das Trauma bedingte aufgefasst werden; wohl aber mochte die Verletzung vielleicht den Anstoss zu ihrem Ausbruche gegeben haben.

Wir fanden bei der Aufnahme einen ziemlich gut genährten Jungen von frischer Gesichtsfarbe und mit mässiger Schwellung der Lymphdrüsen an Hals und Unterkieferwinkel vor uns. Die Lider des rechten Auges leicht ödematös, braunroth tingirt, die Cilien nächst ihren Wurzeln durch vertrocknetes Secret zu Büscheln verklebt, im innern Winkel Schleim, nächst der äussern Commissur eine Rhagade. Die Lidbindehaut sehr dicht netzförmig injicirt, so dass die Meibomsdrüsen kaum mehr durchscheinen, aufgelockert, am obern Lide der Papillarkörper in mässigem Grade geschwellt. Im Bindehautsacke zähe, graue Schleimfäden. Die Bindehaut des Augapfels fast gleichmässig roth, etwas ödematös, kleine Ecchymosen. Der Limbus conjunctivae ist rings stark geschwellt, so dass er einen etwa ½‴ hohen Wulst um die Cornea bildet, der mit äusserst dicht neben einander gestellten Gefässzweigchen besetzt ist An mehreren Stellen ist die Schwellung besonders gross und bildet knotige Prominenzen. Nach innen unten, gerade an der Basis der bedeutendsten knotigen Anschwellung, ist die Cornea bei intacter Oberfläche in einer Breite von etwa 1‴ graulich getrübt. Die Trübung ist in das Parenchym der Cornea zu localisiren, da das Epithel sich vollkommen normal verhält, und setzt sich aus einer Menge kleiner Punkte und Striche zusammen. Eine ähnliche Stelle befindet sich nach unten aussen, wieder an der Basis eines Knotens auf dem Limbus. Die übrige Cornea vollkommen normal, die Iris etwas dunkler, Pupille enger als links. Sämmtliche übrige Theile des Bulbus normal. Dieser selbst zeigt in Bezug auf Spannung keine Abweichung von der Norm. Der Kranke liest Jäger Nr. 1 in 8″ fliessend. Lichtscheu und Schmerz kaum nennenswerth, Blepharospasmus nicht vorhanden. Das linke Auge normal.

Die Diagnose wurde auf Conjunctivitis lymphatica combinirt mit katarrhalischen Erscheinungen gestellt. Die Therapie bestand in der Application belladonnisirter Mercurialsalbe an Stirn und Schläfe und Einträuflung von Atropin. sulfur.

Der weitere Verlauf der Krankheit war nun ein sehr merkwürdiger.

Nicht nur breiteten sich die oben erwähnten Trübungen des Cornealparenchyms während der folgenden Tage in centripetaler Richtung aus, sondern es entstanden neue ähnliche an der Basis eines jeden Limbusknotens. Bei allen war die Epithelschichte intact, von einem Substanzverlust keine Andeutung vorhanden und alle breiteten sich sowohl gegen das Centrum hin als auch in seitlicher Richtung aus. Das Letztere ging rascher vor sich, so dass eine circa 2‴ breite Randzone der Cornea bald ganz getrübt war, während das Centrum der Cornea noch intact erschien. In dem Masse als die Trübung gegen das Centrum vorrückte, erschienen Blutgefässe in der Cornea. An der Basis der Limbusknoten zeigten sich tief im Cornealparenchym befindliche Gefässzweigchen, dicht neben einander gestellt und mit Mühe für das nicht bewaffnete Auge gesondert erkennbar. Dabei mässige Schleimsecretion, kein Schmerz, die Lichtscheu wenig erheblich. In dem Maasse, als die Trübung in

das Pupillarbereich vorschritt, sank das Sehvermögen. Die Therapie wurde nicht modificirt.

16. März 1864. Der Limbus bildet einen blutrothen, circa 1‴ über die Cornea emporragenden Wulst, die Gefässentwicklung in der Cornea fortgeschritten. Von unten ragen die Gefässe circa 1‴ weit gegen das Centrum vor, von oben etwas mehr. Die übrige Cornea ist äusserst intensiv getrübt, gelblich weiss, besonders in der untern Hälfte und erscheint durch die Gefässentwicklung oben und unten quer oval. Die Oberfläche ausser einer geringen Stichelung normal. Bulbus etwas weicher, bloss quantitative Lichtempfindung. Iris, Pupille etc. wegen intensiver Hornhauttrübung nicht sichtbar.

23. März. Die Gefässentwicklung nach oben und unten noch beträchtlicher. Der Saum nach oben, wie nach unten 1½‴ breit. Der von Gefässen freie Theil der Cornea so stark gelblich gefärbt, dass man an Eiterung denken und eine Verschwärung befürchten könnte. Therapie (Atropin, interne Ol. Jecor. Aselli mit Jod).

29. März. Die Gefässsichel von oben etwa 1½‴, von unten 1¼‴ breit. Die von Gefässen freie Partie der Cornea stellt einen Streifen von 1‴ Breite und circa 4‴ Länge dar, ist gleichmässig gelblich grau und so geschwellt, dass sie über das Niveau der peripheren, von Gefässen durchzogenen Theile deutlich prominirt. Bulbus ganz weich, etwa wie bei einfacher Netzhautablösung oder wenn bei Irido-Chorioiditis Atrophie sich zu entwickeln beginnt. Quantitative Lichtempfindung prompt.

10. April. In diesen Tagen blieb der Zustand auf gleicher Höhe. Bulbus ganz matsch. Schmerz und Lichtscheu gar nicht vorhanden. Ther. cont.

12. April. Heute Wendung zum Bessern. Die Gefässe nach oben erblassen, einzelne Stämmchen bereits involvirt, die centrale Trübung der Cornea nimmt an Intensität ab. Oberfläche immer unverändert. Schwellung des Limbus geringer, Conjunctivalinjection ebenso, Bulbus noch weich.

13. April. Die Aufhellung schreitet fort; schon erkennt man ein wenig die Pupille hinter der Trübung.

17. April. Conjunctivalinjection fast geschwunden, Limbus abgeschwollen, Cornealgefässe nach oben bis auf wenige Stämmchen zurückgebildet, nach unten noch vorhanden. Die Cornea bedeutend heller in der obern Hälfte, nach unten noch eine intensive weissliche Trübung. Bulbus besser gespannt. Pupille ungeachtet der Atropininstillationen nur auf circa 1½‴ erweitert. Finger in 3 Fuss. Ther. cont.

18. April. Zahlreiche knotige Eruptionen am Limbus, die Gefässe in der Cornea bis auf einige blasse Zweige ringsherum involvirt. Cornea oben ziemlich hell, unten noch viel trüber. Spannung des Bulbus normal. Calomeleinstäubungen. Interne Jodleberthran fortgesetzt.

In den folgenden Wochen erholte sich das Auge unter täglichen Calomeleinspersionen, Atropineinträuflungen und dem innerlichen Gebrauche des Haller Jodwassers so weit, dass am 28. Mai notirt werden konnte: Bulbus frei von Injection, Spannung normal, Lidbindehaut gelblichroth, etwas aufgelockert, keine Schleimsecretion. Cornea in Beziehung auf Wölbung und Oberfläche normal, oben fast ganz aufgehellt, unten noch wolkig getrübt. Pupille durch Atropin auf circa 2‴ dilatirt, viele Synechien. Liest Nr. 11 J.

Der Kranke wurde am 1. Juni 1864 auf das Reservezimmer Nr. 59 transferirt und von den Collegen Dr. Rydel, später Dr. Becker weiter behandelt. Die Therapie wurde weiter nicht modificirt, die Aufhellung der Cornea schritt ziemlich rasch vorwärts. Bei der Entlassung aus der Anstalt, am 21. Sept. 1864 war die Cornea bis auf wenige Wölkchen vollkommen rein, der Bulbus frei von Injection und seine Spannung die normale. Synechien persistirten. Er las, wie ich aus Dr. Becker's Krankenprotokoll entnehme, Nr. 3 J. prompt in 4—5 Zoll Entfernung. Das linke Auge war die ganze Zeit hindurch intact geblieben.

Ich habe diesen Fall aus einem doppelten Grunde für erwähnenswerth gehalten. Für's Erste habe ich die so charakteristische, von Arlt Keratitis scrofulosa genannte Krankheitsform (Keratitis vasculosa, profunda, parenchymatosa der Autoren) niemals in der Weise entstehen sehen, wie hier, nämlich mit den Erscheinungen einer katarrhalischen Ophthalmie und knotigen Anschwellungen am Limbus conjunctivae. Zweitens erscheint die Weichheit des Bulbus, welche auf der Höhe des Processes sich bemerkbar machte, durch längere Zeit andauerte und schliesslich wieder der normalen Spannung Platz machte, bemerkenswerth. Wir lernen daraus, dass man bei dieser Krankheit, selbst bei den drohendsten Symptomen, nicht zu verzweifeln braucht und, wenn man nur Geduld und Ausdauer besitzt, an ein glückliches Ende gelangt. Die Erfahrung, welche ich in diesem Falle machen konnte, blieb nicht vereinzelt. Denn wenige Wochen später beobachtete ich einen ähnlichen Fall. Bei einem 19jährigen Bauernburschen war im Gefolge von Keratitis scrofulosa der rechte Bulbus ebenso matsch geworden, wie im vorliegenden Falle, und gewann nach einiger Zeit seine normale Spannung wieder. Offenbar handelte es sich hier um nicht näher zu definirende Alterationen des Corpus ciliare, welche eine abnorme Ernährung des Glaskörpers zur Folge hatten. Für diese Annahme sprach unter anderem in dem beschriebenen Falle auch die secundäre Iritis, welche auf dem Höhepunkt der Krankheit eingetreten war. Die Veränderungen des Uvealtractes und des Glaskörpers mussten sich dann wieder ausgeglichen haben, da sonst die Sehfunction sich nicht in dem hohen Maasse gebessert und der Bulbus nicht wieder seine normale Spannung gewonnen hätte. T.

3. Penetrirende Hornhautwunde, Zerreissung der Iris, Verletzung der Linsenkapsel. Panophthalmitis. Nachträgliche Entfernung des fremden Körpers.

J. S., 37 Jahre alt, Schlossergesell. Am 21. April 1864 sprang beim Meisseln ein Stück Eisen ab und in das linke Auge. Wie gross das Stück gewesen und wo es hingekommen, wusste der Kranke nicht anzugeben. Ein herbeigerufener Arzt untersuchte das Auge, konnte aber von dem fremden Körper nichts entdecken. Die Sehstörung trat bereits im Momente der Ver-

letzung auf. Der Kranke konnte alsbald die Finger nicht mehr zählen, unterschied jedoch noch hell und dunkel. Am nächsten Morgen stellte sich eine heftige Entzündung ein, von vehementen stechenden und drückenden Schmerzen im Auge begleitet, wodurch sich der Kranke veranlasst sah, die Aufnahme auf die Klinik anzusuchen. — Bei der Aufnahme fanden wir einen kräftigen, im Allgemeinen ganz gesunden Mann vor uns. Das rechte Auge normal. Die Lider des linken Auges ödematös, roth, heiss, schmerzhaft, active Erweiterung der Lidspalte auf circa 2 Linien möglich. Schleimsecretion, die Lidbindehaut dunkelroth, feinkörnig, Uebergangsfalte stark gewulstet, die Conj. bulbi dunkelroth, ödematös, nach unten einen reichlich 1 Linie hohen Wall um die Cornea bildend. An der Cornea nach unten eine vertical verlaufende penetrirende Wunde, welche genau am untern Rande beginnt und nach aufwärts bis zum horizontalen Meridian zieht. Sie hat eine Länge von circa $2^1/_2$ Linien; ihre Ränder sind scharf (wie bei einer Schnittwunde), graulich getrübt und geschwellt. Sie schliessen nicht vollkommen an einander an, und sind dachartig gestellt. Die Cornea durchaus sehr matt und trüb, doch kann man noch Iris und Pupille ziemlich gut erkennen. Die Iris grünlich, geschwellt, gerade nach unten durchrissen, liegt überall der Cornea an, Pupille hält $1^1/_2$ Linien im Durchmesser, ist starr und durch eine gelbliche Exsudatmasse verlegt, welche die Linse dem Blicke des Beobachters entzieht. Bei äusserlicher Untersuchung, sowohl bei gewöhnlichem Tageslichte, als bei Focalbeleuchtung keine Spur eines fremden Körpers nachweisbar. Quantitative Lichtempfindung deutlich. Heftiger, bohrender Schmerz im Auge, über die Stirn bis zum Hinterhaupt ausstrahlend.

Zunächst musste die Frage beantwortet oder ihre Beantwortung wenigstens angestrebt werden: ob der fremde Körper noch im Auge befindlich sei. Aeusserlich zeigte sich nirgends eine Spur des fremden Körpers. War er überhaupt vorhanden, so musste er im Innern des Bulbus stecken. Sollte man nun, um sich zu vergewissern, eine Sondenuntersuchung der Wunde und der hinter ihr gelegenen Theile vornehmen? Wäre die Wunde in der Sclerotica gewesen, so hätte man dieses Maneuvre wohl wagen dürfen, da aber die Cornea perforirt war, so erschien die Sondirung keineswegs rathsam. Man hätte die Iris und Linse noch mehr, als diess schon durch das Trauma geschehen war, beleidigen können und so das Auge, dessen Erhaltung noch möglich war, wenn der fremde Körper nicht mehr drinnen steckte, dem sicheren Untergange geweiht. Aus diesen Gründen unterblieb die Sondirung.

Der Kranke bekam Eisumschläge, 12 Blutegel an die Schläfe und ein Abführmittel. Ruhe im Bette, Temperirung des Lichtes.

23. April. In der Nacht sehr heftige Schmerzen, Lidgeschwulst gross, bis zum Augenbrauenbogen reichend. Chemose stärker. Cornea ganz trüb, in der Umgebung der Wunde suppurirend. Anlegung des Druckverbandes, um der drohenden Vereiterung des Bulbus zuvorzukommen. — Durch die Anlegung des Druckverbandes gelang es nicht, die Suppuration zu hemmen. Schon am 26. April trat eine Protrusion des Bulbus von 3 Linien mit völliger Unbeweglichkeit desselben ein. Die Lichtempfindung war erloschen. Der Druck-

verband wurde weggelassen, Kataplasmen. Die feuchte Wärme milderte die heftigen Schmerzen.

In den folgenden Tagen griff die Eiterung um sich. Die untere Hälfte der Cornea wurde in einen eitrigen Pfropf umgewandelt, der durch von hinten her andringende Massen immer mehr vorwärts gedrängt wurde.

15. Mai. In dem Eiterpfropfe an der untern Hälfte der Cornea zeigte sich ein schwärzlicher Punkt. Bei näherer Untersuchung erwies er sich als das Ende eines Eisenstückes. Man packte den Körper mit einer starken Pincette und extrahirte ein reichlich 4 W. Linien langes und 1½‴ dickes, stark verrostetes Eisenstück.

Nach der Entfernung des fremden Körpers kam der Process rasch zum Abschlusse. Die Schmerzen, welche ungeachtet der Kataplasmen ziemlich heftig waren, hörten auf, die Eiterung wurde sistirt. Die obere Hälfte der Cornea blieb erhalten, die untere war zerstört, die Iris, welche mit zahlreichen röthlichen Granulationen bedeckt war, lag frei zu Tage. Keine Lichtempfindung.

Am 28. Mai 1864 wurde der Kranke entlassen. Der Bulbus war phthisisch geworden. Das rechte Auge war sowohl während als nach der Krankheit unbehelligt geblieben.

T.

4. Penetrirende Wunde der Cornea und Iris durch einen Eisensplitter. Wahrscheinliche Einkapselung des fremden Körpers im Glaskörper.

M. S., Metallarbeiter, 24 Jahre alt, kam am 3. April 1864 auf die Klinik. Am 22. März war ihm bei seiner gewöhnlichen Beschäftigung ein Eisensplitter in das rechte Auge gesprungen. Ueber die Grösse desselben und ob er im Auge stecken geblieben oder ob er wieder herausgesprungen, weiss der Kranke nichts anzugeben. Unmittelbar nach der Verletzung beobachtete er das Auftreten eines schwarzen Sternes, der durch etwa 1½ Stunden vor dem Auge schwebte, und empfand ziemlich heftige Schmerzen. Ungeachtet dessen ging er noch am folgenden Tage in die Arbeit, wurde jedoch durch die Zunahme des Schmerzes gezwungen, von der Beschäftigung abzustehen und stellte sich im Ambulatorium vor. Man fand erhebliche Ciliarinjection, an der Cornea nach unten aussen nahe gegen den Rand hin eine bereits verklebte, 1‴ lange Wunde in der Cornea, deren Umgebung trüb. Verfärbung der Iris, Pupille trüb, entrundet, nach unten aussen eine breite Synechie. Das Kammerwasser ziemlich trübe.

Ophthalmoskopische Untersuchung wegen der Trübung der Medien und der Enge der Pupille nicht möglich. Die Diagnose wurde auf traumatische Kerato-Iritis gestellt. Die Möglichkeit, dass der fremde Körper in dem Bulbus stecken geblieben sei, musste im Auge behalten werden. Die Schmerzen waren heftig, Photopsien keine. Der Kranke zählte die Finger der vorgehaltenen Hand auf mehrere Fuss Distanz.

Ordination: 10 Stück Blutegel an die Schläfengegend rechts zu appliciren, kalte Uebersehläge, Atropin.

Der Kranke wurde Anfangs ambulatorisch behandelt. In den folgenden Tagen besserte sich der Zustand nicht. Die Schmerzen wurden immer heftiger, die subconjunctivale Röthe, die Trübung der Cornea in der Umgebung der Wunde, die Verfärbung der Iris nahmen beträchtlich zu, Hypopyum erschien, welches sich allmälig bis zu einer Höhe von 1½‴ erhob. Die Therapie

wurde fortgesetzt, das Atropin hatte die Pupille nur wenig dilatirt, die Adhäsion des Pupillarrandes nach unten aussen erwies sich als sehr hartnäckig. Am 30. März (also 9 Tage nach der Verletzung) zeigte sich die Iris plötzlich in der untern Hälfte blutig suffundirt und am Boden der vorderen Kammer erschien Blut, welches sich mit dem Hypopyum nur wenig vermischte. Am 3. April endlich suchte der Kranke um Aufnahme in die Anstalt an.

Bei der Aufnahme fanden wir ein leichtes Oedem der Lider rechts, die Form, Grösse und Beweglichkeit des Bulbus erhalten, die Spannung einigermaassen vermindert. Berührt man die Sclera nahe dem Hornhautrande zwischen dem R. externus und inferior, so gibt der Kranke sehr heftige Schmerzen an. An der Cornea nach unten aussen eine lineare, 1‴ lange, etwa ⅙‴ breite, graue Narbe, horizontal verlaufend, welche etwa ⅙‴ nach einwärts vom Hornhautrande beginnt. In der Umgebung derselben die Cornea matt und getrübt, sonst normal. Die Kammer mässig tief, wie links. Die Iris grünlich verfärbt, nach unten aussen stark gewulstet, dort eine breite Synechie, die Pupille auf 2‴ unregelmässig dilatirt, auch nach oben eine, jedoch schmälere Synechie, zwei nach innen, die Linse intact. Der Glaskörper intensiv trüb, der Augengrund nicht sichtbar. Der Kranke zählt Finger auf 6 Zoll Distanz, Einschränkung des Gesichtsfeldes nicht vorhanden. Unaufhörlicher Ciliarschmerz, der sich weiter über die Stirnhaut bis zum Occiput ausbreitet.

Die Therapie bestand in energischen Atropininstillationen, wiederholten ausgiebigen örtlichen Blutentziehungen und der Anwendung der Narcotica; besonders erwiesen sich subcutane Morphininjectionen wirksam. Ueberdiess wurde ein Schutzverband angelegt und bis zum völligen Nachlass der entzündlichen Erscheinungen getragen.

Die Thatsachen: dass bei einer so geringen, äusserlich wahrnehmbaren Verletzung, wie die oben beschriebene der Cornea ist, die entzündlichen Zufälle mit einer so grossen Heftigkeit andauern, dass die Iris in Mitleidenschaft gezogen wird, dass die Iritis eine mehr circumscripte, der Cornealwunde correspondirende, mit reichlicher Produktbildung (Aufwulstung des Irisparenchyms, breite zähe Synechie, Hypopyum) ist, endlich die Mitleidenschaft des Glaskörpers, welche sich durch diffuse Trübung und Spannungsabnahme den Bulbus kundgibt, drängen zu der Annahme, dass der fremde Körper die Cornea durchgeschlagen habe, in den Glaskörperraum eingedrungen sei und noch im Innern des Bulbus verweile.

Diese Annahme wurde durch den weiteren Verlauf der Krankheit und ihren Ausgang noch wesentlich gestützt. Nachdem die früher angegebenen therapeutischen Massregeln durch längere Zeit eingehalten wurden, nahmen die entzündlichen Erscheinungen allmälig ab, und schon am 30. April 1864 verliess der Kranke die Anstalt.

Der Befund bei der Entlassung war folgender:

Der Bulbus frei von Injection. Bei längerer Untersuchung desselben tritt jedesmal subconjunctivale Injection auf. Die Spannung zur Norm zurückgekehrt, nach unten aussen an der Sclera noch eine bei Berührung schmerzhafte Stelle. An der Cornea nach aussen und unten die Wunde von 1‴ Länge und circa ⅙‴ Breite fast geheilt, einen weissen horizontal verlaufenden

Streifen darstellend, die Cornea in der Umgebung vollkommen normal. Die vordere Kammer wie links, Humor aqueus normal, die Iris grünlich verfärbt (links blaugrau), besonders nach aussen und nach unten hin. Dort ist ihre Faserung verworren; mitten in dieser Partie, entsprechend der Hornhautnarbe eine, kaum mohnkorngrosse Stelle von schwarzer Farbe, welche sich bei Focalbeleuchtung als ein Loch in der Iris erweist.

Der Pupillarrand durch eine breite Synechie mit viel Pigmentablagerung an die Kapsel fixirt, eine zweite Synechie nach unten. Die nach oben und nach innen befindlichen durch Atropin zerrissen. Die Pupille auf 3‴ dilatirt, unregelmässig, viel Pigmentpunkte an der vorderen Kapsel. Linse intact. Bei seitlicher Beleuchtung findet man im Glaskörper nach unten aussen, gegen das Corpus ciliare hin, eine grauliche Trübung von Linsengrösse. In derselben kein fremder Körper nachweisbar. Der Glaskörper sonst noch in geringem Grade diffus gestärkt, doch erkennt man durch den Schleier die Sehnervenscheibe ziemlich gut. Weder sie noch der übrige Augengrund lassen eine erhebliche Abnormität erkennen. Mit freiem Auge (Atropinparalyse) nur Nr. 16, mit + 10, aber auch Nr. 8 J.

Ein Gesichtsfeldsdefect (vielleicht wegen Mangel an Intelligenz von Seite des Kranken) nicht nachweisbar.

Man fand also jetzt die Stelle, an welcher der fremde Körper die Iris durchgeschlagen hatte. Er war höchst wahrscheinlich zwischen Linse und den Ciliarfortsätzen in den Glaskörper eingedrungen, und dort eingekapselt worden. In den folgenden Monaten sah ich den Kranken noch einige Male. Die Entzündung hatte ganz aufgehört, das Sehvermögen war gestiegen, die diffuse Trübung des Glaskörpers geschwunden, während die umschriebene nach unten aussen fortbestand. Ob der günstige Zustand des Sehvermögens auch weiterhin andauerte, oder ob nicht vielleicht hinterher das Auge durch neuerdings auftretende Entzündungs-Zufälle gefährdet worden sei, vermag ich nicht anzugeben, da ich den Kranken nach meinem Abgange von der Klinik nicht mehr zu Gesicht bekam.

T.

5. Penetrirende Wunde der Cornea und Sclera. — Heilung.

L. S., 38 Jahre alt, Hausknecht, wurde am 11. December 1862 auf die Klinik aufgenommen. War früher vollkommen gesund. Am 10. December 1862 war er zufällig in einer Schlosserwerkstätte, wo Eisen gehämmert wurde. Hier sprang ihm ein Stück Eisen in's linke Auge und brachte ihm die gleich näher zu beschreibende Verletzung bei, blieb aber nicht im Auge stecken. Im Augenblicke der Verletzung heftiger Schmerz und Lichterscheinungen. Im Verlauf der nächsten Stunden traten entzündliche Erscheinungen auf.

Bei der Aufnahme fanden wir das obere Lid des linken Auges leicht geröthet und geschwellt, gegen den innern Winkel zu blutig suffundirt. In einer Entfernung von 1½ W. Linien von dem innern Winkel ist das Lid in seiner ganzen Dicke durchgerissen. Die Länge des Risses beträgt vom Lidrande nach aufwärts gemessen wohl 2 Linien. Die Wundränder sind durch blutig tingirte plastische Masse verklebt, so dass ein Colobom nicht besteht.

Das untere Lid wenig roth und ödematös. Bulbus von normaler Grösse, Form und Beweglichkeit, weich, bei Berührung äusserst schmerzhaft. Man findet an der Sclera eine Wunde, welche am untern Rande der Insertion des R. internus in einer Entfernung von circa 3 Linien vom Hornhautrande beginnt, und horizontal gegen die Hornhaut hin verläuft. Zwischen den Wundlefzen eine bräunliche Masse (wahrscheinlich Iris, vielleicht ein Theil des Corpus ciliare) eingeklemmt. Die Wunde greift auf die Cornea über und verläuft in derselben schräg nach unten und aussen, so dass sie ein Segment derselben beinahe abtrennt. Sie endet ½''' vor dem Hornhautrande, gerade nach unten. Der so umgrenzte Corneallappen steht etwas ab, doch hat eine Verklebung per primam intentionem bereits stattgefunden und scheint (wie aus der Herstellung der vorderen Kammer hervorgeht) ein Aussickern des Kammerwassers nicht vorhanden zu sein. Die Iris ist nach innen unten zerrissen, dadurch ein Iriscolobom von mehr als einer Linie Breite bewirkt, die Iris zum Theile (s. oben) in die Scleralwunde prolabirt. Sowohl im Bereiche des Coloboms als im Parenchym der Iris Blut. Ob die Linsenkapsel verletzt ist, kann wegen eines Blutgerinnsels, welches die Pupille verlegt, nicht bestimmt werden. Schmerzen ziemlich heftig, mässige Photophobie und Lidkrampf. Die quantitative Lichtempfindung ist sehr prompt und erkennt der Kranke in ½ Fuss Distanz die Bewegungen der vorgehaltenen Hand.

Therapie. Kalte Ueberschläge mit einem Zusatze von Tctr. Arnicae. Atropin zweistündlich einzuträufeln. Ruhe. 13. December Oedem des oberen Lides geringer. Die Scleralwunde in Verheilung begriffen, die vorgefallenen Theile des Uvealtractus werden in derselben fixirt bleiben. Die Wunde in der Cornea geschlossen, die Wundränder getrübt, das Blut in der vorderen Kammer resorbirt, die Untersuchung bei Focalbeleuchtung ergibt die Linse unverletzt. Ther. cont. Schmerz sehr gering.

In den folgenden Tagen besserte sich der Zustand ziemlich schnell und gleichmässig. Am 20. December notirte man: die Scleralwunde mit Einheilung der prolabirten Theile ziemlich fest geschlossen. Ebenso die Hornhautwunde geheilt. Vordere Kammer mässig tief, das Blut in derselben und im Irisparenchym vollkommen resorbirt. Zählt Finger auf 6 Fuss Distanz.

23. December. Die heute vorgenommene ophthalmoskopische Untersuchung ergibt die Linse und den Glaskörper nicht alterirt. Weder in der Retina, noch in der Chorioidea ein Bluterguss. Die Sehnervenscheibe intensiv roth, die Centralgefässe mit Blut stark gefüllt.

Die Entlassung des Kranken aus der Anstalt erfolgte am 15. Jänner 1863. Die Wunde des oberen Lides ist ohne ein Colobom zu hinterlassen, per primam intentionem geheilt. Der Bulbus war von Injection ziemlich frei. Die Scleralwunde geschlossen, die vorgefallenen Theile der Iris und des Corpus ciliare in derselben eingeheilt. Der von der Hornhautwunde umgrenzte Lappen graulich trüb, die Trübung erstreckt sich auch über den jenseitigen Wundrand eine Strecke weit bis gegen den Pupillarbereich hin. Die Wunde ist übrigens fest verheilt. Nach innen unten ein Coloboma iridis traumaticum von 1½''' Breite, nicht ganz bis zum Ciliarrande reichend. Die Pupille schwarz, der Pupillarrand nirgends an die Kapsel fixirt. Linse intakt. Zählt Finger auf 10 Fuss Entfernung. Erkennt Zeiger einer Taschenuhr von mittlerer Grösse in 8''. (Der Kranke hat nicht lesen gelernt.)

Dieser Fall liefert neuerdings den Beweis, wie schnell Scleralwunden selbst von beträchtlicher Grösse heilen, und welche geringe Reaction sie zur Folge haben. Eine andere Frage ist die, ob die Heilung von Dauer sein wird. In dieser Beziehung muss man allerdings die Möglichkeit im Auge behalten, dass das Sehvermögen vielleicht späterhin, wenn stärkere Schrumpfung der Narbe eintreten sollte, gefährdet werden könnte. v. Gräfe hat nämlich aufmerksam gemacht, dass bei schrumpfenden Scleralnarben manchmal späterhin Netzhautablösung eintritt, und diess kann immerhin auch in dem geschilderten Falle geschehen, zumal die Wunde vom Hornhautrande 3‴ nach hinten reicht. Dass der Kranke jetzt nicht besser sah, als oben angegeben wurde, ungeachtet Linse, Glaskörper, Netzhaut und Sehnerv keine erhebliche Abnormität zeigten, ist wohl aus der Trübung der Cornea und dem traumatischen Iriscolobom zu erklären.

T.

6. Ektatische Hornhautnarbe, Steigerung des intraoculären Druckes, Sehnervenexcavation. Heilung nach 3maliger Iridektomie.

L. S., 16 J., Dienstmädchen, wurde am 23. October 1862 auf die Klinik aufgenommen. Sie erzählt, dass sie im Jahre 1859 eine heftige Entzündung des rechten Auges überstanden habe. Nach Ablauf der Krankheit will sie noch ziemlich gut gesehen haben. Seit zwei Jahren traten auf demselben Auge von Zeit zu Zeit entzündliche Anfälle mit heftigen Schmerzen auf, in deren Gefolge das Sehvermögen immer mehr beeinträchtigt wurde. — R. A. Man fand bei der Untersuchung die Lidbindehaut mässig geröthet, Papillarkörper hypertrophisch, Schleimfäden in der gewulsteten Uebergangsfalte. Der Bulbus in toto vergrössert, sehr hart. Ziemlich dem Hornhautscheitel entsprechend eine ektatische kegelförmige Narbe mit trübem Hofe, an der Basis circa 1½‴ im Durchmesser haltend. Die übrige Hornhaut nicht wesentlich verändert. Die Pupille auf circa 3‴ erweitert, starr, Iris schmal, ihre Faserung verwischt. Linse rein, Glaskörper diffus getrübt, doch erkennt man noch die Sehnervenscheibe ziemlich gut. Sie ist bläulich, mit breitem hellem Hofe und starker Druckexcavation. Pulsphänomene nicht nachweisbar. Die Kranke erkennt in der äussern Hälfte des Gesichtsfeldes die Bewegungen der vorgehaltenen Hand, Finger zählt sie nicht. — 25. October. Iridektomie nach innen unten. Ein breites Stück bis zum Rande excidirt. Der Humor aqueus floss mit grosser Gewalt aus. Druckverband. — 28. October. Verband entfernt. Wunde gut geheilt, mässige Conjunctival- und Ciliarinjection in der Umgebung derselben. Spannung des Bulbus normal. Glaskörper rein. Excavation sehr deutlich, Finger auf 30 Zoll. Die Sclera, welche früher blaugrau, wird jetzt gelblichweiss. — Die Besserung des Sehvermögens hielt durch einige Tage an. Dann trat aber neuerdings stärkere Obnebulation ein, der Bulbus wurde roth und stärker gespannt, der Glaskörper wieder intensiv getrübt. Alle diese Erscheinungen traten nur temporär auf. So war manchmal der Bulbus Morgens hart, und die Glaskörpertrübung so intensiv, dass eine ophthalmoskopische Untersuchung des Augengrundes nicht möglich war, während wenige Stunden später wieder alle Symptome verschwanden. Ebenso verhielt sich die Spannungs-

zunahme. Sie verschwand, wenn die übrigen Erscheinungen verschwanden. 13. November. Bulbus neuerdings sehr hart, Glaskörpertrübung intensiv. Finger werden nicht gezählt. Die gelbe Farbe der Sclera hat wieder einer blaugrauen Platz gemacht. Heftige Ciliarneurose. Iridektomie nach unten. Operation normal. — 20. Nov. Bulbus jetzt weniger gespannt, als im Normalzustande. Reichlich ⅛ der Iris bis zum Ciliarrande hin excidirt. Wunde gut geheilt. Brechende Medien rein. Finger in 1 Fuss. Die Sclera wieder gelb. — 27. Nov. Nach mehrtägiger Besserung heftige Schmerzen, die Sclera wieder blaugrau, Bulbus sehr hart, Trübung des Glaskörpers bedeutend. Bloss quantitative Lichtempfindung. Der Wundcallus etwas gedehnt, Andeutung von cystoider Vernarbung. Iridektomie zum dritten Male oberhalb des ersten Einstiches. Ein breites Stück Iris excidirt. Verlauf normal. In den folgenden Tagen stellte sich eine Steigerung des intraoculären Druckes nicht mehr ein. — Am 10. Januar 1863 wurde die Kranke entlassen und der folgende Befund notirt: Die letzte Operationswunde gut geheilt, in der Umgebung Ciliarinjection. Fast die Hälfte der Iris bis zum Ciliarrande hin excidirt. Glaskörper rein, Excavation unverändert. Spannung normal, Farbe der Sclera wieder gelblichweiss. Zählt mit der innern Netzhauthälfte Finger in 8—10 Zoll.

Im Winter 1864, also ein Jahr später, sah ich die Kranke wieder. Die Spannung war normal, der Glaskörper rein, die Sehnervenexcavation unverändert. Finger wurden in circa 4 Fuss gezählt. Die Kranke hatte sich während des ganzen Zeitraumes vollkommen wohl befunden.

Im vorliegenden Falle erscheint zweierlei bemerkenswerth. Für's Erste, dass es erst nach dreimaliger, vollkommen exakt vollführter Iridektomie gelang, den erhöhten intraoculären Druck dauernd auf das normale Maass herabzusetzen. Zweitens die eigenthümliche Farbenveränderung der Sclera nach der jedesmaligen Operation. Prof. Arlt erklärte das Phänomen durch das Zurückkehren der ausgedehnten Sclera auf ihr normales Volum.

T.

Staphyloma corneae. Operation nach der von Critchett angegebenen Methode mittelst der Scleroticalnaht.

Nach der von *Critchett*[1]) empfohlenen Methode wurden bisher vier Staphylome an unserer Klinik operirt. Dreimal führte der Unterzeichnete die Operation aus und darunter zweimal unter nicht ganz gewöhnlichen Umständen.

7. B. M., ein 23jähriger israelitischer Diener aus Galizien, litt seit sechs Jahren an chronischer Blennorrhoe. Dieselbe exacerbirte zwei Monate vor der Aufnahme sehr heftig, so dass er seit 6 Wochen das Sehvermögen auf dem linken Auge eingebüsst hatte und mit dem rechten Auge nur mehr die Finger zählen konnte. Er reiste in diesem Zustande nach Wien und wurde am 22. September 1864 auf die Reserveabtheilung aufgenommen. — Am rechten Auge chronische Blepharoblennorrhoe, die Cornea pannös entartet, im oberen

[1]) Ophthalmic Hospital Reports (IV. 1. N. 18 1863) und Annal. d'oculistique (T. L. p. 306).

Dritttheil ein tiefes, dem Durchbruch nahes Geschwür. Am linken Auge Ektropium des untern Lides. Blepharoblennorrhoea chronica, die Hornhaut an mehreren Stellen perforirt, mit der prolabirten Iris in ein maulbeerartiges Staphylom von der Grösse einer kleinen Haselnuss verwandelt.

Der drohende Durchbruch am rechten Auge gab in diesem Falle die Indication, das linke Auge nach Critchett zu operiren, da nach dieser Operation die Augen nicht verbunden zu werden brauchen und die Blennorrhoe ungehindert behandelt werden konnte.

Patient wurde narkotisirt. Sodann wurden eine Linie vom Rande der Hornhaut entfernt vier krumme Nadeln durch die Sclera von oben her so durch den Bulbus geführt, dass sie eine Linie vom Rande der Hornhaut unten die Sclera wieder durchbohrten. Die Nadeln blieben so im Bulbus stecken, dass oben das Lochende, unten die Spitze einer jeden Nadel heraussah. Darauf wurde mit der geraden Lanze aussen am Cornearande ein zwei Linien breiter Einstich gemacht, in diesen mit dem einen Blatte einer starken krummen Scheere eingegangen und vor den Nadeln die Cornea etwas ausserhalb des Limbus oben abgetragen. Bei diesem Schnitte erwachte der Patient. Nachdem er wieder narkotisirt war, stellte ich mich zu Häupten des Patienten und vollendete die Abtragung des Staphyloms nach unten durch einen zweiten Scheerenschlag. Die Blutung war dabei ziemlich bedeutend. Diess erklärt sich leicht, wenn man bedenkt, dass die Schnitte gerade durch das Corpus ciliare geführt wurden, und die Gefässinjection ausserdem jedenfalls eine pathologisch erhöhte war. — Der Bulbus lag nun eröffnet da, so dass man durch eine grosse elliptische Oeffnung direkt in den Glaskörperraum hineinsehen konnte. Trotzdem floss der Glaskörper nicht aus, gehalten durch die vier krummen Nadeln, welche wie ein eisernes Gitter in der Oeffnung lagen. Die Spitzen der Nadeln wurden nun mit einer Pincette gefasst und die Nadeln ganz durchgezogen, so dass jetzt die Fäden vor der Oeffnung lagen. Mit vier Knopfnähten wurden endlich die Ränder der Sclera zur Berührung gebracht, die Oeffnung dadurch geschlossen und die Operation beendet. — Die Schmerzen hörten am 3. Tage ganz auf. Das rechte Auge wurde täglich touchirt und atropinisirt. Vom 4. Tage an wurde auch das linke Auge touchirt. Der erste Faden wurde nach 14 Tagen, der zweite nach 17 Tagen, die beiden letzten am 20. Tage herausgenommen. Die Form des Bulbus sehr gut. An der Stelle, wo die Cornea abgetragen wurde, befand sich ein eine Linie breites, graues Narbengewebe, in welchem die Stichkanäle als feine senkrechte weisse Streifen erkennbar waren. — Gerade zwei Monate nach Herausnahme der letzten Fäden, zwölf Wochen nach der Operation, traten heftige Schmerzen im operirten Auge auf. Das Narbengewebe schien sich zu erweichen und dehnte sich aus. Durch Schmelzung des oberflächlichen Gewebes entstand ein kleines centrales Geschwür. Im Verlauf von etwa 14 Tagen gab die Narbe um mehr als das Doppelte nach und vascularisirte sich, so dass sie ganz von feinen Gefässen durchsetzt erschien. Der Bulbus hatte nun fast wieder die normale Grösse angenommen und das graue Narbengewebe einige Aehnlichkeit mit einer narbig degenerirten Hornhaut. — In diesem Zustande blieb das Auge. — Am rechten Auge war der Pannus nach Jahresfrist fast ganz gewichen. Die an die Stelle des Geschwürs getretene Narbe verdeckte aber die Pupille, und die Cornea war noch von zahlreichen Gefässen durchzogen. Patient erkannte die

Finger auf mehrere Klafter, erkannte mich im Hof auf noch grössere Entfernung, bat aber selbst um die Operation, durch welche man ihm eine bedeutende Verbesserung des Sehvermögens versprechen konnte. Es wurde desshalb am 5. August 1865 nach unten aussen eine Iridektomie angelegt, die leider den Anstoss zu einer so heftigen Iridochorioiditis gab, dass das Auge an Panophthalmitis verloren ging und Patient nun ganz blind war. Ob das noch bestehende Bindehautleiden oder die Vascularisation der Cornea oder was sonst die Ursache dieses unglücklichen Ausganges war, kann ich nicht angeben. Dass aber die noch nicht ganz getilgte Blennorrhoe nicht als Contraindication gegen die Iridektomie anzusehen sei, darin bestärkte mich ein Fall aus der Privatpraxis des Professor Arlt, in welchem ich ihn an beiden Augen die Lappenextraction mit bestem Erfolge ausführen sah, obwohl eine lange Zeit mit Cuprum sulfuricum behandelte chronische Blennorrhoe mit Pannus in gewiss eben so hohem Grade bestand, wie bei unserm Kranken. Der Ausgangspunkt der deletären Entzündung war aber, wie schon erwähnt wurde, die Iris.

8. Marie H., 48 J., Taglöhnerin aus Preussisch-Schlesien. Seit einem Jahre am rechten Auge krank, ohne dass sie eine Ursache der Erkrankung anzugeben wüsste. Wurde im Gumpendorfer Filialspital behandelt. Konnte bei der Aufnahme mit dem Auge noch sehen, beim Austritt nicht; während ihres Aufenthaltes daselbst wurde die vordere Kammer zweimal punktirt. Im Frühjahr 1865 kamen die Schmerzen wieder und „es wuchs ein Zapfen aus dem Auge heraus." Am 30. Juli 1865 wurde sie auf die Reserveabtheilung aufgenommen. Die Lider geschwollen, die Bindehaut in ihrer ganzen Ausdehnung geschwellt, geröthet, stark secernirend. Von der Cornea nur ein schmaler Saum übrig geblieben, auf ihrer Mitte sitzt ein rother, haselnussgrosser, glatter Zapfen auf, der sich zwischen die Lider nach vorne drängt. Nach oben sitzen an der Basis des grösseren Staphyloms zwei kleinere, von dunkelblauer Farbe. Das erste ist als aus der Iris herauswucherndes neugebildetes Gewebe anzusehen, die letzteren als zwei neue Irisvorfälle. Die Patientin wünschte so bald wie möglich wieder arbeitsfähig zu werden. Es wurde desshalb beschlossen, das Staphyloma nach Critchett zu operiren, weil man sie allenfalls mit den Nähten am schnellsten würde entlassen können. Der Kropf, mit welchem Patientin behaftet ist, verbot aber die Narkose; die Operation wurde desshalb ohne Narkose ganz in der oben beschriebenen Methode vorgenommen. Auch hier traten starke Chemosis und in den ersten beiden Tagen starke Schmerzen auf. Am 3. Tage liessen die Schmerzen nach, etwa 8 Tage später die Chemosis. Am 20. Tage nach der Operation wurde die Kranke, ohne dass die Nähte entfernt worden wären, entlassen und ihr selbst schweres Arbeiten erlaubt. Bei der Entlassung war das Oedem der Conjunctiva fast ganz verschwunden. Die Nähte liegen alle zu Tage. Zwischen ihnen berühren sich die etwas gewulsteten Ränder der Sclera. Die Form des Bulbus wäre für ein etwa einzulegendes Glasauge sehr günstig. — Die Frau liess sich seitdem noch zweimal sehen. Zuerst am Sonntag den 24. September, also am 50. Tage nach der Operation. Der Bulbus war ganz blass, nur in der Umgebung des äussern Wundwinkels war die Conjunctiva noch geröthet und geschwellt. Ich entfernte daher drei Nähte und liess den dem äussern Wundwinkel zunächst liegenden Faden noch im Auge. Das zweite Mal sah ich sie im Monat December. Ich entfernte jetzt auch den letzten Faden, der also ungefähr 4 Monate im Stichkanal gelegen

hatte. Die Naht war vollkommen linear, und die Form des Bulbus liess sich nicht schöner denken.

9. I. G., 15 J. alt, wurde am 7. März 1866 mit Staphyloma totale c. auf die Reserveabtheilung aufgenommen. Wie lange das Staphylom bestand, konnte nicht eruirt werden; seit einem Jahre behauptete der Knabe zeitweilig stechende Schmerzen im Auge zu haben. Die Conjunctiva des linken Auges im Zustande des chronischen Katarrhs; die Cornea in ein Staphyloma corneae totale conicum von 5‴ Höhe umgewandelt, welches sich zwischen die Lider vordrängt und das Schliessen derselben unmöglich macht. Die Conjunctiva blass, die Gefässe an der Basis des Staphyloms eng, der Entzündungsprocess also schon vollständig abgelaufen. Lichtempfindung vorhanden. — Am 12. März wurde bei Chloroformnarkose nach Critchett operirt; 5 Nadeln eingeführt, die 5. innerste schob sich beim Knüpfen der Fäden halb heraus und wurde dann ganz entfernt, so dass wieder nur vier Nähte angelegt wurden. Der innere Wundwinkel klaffte in Folge dessen etwas und zeigte eine kleine vorgefallene Glaskörperflocke, die gangränescirte. — Der Verlauf war im Uebrigen so günstig, wie in den früheren Fällen. Die Schmerzen hörten schon am folgenden Tage auf. Vom 6. Tage an liess die Chemosis nach, so dass die Nähte deutlich zu sehen waren. Am 2. April lagen die Nähte noch, auch der innere Wundwinkel hatte sich gut angelegt.

Ich habe diese drei Fälle hier mitgetheilt; zunächst, weil das Operationsverfahren noch so neu, dass es gleichsam eine Pflicht ist, die darüber gesammelten Erfahrungen bekannt zu geben; sodann weil die Möglichkeit der festen Verheilung zweier durch Nähte mit einander in Verbindung gebrachter Schnittflächen der Sclerotica noch vor Kurzem ein chirurgisches Problem war, wie es auch jetzt noch anatomisch nicht untersucht ist [1]); endlich weil die Fälle 8 und 9 einige Besonderheiten bieten. In beiden Fällen wurde während des Bestehens eines floriden Entzündungsprocesses operirt, was, wie ich glaube, bisher nicht geschehen ist. Es lässt sich annehmen, dass damit die im Falle 8 nach 10 Wochen eingetretene Ausdehnung der Narbe zusammenhängt. Diess veranlasste mich, im zweiten Falle die Nähte viel länger als im ersten Falle liegen zu lassen, in welchem ich mich nach Critchett's Angaben gerichtet hatte. Bei der Frau H. wurde ausserdem ohne Narkose operirt, die durch den Herzfehler und die Struma contraindicirt war. Die Frau hielt so gut und ruhig, dass es bei ihr (da ich sie sitzen lassen konnte) leichter zu operiren war, als bei den andern in Narkose. Da sich nun nach dem Vorstehenden die Indication zu dieser Operation auch auf die frischen Fälle ausdehnen lässt, bei welchen oft schwere Complicationen am andern Auge eine

[1]) Im 4. Fall wurde nicht strenge nach Critchett's Angaben operirt; ich habe ihn desshalb hier nicht mitgetheilt. Die wichtigste Frage, ob zwei durch eine Naht an einander gelegte Scleraschnittflächen durch festes Narbengewebe verheilen, wurde aber auch durch diesen Fall bejahend beantwortet.

Methode der Operation wünschenswerth erscheinen lassen, bei welcher die Augen weder verbunden zu werden, noch die Patienten tagelang im Bett zu liegen brauchen, so ist damit ein neues Moment zu Gunsten dieser Operationsmethode gefunden. Gegnern jeder Neuerung möchte ich noch zwei Fälle vorführen, in welchen das Staphylom nach Beer abgetragen wurde.

10. K. W., 25 J., litt an Staphyloma corneae totale des rechten Auges. Dauer des Leidens 6 Jahre. Am 23. Mai 1863 wurde das Staphylom nach Beer abgetragen; dabei entleerte sich etwas verflüssigter Glaskörper und die geschrumpfte Linse. Das Auge wurde auf die gewöhnliche Weise mit Charpie, Heftpflasterstreifen und einer elastischen Binde verbunden. Die Schmerzen hörten schon am folgenden Tage auf, aber die Wunde schloss sich nicht. Nach einigen Tagen trat Entropium des untern Lides ein, und die Wundränder falteten sich und rollten sich nach einwärts, so dass sie sich nicht berührten. Der Bulbus war ein wenig collabirt. — In diesem Zustande blieb das Auge 3 Wochen. Da erst finden wir notirt, dass die Wundränder granuliren. Das Entropium besteht aber fort. Erst Anfangs September konnte der Druckverband weggelassen werden. Das Entropium besserte sich jetzt. Am 21. September waren die nach einwärts gerollten Wundränder verwachsen, und die Kranke konnte entlassen werden. Die Heilung hatte also vom 23. Mai bis 21. September, d. i. drei volle Monate gedauert.

11. Franz H., 57 J. a., Buchbindermeister aus Wiener-Neustadt, kam am 13. Mai 1865 mit einem grossen Prolapsus Iridis am linken Auge und einem randständigen, flachen, sichelförmigen Cornealgeschwür mit durchsichtigem Grunde am rechten Auge in Behandlung. Patient litt stark an Gicht, Hände und Füsse waren verkrümmt, die Arterien rigid, Herztöne laut, klingend, aber rein. Ueber den ganzen Körper eine Phtiriasis höchsten Grades, am behaarten Kopfe starke Seborrhoe. Trotz aller therapeutischer Versuche, deren Aufzählung ermüden würde, breitete sich das randständige sichelförmige Cornealgeschwür allmälig über die ganze Peripherie der Hornhaut aus, so dass nur die kreisrund begrenzte Hornhautmitte frei blieb. Anfangs waren die Ränder des Geschwürs flach und der Grund ganz rein und durchsichtig. Nach und nach rückte das jetzt ringförmige Geschwür gegen das Centrum vor, der nach der Hornhautmitte zugekehrte Rand wurde steil, und die ihm benachbarte Partie der an ihrer Oberfläche noch nicht veränderten Hornhaut trübte sich; gleichzeitig trat auch gerade im Centrum eine leichte wolkenartige Trübung auf, über welcher jedoch das Epithel unverändert erschien. Das Auge bot nun einen sehr eigenthümlichen Anblick dar. Die Haut der Lider war mit unzähligen kleienartigen Schuppen bedeckt, aber ohne dass Blepharitis vorhanden gewesen wäre. Die Conjunctiva palpebrarum kaum abnorm blutreich, keine Hypersecretion. Die Conjunctiva bulbi gleichmässig netzförmig injicirt, keine Ciliarinjection und nur die Hornhaut in ihrer ganzen Peripherie seicht vertieft, gerade dort aber wasserhell und durchsichtig, und nur die nicht exulcerirte Mitte der Hornhaut leicht getrübt und wegen der Vertiefung der ganzen Peripherie abnorm prominent. Die Sehschärfe, die bisher erträglich gut gewesen war, sank nun beträchtlich, und alles grelle Licht verursachte heftige Schmerzen. Doch konnte mittelgrosser Druck noch gelesen werden.

In diesem Zustande musste der Patient auf sein Verlangen entlassen werden, und ich weiss daher nicht anzugeben, wie der Fall ausgegangen ist.

Ich führe die Krankheitsgeschichte des rechten Auges auch nur beiläufig hier an, weil ich nie ein ähnliches Krankheitsbild und einen ähnlichen Verlauf gesehen habe, und in den mir bekannten Lehrbüchern diese Form nicht beschrieben ist, aus mündlichen Mittheilungen und nach schriftlichen Notizen eines befreundeten Arztes aber ersehe, dass v. Gräfe häufiger solche Fälle beobachtet haben muss. Nach diesem einen Fall würde ich es für wahrscheinlich halten, dass dieses langsame Absterben der oberflächlichen Hornhautlagen mit der Beschaffenheit der Haut und dem arthritischen Charakter des ganzen Individuums zusammenhängt. — Hier an dieser Stelle interessirt uns mehr das Schicksal des andern linken Auges. Der Prolapsus Iridis zeigte durchaus keine Neigung zur Ueberhäutung oder Vernarbung, sondern wuchs unter beträchtlichen Schmerzen langsam, aber stetig. Ich trug ihn daher, nachdem er die Form eines maulbeerartigen Staphyloms angenommen hatte, nach Beer in ziemlich grossem Umfange ab, so dass nur ein kleiner peripherer Ring der Cornea stehen blieb. Die Linse lag vor und wurde nachträglich entfernt, und darauf sorgfältig ein Druckverband angelegt. Die Schmerzen hörten auf, und der Kranke fühlte sich recht behaglich. Am andern Tage war das Auge gut gefüllt und geformt, die Cornea glatt und eben, in der Mitte ein erbsengrosses Loch, in welchem der Glaskörper vorlag. Fünf Tage blieb das Auge in demselben Zustande. Am 6. Tage war noch keine Spur einer beginnenden Vernarbung zu sehen. Als ich Nachmittags zur Visite kam, klagte der Patient, er habe während des Mittagschlafes mit der Hand nach dem Auge gegriffen und sei dann vor Schmerzen aufgewacht, der Verband sei verschoben gewesen, und die Wärterin habe ihm denselben gerichtet. Bei der Abnahme des Verbandes zeigte sich die Charpie klebrig feucht, das Auge verkleinert, verschrumpft, eckig; mithin ein Theil des Glaskörpers herausgepresst. Das Auge blieb klein, und die Wunde war erst nach drei Wochen einigermassen vernarbt.

Es liegt auf der Hand, in welcher Absicht ich die beiden letzten Krankengeschichten mitgetheilt habe. Ich glaube, dass die beiden geschilderten üblen Zufälle nach der gewöhnlichen Abtragung eines Staphyloms von Zeit zu Zeit vorkommen müssen, und bin der Meinung, dass gegen beide das Verfahren nach Critchett sicher stellt. Die Vorzüge des Critchett'schen Verfahrens wären also: 1. Es lässt sich die Grösse des zu erhaltenden Stumpfes im Voraus bemessen, indem man nur die Nadeln mehr oder weniger vom Hornhautrande entfernt einzustechen und danach mehr oder weniger von der Sclera abzutragen braucht. 2. Der Patient braucht nicht Tage lang im Bett zu liegen. 3. Man erspart das täglich zweimalige Anlegen eines Verbandes. 4. Man ist sicher, dass die Wundränder in der richtigen Lage aneinanderheilen. 5. Man braucht nicht zu fürchten, dass der Operirte sich den Glaskörper herausquetscht. 6. Der Operirte kann viel früher wieder schwere Arbeiten verrichten. 7. Gegen die Operationsmethode sprechen nur die vier Fälle unter dreissig, in denen Critchett Vereiterung des Bulbus eintreten sah. B.

III. Sclera.

12. Ruptur der Sclera, Austritt der Linse unter die Conjunctiva. Heilung mit Erhaltung des Sehvermögens.

S. K., 54 Jahre alt, Taglöhnerin, wurde am 7. October 1862 von dem Reservezimmer der oculistischen Klinik, wo sie seit dem 16. September in Verpflegung gewesen, auf die Klinik versetzt. Sie erzählte, sie habe in der Kindheit wiederholt an entzündlichen Zufällen auf beiden Augen gelitten und dadurch eine Beeinträchtigung des Sehvermögens erfahren. Vor 4 Jahren stiess sie mit dem Kopfe an die vorspringende Kante eines Kastens und beschädigte sich dabei das linke Auge. Dem Trauma folgte Entzündung, welche zur Phthise des Bulbus führte. Am 6. September 1862 beschädigte sie durch einen Stoss an eine Kastenecke das rechte Auge. Es trat alsbald Blutung aus der Lidspalte ein, die Lider schwollen an, das Auge thränte. Im Momente der Verletzung traten subjective Lichterscheinungen auf, und das Sehvermögen sank ziemlich rasch. Sie wendete kalte Ueberschläge an. Auf dem Reservezimmer wurden spirituös-aromatische Fomentationen gemacht und Atropin eingeträufelt. Bei der Aufnahme auf die Klinik erhoben wir den folgenden Befund: Die Kranke ist von Mittelgrösse, gut genährt; das Allgemeinbefinden normal. Der linke Bulbus phthisisch. Rechts die Lider etwas geschwellt, mässiger Bindehautkatarrh. Der Bulbus weich, geringe episclerale Injection. Nach oben und aussen etwa 1½‴ vom Hornhautrande entfernt eine flache, gelbliche, von Bindehautgefässen durchzogene Blase. Sie sitzt breit der Sclera auf, ist kreisrund, die schiefe Beleuchtung lässt ziemlich deutlich die Contouren der Krystalllinse in derselben erkennen. Die Cornea etwas abgeflacht mit zahlreichen alten Narben besetzt, Pupille kreisrund, eng, Kammer sehr tief. Die ophthalmoskopische Untersuchung wegen der Hornhauttrübungen nicht gut ausführbar. Sie zählt die Finger der vorgehaltenen Hand in circa 8 Zoll. — 15. October. Die prolabirte Linse wird entfernt. Man machte in der Blasenwand mit einem Staarmesser einen kleinen Lappenschnitt. Darauf trat die Linse leicht und vollständig aus. Sie war compakt, Kern und Rinde innig cohärent, die Farbe blassgelb. Die Risswunde in der Sclera scheint nicht fest geschlossen. Ein Stück Conjunctiva wird excidirt. Druckverband. Am 18. wurde der Druckverband entfernt, keine Reaction. Die Wunde geheilt. Atropin. — 21. Oct. Zählt Finger auf 5 Fuss. — 24. Oct. Ziemlich heftige Conjunctivalröthe und Ciliarinjection. Die Scleralwunde zum Theile aufgegangen, in derselben ein schwarzes Bläschen von Stecknadelkopfgrösse. (Prolapsus corp. ciliaris.) — 5. November. Reizungserscheinungen geschwunden, der Prolapsus Corp. cil. zurückgegangen. Dagegen spontan Hyphaema bis zur Höhe von 2½‴. Zählt Finger nicht. — Der Bluterguss in der vorderen Kammer wurde nur langsam resorbirt. Am 26. November betrug seine Höhe noch 1½‴. Die Finger wurden in 1½ Fuss Distanz gezählt. — 2. December 1862. Die Kranke wird auf ihren Wunsch entlassen; Bulbus von Injection nahezu frei, Spannung normal, 1½‴ von der Cornea nach oben aussen eine gegen 3‴ lange Scleralnarbe, in deren Circumferenz die Sclera etwas eingezogen erscheint. Die Hornhaut wie bei der Aufnahme. In der vordern Kammer und in der Pupille Blut. Sowohl wegen des Hyphaema als wegen der Trübung der Cornea ist die ophthalmoskopische Untersuchung nicht möglich. Zählt Finger in 3′, erkennt Zeiger der Taschenuhr auch mit der Staarbrille nicht. Bei einer späteren Vorstellung hatte sich das Sehvermögen noch etwas gebessert, so

dass die Kranke mit + 2 Zeiger einer Taschenuhr (Lesen hatte sie nicht gelernt) zu erkennen vermochte. T.

13. Berstung des Bulbus an der Grenze zwischen der Cornea und Sclerotica in Folge eines Stosses, Abgang der Linse. Heilung mit Erhaltung des Sehvermögens.

Wenn stumpfe Werkzeuge mit hinreichender Intensität auf den Bulbus einwirken, so berstet in Folge der gewaltsamen momentanen Compression nicht selten die häutige Augenkapsel. Solche durchdringende Risse, welche nicht nur dem flüssigen Inhalte des Auges, sondern auch den festeren Bestandtheilen desselben, wie der Linse, dem Glaskörper, der Iris und Aderhaut den Austritt gestatten, betreffen in der Regel die Sclerotica. Namentlich berstet diese Membran gewöhnlich parallel dem Hornhautrande zwischen ihm und der Insertionsstelle eines der geraden Augenmuskeln. Nur selten geschieht es, dass die Hornhaut berstet oder der Riss an der Grenze zwischen ihr und der Sclerotica erfolgt. Die Seltenheit der Rissstelle, die auffallend geringe Reaction und der günstige Ausgang rechtfertigen wohl die Mittheilung des folgenden Falles:

Skalitzka Josefa, 39 J. a., Taglöhnerin, bemerkte seit 2 Jahren allmälige Abnahme der Sehkraft beider, namentlich aber des rechten Auges. Da die Kranke weder Schmerzen, noch sonstige beunruhigende Erscheinungen bemerkte und an ihre Sehkraft nur geringe Anforderungen stellte, so schenkte sie der Abnahme derselben weiter keine Aufmerksamkeit. Am 21. December 1864 wollte sie im Dunklen aus einem Fasse Wasser schöpfen, beim Bücken stiess sie sich an eine stumpfe Holzstange, welche neben dem Fasse lehnte und ihr in die Orbita zwischen die obere Wand derselben und den Bulbus eindrang. Sie verspürte feurige Erscheinungen, heftigen Schmerz und bemerkte, dass viel Flüssigkeit aus dem Auge kam. Die ganze Nacht hindurch wurden kalte Umschläge angewendet, den folgenden Tag war das Auge weder auffallend stark geröthet, noch besonders schmerzhaft, aber die Sehkraft herabgesetzt. Als sich das Sehvermögen in den nächsten Tagen nicht besserte, liess sich die Kranke am 29. Dec. auf die Klinik aufnehmen. Wir fanden bei der Untersuchung: Die äussern Gebilde des linken Auges normal, seine Spannung etwas geringer, rings um die Cornea leichte, rosenrothe Ciliarinjection, etwas intensiver nach innen oben, das Auge weder lichtscheu, noch besonders schmerzhaft. Genau längs der innern, obern Sclerocornealgrenze verläuft ein 5‴ langer bogenförmiger Riss, dessen Ränder beinahe in der ganzen Ausdehnung bereits verklebt sind und nur noch leicht lippenförmig abstehen, nur an einer ziemlich in der Mitte des Risses gelegenen Stelle besteht noch eine etwa ½‴ lange, feine, lineare Oeffnung, aus welcher sich zeitweise ein Tröpfchen wässeriger Flüssigkeit entleert. Die Cornea ist vollkommen glatt, glänzend und rein und erscheint nur nach innen oben, entsprechend dem von dem Risse umgrenzten Lappen, stärker gekrümmt, was an der Verkleinerung des Fensterbildes zu erkennen ist. Die vordere Augenkammer ist sehr tief, nach innen oben, entsprechend der Rissstelle, fehlt ein Theil der Iris in der ganzen Breite, das hiedurch bedingte nahezu 3‴ breite Colobom bildet mit

der natürlichen Pupille ein Continuum und sieht einer breiten, bis zur äussersten Peripherie reichenden künstlichen Pupille mit gerade nach rückwärts ziehenden Schenkeln täuschend ähnlich. Der fehlende Theil der Iris ist spurlos verschwunden. Die übrige Iris, normal gefärbt, liegt in toto in einer Ebene, zittert leicht bei Bewegungen des Auges, ihre Faserung ist nur durch Anspannung etwas verändert, ihre Reaction etwas träge. Die Pupille trotz der bedeutenden Vergrösserung reiner schwarz als rechts. Die Linse fehlt, bei der seitlichen Beleuchtung sind nur feine, zipfelförmige Rudimente der vorderen Kapsel zu sehen. Bei der ophthalmoskopischen Untersuchung erweist sich der Glaskörper rein, an der Sehnervenscheibe ist ausser der durch die abnorme Hornhautkrümmung bedingten Verzerrung keine auffallende Abnormität zu sehen; im Augengrunde beiderseits Chorioiditis disseminata, welche rechts beträchtlich hochgradiger ist, als links, und die seit 2 Jahren allmälig erfolgende Abnahme der Sehkraft erklärt. Sehvermögen: Links ohne Glas Finger in 5', mit + 2½ Buchstaben von Nr. 11 J. Rechts Buchstaben von Nr. 19. (Die Kranke hat nicht recht lesen gelernt.) Die Therapie beschränkte sich auf Einträuflung von Atropin, Anlegung des Druckverbandes und Einhaltung der Ruhe. Bei dieser Behandlung schloss sich die kleine, noch bestehende Oeffnung in einigen Tagen, die feste Vernarbung des Risses erfolgte sehr langsam, unter sehr geringen Reizungserscheinungen und ohne sonstige Zufälle. In den letzten Wochen der Behandlung wurde der Druckverband beseitigt und täglich 1 bis 2 Mal Tinct. opii croc. eingeträufelt. Am 9. März verliess die Kranke die Anstalt in folgendem Zustande: Das Auge ganz blass, frei von Reizung, die Cornea rein, ihre Wölbung nach innen, oben noch immer etwas stärker, aber nicht in dem Grade, wie bei der Aufnahme, was sich sowohl an ihrem Spiegelbilde, als auch an der weniger verzerrten Form der Papille constatiren lässt. Ohne Glas Finger in 15', mit + 2½ Buchstaben von Nr. 7. J.

R.

14. Vulnus scissum sclerae cum haemorrhagia in corpore vitreo. Nebst Bemerkungen über Gesichtsfelddefecte, Glaskörpertrübungen und Scotome.

Anton D., ein 38j. Förster aus Rodaun bei Wien, fuhr sich am 8. Juni 1863 beim Beschneiden eines Weinstockes mit dem Rebmesser in das linke Auge. Dasselbe blutete ein wenig und schmerzte auch, aber nicht bedeutend. Beim Sehen hatte der Kranke Anfangs nur geringe Beschwerden. Kurze Zeit nach dem Schnitt bemerkte er aber nach unten rechts im Gesichtsfelde zwei grosse, runde, dunkle Massen, die verschwanden, wenn er das linke Auge schloss, dagegen am deutlichsten hervortraten, wenn er das rechte Auge verdeckte, aber auch noch bemerkt wurden, wenn beide Augen offen standen. Das Sehen in der Gesichtslinie war dabei unbeirrt. — Auf Anordnung des herbeigerufenen Arztes blieb er 3 Tage im Bette und machte kalte Umschläge. Die einige Stunden nach der Verletzung aufgetretene umschriebene Geschwulst am Bulbus nahm ab, die Schmerzen verschwanden, und Patient glaubte sich genesen. Als er aufstand, bemerkte er die früher erwähnten beiden grossen runden Kugeln nach unten rechts im Gesichtsfelde nicht mehr, dagegen sah er Alles, was sich nach oben rechts befand, wie im Nebel. — Am 14. Juni fuhr er bei schlechtem, windigem Wetter auf offenem Wagen über Land, trank Wein und kam erst in der Nacht nach Hause. Schon auf der Fahrt hatte er arge

Schmerzen. Am andern Morgen war das Auge stark geschwollen und sehr schmerzhaft; das Sehen war sehr beeinträchtigt. Desshalb kam er am 16. Juni zu uns in's Ambulatorium. — Die äusserlich wahrnehmbaren Entzündungserscheinungen hatten schon wieder abgenommen. Nach oben aussen von der Hornhaut fanden wir eine 2 Linien lange, ungefähr eine Linie vom Hornhautrande, etwas oberhalb des horizontalen Meridians beginnende, nach oben und hinten verlaufende, lineare Wunde, welche die Conjunctiva bulbi und die Sclera durchtrennte. Die Ränder der Wunde waren nicht stark aufgeworfen, nicht sehr roth, der Boden des durch den Schnitt geschaffenen Sulcus dagegen dunkel braunroth. Die secundären Entzündungserscheinungen in der Nähe der Wunde waren unbedeutend. Die Iris war nicht verfärbt, die Pupille sehr eng. Patient las Jäger Nr. 1 von 5″ bis 14″. Nach rechts oben ein grosser Gesichtsfelddefect. — Nach Einträufeln von Atropin erweiterte sich die Pupille gleichmässig. Mit dem Augenspiegel konnte die Sehnervenscheibe und die Gegend der Macula lutea leicht untersucht und vollkommen rein und scharf gesehen werden. Gleich nach aussen von der Macula lutea lag vor der Netzhaut eine wolkige, durchscheinende Trübung, die nach innen rasch an Dichtigkeit zunahm, so dass 2 bis 2½ Linien von der Macula lutea entfernt kein Licht mehr vom Augengrunde zurückgeworfen wurde. Wie weit nach vorne diese Glaskörpertrübung sich erstreckte, liess sich auch nicht durch Schätzung bestimmen, da sie in der Peripherie fast unscheinbar war und gegen das Centrum hin nur ganz allmälig zunahm. Die Form dieser Trübung war eine kuglige. — Die Farbe der erweiterten Pupille erschien, besonders bei seitlicher Beleuchtung, deutlich grün. — Es wurden Eisumschläge, Blutegel hinter das Ohr, Aufenthalt im Dunkeln und ruhiges Verhalten in der Rückenlage angeordnet und ausserdem alle zwei Stunden Atropin eingeträufelt. — Nach 4 Tagen hatte sich der Spiegelbefund sehr verändert. Die grosse Masse ausgetretenen Blutes hatte ihren wolkig-nebligen Hof und ihre kuglige Oberfläche verloren und zerfiel in mehrere flottirende Lappen. Uebereinstimmend damit gibt der Patient an, dass er bald vollkommen gut, bald wieder fast gar nicht sehe; letzteres offenbar, wenn sich eine Flocke vor die Macula lutea legte. An der Scleralwunde werden die Ränder flacher, die Injection nimmt ab; im Ganzen ändert sich aber das Aussehen der Wunde nicht sehr. — Am 25. Juni werden wieder Blutegel gesetzt, ausserdem nimmt er Bitterwasser und zeitweilig kalte Umschläge. Vor der Papilla n. o. liegt eine Flocke und nach aussen die dunkle, an der Oberfläche sich auffasernde Masse. — 26. Juni. Die Scleralwunde wird flacher. Es ist aber ausserordentlich schwer, sich Rechenschaft zu geben, in welcher Weise die Heilung derselben vor sich geht. In der Tiefe sieht man den braunen Streifen noch; Exsudat oder plastische Lymphe ist nicht zu sehen. Die scharfen Ränder gleichen sich aber aus. Auch die Conjunctivalwunde ist noch nicht verheilt. Der Patient darf aufstehen. — Am 30. Juni erscheint der Spiegelbefund sehr verändert. Die das Licht nicht reflectirende dunkle Masse hat sich zertheilt. Statt deren sieht man 7 oder 8 verschieden grosse und verschieden gestaltete Flocken, die sämmtlich in der Gegend, die der äussern Verletzung entspricht, an der Innenwand des Bulbus anhaften und bei Bewegungen des Auges im Glaskörper flottiren, wie die Blätter eines am Boden eines Gewässers festsitzenden Gewächses. Diese Flocken sind dunkelbraun. Ausser diesen schwimmen im Glaskörper einige freibewegliche Flocken umher. Erst jetzt lässt sich mit

Bestimmtheit aussprechen, dass wir es nicht mit einer Netzhautablösung, sondern mit einer die Netzhaut perforirenden Blutung zu thun hatten. Die Stelle, wo die flottirenden Glaskörpertrübungen an den Augenhäuten hafteten, entsprach genau der Stelle, wo aussen die Sclera durchschnitten war. Die Verdunklung im Gesichtsfelde, welche Anfangs nach unten aussen lag, dann sich nach oben vergrösserte, entsprach dem sich im Glaskörper senkenden Blute, das aber an der Verwundungsstelle noch festklebte. Von jetzt an beschränkte sich die Verdunklung allmälig wieder auf die Verwundungsstelle allein. — Die weitern ophthalmoskopischen Erscheinungen bestanden nun in einem immer feinern Zerfasern der Blutstreifen, und bot die blutige Masse in der That ein sehr eigenthümliches Aussehen. Je mehr sich die Masse zerfaserte, desto leichter lösten sich Stücke und Stückchen von ihr ab, so dass der Glaskörper, immer aber mit Ausnahme der innern Hälfte, mit kleinen Flocken durchsetzt war, die bei Bewegungen eine beschränkte Beweglichkeit zeigten. Diese erst lösten sich allmälig, und zwar langsam genug, auf. Der Patient wurde am 13. Juli entlassen, nachdem sich die Conjunctiva über der Scleralwunde geschlossen hatte. In welcher Weise die letztere geheilt ist, habe ich nicht beobachten können; es liess sich nur constatiren, dass die Ränder des Schnittes flacher wurden und dass der Grund sich hob; der dunkle, pigmentirte Streif in der Mitte blieb aber selbst noch durch die wieder verwachsene Conjunctiva sichtbar. — Bei der Entlassung hatte die Anzahl der schwimmenden Glaskörperflocken bedeutend abgenommen; die vorhandenen sind grösstentheils punktförmig. Der Verwundungsstelle entsprechend sieht man noch einen kleinen, scheinbar linsengrossen, braunen Knopf, bis in dessen Nähe man die Netzhautgefässe verfolgen kann. — Dieser Stelle entsprechend erscheint dem Patienten noch immer ein dunkler Fleck im Gesichtsfelde, der aber jetzt viel kleiner ist, als Anfangs und sich nicht bewegt. Diess beweist, dass das ausgetretene Blut vor perceptionsfähiger Netzhaut liegt. Das directe Sehen ist gegen das andere Auge kaum herabgesetzt.

Die Verwundung betraf die Conjunctiva, die Sclera und drang bis in die Chorioidea. Nach der Lage der äusseren Wunde muss diese etwa in der Gegend der Ora serrata getroffen und in ihr wenigstens ein grösseres Gefäss, wahrscheinlich eine der gestreckt aus dem Corpus ciliare nach rückwärts verlaufenden Venen, durchtrennt sein. Es erfolgte Blutung nach aussen und in das Gewebe der Chorioidea. Von dem letzteren Blute hat dann ein Theil die Netzhaut perforirt, ist in den Glaskörper eingedrungen und hat sich in demselben weiter nach rückwärts vor die percipirende Netzhaut vorgelagert, so dass sein Schatten als dunkler Fleck im hellen Gesichtsfelde wahrgenommen wurde. Es ist diess spontane Wahrnehmen eines dunklen Fleckes im Gesichtsfelde das charakteristische Unterscheidungsmerkmal zwischen Gesichtsfelddefecten einerseits und Glaskörpertrübungen und Scotomen anderseits. Wie der sogenannte blinde oder Mariottische Fleck unter gewöhnlichen Verhältnissen nur durch besondere Experimente demonstrirt und zum Bewusstsein gebracht werden kann, so gilt dasselbe für alle Gesichtsfelddefecte, die in allen Fällen daher rühren, dass an umschriebenen Stellen der Netzhaut die empfindenden Elemente

fehlen. Sie kommen spontan nicht zum Bewusstsein, sondern immer erst dann, wenn der Kranke das eine Auge schliesst und dann irgend einen Gegenstand in einer Richtung sehen will, die der Projection der zerstörten Netzhautpartie entspricht. Trübungen im Glaskörper und Scotome werden dagegen mit beiden Augen wahrgenommen, wenn sie, resp. ihre Ursache, auch nur in einem Auge bestehen. Doch besteht auch zwischen ihnen ein wesentlicher Unterschied. Trübungen des Glaskörpers werden nur bei offenen Augen und nicht direct gesehen, sondern, was wahrgenommen wird, ist ihr Schatten, welcher, wenn er sich bewegt und also der Reihe nach auf verschiedene Netzhautpartien fällt, eine Empfindung hervorruft. Diess geschieht entweder, wenn die Trübungen sich bewegen, oder wenn bei fixirten oder schwer beweglichen Trübungen, bei Bewegungen des Auges die Netzhaut sich relativ zur Lichtquelle hinter der Trübung verschiebt. Scotome entstehen durch Zerrung oder Druck auf die empfindenden Netzhautelemente von hinten. Sie machen sich daher sowohl bei geschlossenen als bei geöffneten Augen bemerkbar, sind constant und verhindern anderseits die Wahrnehmung von Gegenständen durch die Scotome hiedurch nicht. Man kann sich jeder Zeit durch Druck auf eine umschriebene Stelle des hinteren Bulbusabschnittes bei geschlossenen Augen ein sogen. Phosphen, bei geöffneten Augen ein Scotom hervorrufen und die Erscheinungen desselben daran studiren. — Ausserdem ist an dem Falle von Interesse, wie langsam die Scleralwunde geheilt ist. Es wäre nicht uninteressant, experimentell zu erforschen, in welcher Weise eine solche Heilung überhaupt zu Stande kommt.

B.

IV. V. Iris und Chorioidea.

15. Keratitis et Iridokyklitis. Iridektomie. Heilung.

Agathe F., 24 J. alt, litt in der Kindheit durch längere Zeit an Exulcerationen der Lymphdrüsen am Halse. Später wurde sie von Chlorose befallen. Die Menses, welche im 15. Lebensjahre eingetreten waren, erschienen immer sparsam und unregelmässig. Vor 2 Jahren, also im 22. Lebensjahre, trat ohne bekannte Veranlassung auf dem rechten Auge Entzündung, von dumpfen, drückenden Schmerzen in der Stirngegend begleitet, auf. Die entzündlichen Erscheinungen steigerten sich rasch, das Sehvermögen sank; äusserst quälend waren die jeden entzündlichen Anfall begleitenden Schmerzen. Im April 1863, nach mehr als einjähriger Dauer der Krankheit, kam die Kranke auf die hiesige Klinik. Man fand den Bulbus vergrössert, stärker gespannt, als im Normalzustande, eine kupferrothe Zone um die Cornea. Letztere mit wolkigen Trübungen besetzt, an der Membrana Descemeti ein reichlicher Beschlag von scharf umschriebenen grauen Punkten, die vordere Kammer mässig tief, Iris stark grünlich verfärbt, ihre Structur verwischt, Pupille eng, unregelmässig, durch eine grauweisse, filzige Membran verlegt. Quantitative Lichtempfindung prompt, qualitative aufgehoben. Heftige Ciliarneurose, der

Schmerz strahlt über die Stirn bis zum Occiput aus. Dabei Brechreiz. Es wurde eine künstliche Pupille nach innen angelegt. Es gelang, ein breites Irisstück bis zum Ciliarrand hin zu excidiren. Bald nach der Operation erfolgte eine namhafte Besserung. Die Ciliarneurose schwand, die Spannung des Bulbus erwies sich normal. — Bei der am 2. Mai 1863 erfolgten Entlassung aus der Anstalt notirte man: Der Bulbus frei von Injection, die Spannung normal, die Operationswunde richtig geheilt, ein breites, bis zum Ciliarrande reichendes Iriscolobom nach innen. Die Cornea sehr trüb, das Aussehen der Iris besser. Der Augengrund theils wegen der Trübung der Cornea, theils wegen Glaskörperopacitäten nicht sichtbar. Zählt Finger in 5 Fuss, erkennt Zeiger einer Taschenuhr in 5—6″. Gesichtsfeld normal. — Das linke Auge noch gesund.

Schon nach wenigen Monaten kehrte die Kranke in einem traurigen Zustande wieder. Das rechte Auge war zwar nicht schlimmer geworden, dagegen hatte sich schon kurz nach der Entlassung Entzündung des linken Auges eingestellt. Die Kranke, welche mittlerweile in ihre Heimat nach Tirol zurückgekehrt war, reiste neuerdings nach Wien. Mitte October wurde sie wieder in's allgemeine Krankenhaus aufgenommen, und zwar Anfangs auf der Klinik des Professor v. J. Am 17. November 1863 wurde sie von dort auf die Klinik des Prof. Arlt transferirt. — Die Untersuchung ergab: Die Ernährung der Kranken seit ihrem ersten Aufenthalte auf der Klinik gesunken. Sie ist blass, etwas abgemagert. Das rechte Auge wie am 2. Mai 1863. Links mässiges Oedem der Lider, Lockerung und Injection der Bindehaut in ihrer ganzen Ausdehnung. Bulbus von normaler Spannung, bei Berührung etwas schmerzhaft. Die Cornea matt, stark wolkig getrübt, von einigen tief liegenden Blutgefässen durchzogen. Ihre Oberfläche stellenweise durch Abstossung des Epithels uneben. Die vordere Kammer mässig tief, das Kammerwasser scheint sehr trübe. Die Iris lässt sich durch die Trübung der Hornhaut und des Kammerwassers hindurch nur sehr mühsam erkennen. Sie erscheint dunkelbraun, die Pupille eng, rund, schwarz. Ophthalmoskopische Untersuchung des Augengrundes wegen der Trübung der brechenden Medien nicht ausführbar. Liest mit Mühe in 3 Zoll Nr. 14 J. Gesichtsfeld nicht eingeschränkt. — Aeusserst heftiger Ciliarschmerz, bis in die Zähne und zum Hinterhaupt ausstrahlend. Puls sehr frequent und klein. Reichliches, wässeriges Erbrechen, unaufhörlicher Brechreiz. — Die Respirationsorgane lassen keine Abnormität erkennen. Harn reichlich, blassgelb. — Die Diagnose wurde auf Kerato-Iritis (mit grosser Wahrscheinlichkeit ist auch eine Mitbetheiligung des Corpus ciliare anzunehmen) gestellt. — Die Kranke bekam täglich 2 Mal Atropin, wegen des Ciliarschmerzes eine Opiatsalbe an die Stirn, wegen des Erbrechens Eispillen und interne Aq. laurocerasi mit Morphin. — 23. Nov. Die gastrischen Erscheinungen geschwunden. Ciliarschmerz noch bedeutend. Punktförmiger Beschlag an der Descemet'schen Haut. Atropin 3 Mal. Interne de die 2 Gran Chinin. — 24. Nov. Ciliarneuralgie noch heftiger. Temperaturerhöhung der Lider, starke Conjunctivalröthe. 8 hirudines. Atropin 2stündlich einzuträufeln. Zählt Finger nur auf 3 Fuss, liest Nr. 20 nicht. — 25. Nov. Nach der Blutentziehung Nachlass aller entzündlichen Erscheinungen. Pupille jetzt circa 3 Linien im Durchmesser, nach unten eine breite Synechie. Allgemeinbefinden besser. Chinin wird fortgesetzt. — Schon nach 2 Tagen, 27. Nov., trat ein neuer entzündlicher Anfall auf, wieder von heftiger Ciliarneurose und gastri-

schen Erscheinungen begleitet. Diessmal wurde 1/3 Gran Morphin subcutan an der Schläfe links injicirt. Nach wenigen Minuten liess der Schmerz nach, und bald stellte sich ein erquickender Schlaf ein. Beim Erwachen fühlte sich die Kranke wesentlich erleichtert. — 1. Dec. Das Sehvermögen hat sich gehoben. Finger auf 9 Fuss, Nr. 17 J. Das Chinin wurde ausgesetzt und Ferrum carbon. mit Rheum ordinirt. — 4. Dec. Ein neuer entzündlicher Anfall. Bulbus jetzt weicher, bei Berührung sehr schmerzhaft. Während der folgenden 6 Monate wiederholte sich stets dieselbe Reihenfolge der Erscheinungen. In völlig gesetzlosen Intervallen traten entzündliche Anfälle auf. Die Kranke erwachte mit dumpfen Kopfschmerzen, welche bald an Intensität zunahmen. Zugleich stellte sich hartnäckiges Erbrechen ein. Der Bulbus wurde roth, die Pupille enger. Das Sehvermögen sank binnen kurzer Zeit, niemals zeigte sich aber eine Beschränkung des Gesichtsfeldes. Der Bulbus war dabei niemals stärker gespannt; die brechenden Medien, besonders der Glaskörper, sehr intensiv getrübt. Gegen die heftigen Schmerzen erwiesen sich die Morphininjectionen äusserst wohlthätig. Gewöhnlich verlor sich zuerst die Injection des Bulbus, dann hob sich allmälig das Sehvermögen wieder. Die Sehstörung war während der Anfälle stets so beträchtlich, dass die Kranke nicht mehr die Finger zu zählen im Stande war. — Später traten knotige Eruptionen auf der Cornea und Conjunctiva bulbi wie bei Conj. lymphatica ein. Das Sehvermögen erholte sich nach den einzelnen entzündlichen Anfällen, gelangte jedoch nicht wieder zu der Höhe, wie vor dem Anfalle. — Die Therapie bestand in dem innerlichen Gebrauche von Ferrum mit Rheum in steigender Gabe, später bekam sie Decoct. Graminis et Taraxaci mit Kali tartaricum. Vom 7. Mai an Haller-Wasser, täglich 1 Seitel. Trotz dieser Medicamente kamen immer neue Anfälle. — Endlich wurde am 6. Juni die Iridektomie gemacht und damit trat die Wendung zum Bessern ein. — Die Operation wurde unter Chloroformnarkose unternommen. Es gelang ein breites Stück Iris nach innen bis zum Ciliarrande auszuschneiden. Die Iris war etwas morsch. Eine mässige Blutung in die vordere Kammer erfolgte. Druckverband. — 10. Juni. Das Auge wird frei gelassen. Die Wunde schön geheilt, die Iris bis zum Ciliarrande hin excidirt, Colobom an der Basis 1½‴ breit. In der vordern Kammer ein Blutgerinnsel. — Das Sehvermögen hob sich nach der Operation von Tag zu Tag. Zwar kamen noch zwei Male entzündliche Anfälle, am 14. und am 26. Juni. Sie waren jedoch nicht intensiv und währten nur kurze Zeit. Die Kranke trank fortwährend Jodwasser. — Am 9. Juli las die Kranke bereits Nr. 18 J.; die Injectionserscheinungen waren verschwunden. — In den folgenden Tagen besserte sich der Zustand immer mehr. Kein entzündlicher Anfall stellte sich mehr ein. Sie wurde am 20. Juli 1864 auf ihren Wunsch in ihre Heimat entlassen. Man notirte den folgenden Befund: Die Spannung des linken Bulbus normal, an demselben keine Gefässinjection. Cornea stark wolkig getrübt, in der Tiefe einzelne Gefässstämme. Die Wölbung unverändert, die Oberfläche glatt. Die vordere Kammer ziemlich tief, Iris scheint in ihrem Gefüge wenig verändert. Nach innen und etwas unten eine reichlich 1½ Linien breite, bis zum Ciliarrande reichende künstliche Pupille. Im Bereiche derselben viel Pigment auf der Linsenkapsel. Der Pupillarrand fast überall an die Kapsel fixirt. Linse unverändert. Ueber den Zustand des Glaskörpers und des Augengrundes lässt die Trübung der Cornea kein scharfes Urtheil zu; doch sind flockige Opacitäten der Vitrina

wohl nicht vorhanden. — Liest Nr. 15 J. in circa 3½", 14 in 3". Das Gesichtsfeld normal. Das rechte Auge in demselben Zustande, wie bei der Aufnahme. — Im November 1864 berichtete Dr. Liebel, welcher die Kranke in Brixen, wohin sie nach ihrer Entlassung zurückgekehrt war, weiter beobachtete, dass die Aufhellung der Cornea bedeutend vorgeschritten war. Kein entzündlicher Anfall hatte sich mehr eingestellt. Sie las J. Nr. 11. — Auch im Jahre 1865 besserte sich das Sehvermögen noch fortwährend. Im November dieses Jahres erhielt Professor Arlt einen von ihrer eigenen Hand nett geschriebenen Brief, in welchem sie ihren Dank ausspricht und anzeigt, dass sie nun auch feinere Arbeiten wieder verrichten kann.

T.

16. Acute Iridochorioiditis. — Ueberraschende Wirkung einer localen Blutentziehung.

Die bedeutende Einschränkung, welche die Indicationen für allgemeine und örtliche Blutentziehungen in den anderen Disciplinen der Medicin erfahren haben, fand auch in der Augenheilkunde gebührenden Ausdruck. Während Venaesectionen aus dem augenärztlichen Heilapparat heut' zu Tage gänzlich gestrichen sind, kommen locale Blutentziehungen durch natürliche und künstliche Blutegel im Ganzen viel seltener und nur nach genau präcisirten Anzeigen zur Anwendung. Ungeachtet dessen lässt es sich nicht läugnen, dass die Ophthalmologie gegenwärtig doch dasjenige Gebiet der Heilkunde ist, auf welchem das meiste Blut fliesst. Die Verantwortung für diese Thatsache würde in Anbetracht der oft überraschenden Wirkung localer Blutentziehungen wohl ein jeder Augenarzt von einiger Erfahrung gerne übernehmen. Trotzdem ist es nichts Ungewöhnliches, dass die Anwendung localer Blutentziehungen bei entzündlichen Augenaffectionen von Aerzten anderer Branchen als althergebrachter Schlendrian betrachtet wird, den die Ophthalmologen allein nicht los werden können. Der folgende, auch anderweitig nicht uninteressante Fall mag als ein Beleg für die Berechtigung örtlicher Blutentziehungen hier Platz finden.

Körschner Wenzel, 48 J. alt, ein im Allgemeinen gesunder, kräftiger Hausdiener, überstand im Februar 1863 eine entzündliche Affection beider Augen, welche nach den vorgewiesenen Verordnungen des damals zu Rathe gezogenen Augenarztes und nach den kranzförmig an der vorderen Kapsel angeordneten feinen Pigmentpunkten zu urtheilen, Iritis gewesen sein mochte. Am 10. April 1864 erhitzte sich der Kranke stark beim Schaufeln des frisch gefallenen Schnee's und setzte sich in diesem Zustande einem starken Luftzuge im Hausthore aus. Diesem Umstande schreibt er die noch an demselben Tage aufgetretenen, heftigen reissenden Kopfschmerzen zu, unter deren Fortdauer sich einige Tage später eine Entzündung des linken Auges einstellte. Am 20. April stellte sich der Kranke im Ambulatorium vor, bekam daselbst Atropin, und wurde alsogleich mit folgendem Status auf die Klinik aufgenommen: Linkes Auge: Ausdruck mässiger Lichtscheue, die Lider leicht ödematös geschwellt, ebenso die netzförmig geröthete Conj. sclerae, rings um die Cornea

breite und lebhafte episclerale Injection, das Kammerwasser trübe, die Iris verfärbt, ihr Gewebe aufgelockert, die Pupille durch Atropin auf 3½''' regelmässig erweitert, graulich. Bei seitlicher Beleuchtung sieht man im mittleren Bereiche der vorderen Kapsel kranzförmig angeordnete braune Pigmentpunkte abgelagert und in der ganzen Pupille eine graue Exsudatwolke suspendirt, welche zum Theil in den Raum der vorderen Kammer hineinreicht. Bei der ophthalmoskopischen Untersuchung kann man noch eine Andeutung der Sehnervenscheibe erkennen; auffallende krankhafte Veränderungen sind weder an ihr, noch im übrigen Augengrunde zu sehen. Die Spannung des Bulbus deutlich erhöht. Der Kranke klagt über heftige Schmerzen im Auge und der ganzen entsprechenden Kopfhälfte und liest durch die Oeffnung eines Diaphragma noch mühsam einzelne Worte von Nr. 16 J. Atropin und eine Salbe aus 8 Gr. Opium purum auf 1 Drachme Ung. cin. alle 3 Stunden an die Stirne und Schläfe. — 21. April. Bulbus noch härter als gestern, Ciliarinjection intensiver, Kammerwasser stärker getrübt, die Exsudatwolke in der Pupille mächtiger, Nr. 20 wird nicht gelesen. Die ganze Nacht wegen Schmerzen schlaflos. Gegen 2 Uhr Nachmittag wurden 10 Stück Egel an die Schläfe gesetzt, die Blutung durch 2 Stunden unterhalten. Der Kranke blieb im Bett und bekam einen diaphoretischen Thee. Schon während der Nachblutung klärte sich das Sehen, die Schmerzen wurden geringer und schwanden im Laufe des Nachmittags vollständig; um 6 Uhr Abends war der Bulbus normal gespannt, die Ciliarinjection bedeutend geringer, Kammerwasser und Pupille reiner, der Kranke gab an, bedeutend besser zu sehen, Sehversuche wurden jedoch keine gemacht. — 22. April. Bedeutende Abnahme aller krankhaften Erscheinungen, mittelst Diaphragma Nr. 9 ziemlich geläufig. Seit gestern Nachmittag keine Schmerzen. Atropin. — 23. April. Mittelst Diaphragma Nr. 3, der Humor aqueus ganz rein, die Exsudatwolke aus der Pupille geschwunden, leichte satzförmige Trübung des Glaskörpers. Vom 25. April angefangen beschränkte sich die Behandlung auf Regulirung des diätetischen Verhaltens. Am 30. April wurde der Kranke, bis auf eine ganz leichte Trübung des Glaskörpers vollständig geheilt, auf Verlangen entlassen.

R.

17. Ein Fall von chronischer Iridochorioiditis, durch 13 Jahre beobachtet[1]).

Die sonst so traurige Prognose bei chronischer Irido-Chorioiditis mit Pupillarver- oder Abschluss hat sich viel günstiger gestaltet, seitdem wir durch v. Graefe's Arbeiten in der Iridektomie ein Mittel kennen gelernt haben, um von derart erkrankten Augen den unvermeidlichen Ausgang in Atrophie des Bulbus und vollständige Erblindung abzuwenden. Die oft glänzenden und dauerhaften Erfolge, welche durch die künstliche Pupillenbildung in solchen Fällen erzielt werden, sind

[1]) Ein Theil dieser Krankengeschichte wurde bereits in dem klinischen Berichte von Dr. Businelli p. 24 veröffentlicht. Da jedoch dieser Bericht nur wenigen Lesern zur Hand sein dürfte, so nehmen wir keinen Anstand, des Zusammenhangs wegen auch den schon vor unsere Zeit fallenden Theil des Krankheitsverlaufes in Kürze wiederzugeben.

häufig das Resultat eines einzigen operativen Eingriffes. Die Natur des Leidens bringt es jedoch mit sich, dass in den weiter vorgeschrittenen Fällen nicht selten erst durch eine mehrmalige Wiederholung der Operation das gewünschte Ziel erreicht wird. Die hochgradige Desorganisation des Irisgewebes macht es nämlich oft einerseits unmöglich, ein genügendes Stück Regenbogenhaut auszuschneiden, und veranlasst andererseits unter Mitwirkung abnormer Druckverhältnisse copiöse Blutungen, welche nicht nur den operativen Act selbst erschweren, sondern auch zum Verschluss der neuen Pupille führen, wenn es gelungen ist, durch mühsames Herauszupfen der morschen und zunderartig zerreisslichen oder steifen und an ihrer hinteren Fläche von pigmentirten Exsudatschwarten überzogenen Iris eine solche zu bilden. Arzt und Patient müssen sich in solchen Fällen mit Geduld, beharrlicher Ausdauer und einer wahrhaft eisernen Consequenz ausrüsten, werden dann aber dafür nicht selten mit dem schönsten Erfolge belohnt. Von den Fällen dieser Kategorie theilen wir einen mit, obwohl er, wie schon die Ueberschrift zeigt, nur zum Theile in unser Triennium fällt. Das flüchtige Lesen einer, einen Zeitraum von 13 Jahren umfassenden Krankengeschichte, die wir übrigens in gedrängtester Kürze wiederzugeben bestrebt waren, dürfte ihrer Länge und der zum Theile unvermeidlichen Wiederholungen wegen zwar etwas ermüdend sein, aber das genauere Eingehen in die Details, namentlich für den beginnenden Specialisten und Operateur, manches Interessante und Lehrreihe darbieten.

Josef S., ein 56j., kräftig gebauter, gut genährter und im Allgemeinen gesunder Briefträger, wurde am 10. December 1864 bereits zum vierten Mal auf die Klinik aufgenommen. Er ist am linken Auge schon im Jahre 1852 erkrankt und im darauffolgenden Jahre an Irido-Chorioiditis chronica erblindet. Das rechte Auge erkrankte zum ersten Mal Ende 1853, wie es eine aus jener Zeit herrührende Krankengeschichte entnehmen lässt, an Iritis, welche mit Hinterlassung von hinteren Synechien heilte, aber ohne besonders heftige Zufälle in den darauf folgenden Jahren mehrmals recidivirte. Ende Jänner 1858 wurde der Kranke bereits zum zweiten Mal, und zwar schon mit Irido-Chorioiditis des rechten Auges auf die Klinik aufgenommen. Das linke, bereits vollständig amaurotische Auge bot die Zeichen einer abgelaufenen Irido-Chorioiditis dar: Ausgedehnte vordere Ciliargefässe, sehr enge vordere Kammer, die Iris atrophisch, im obern, äussern Segmente bucklig vorwärts gedrängt und mit der Cornea verklebt, totale hintere Synechie, die Pupille eng, winklig und zackig, durch eine graue Membran verlegt, die Spannung noch beträchtlich erhöht. Am rechten Auge fand man lebhafte Ciliarinjection, die Cornea matt, leicht getrübt, die Kammer eng, die Iris missfärbig, ihr Faserwerk wegen Lockerung und Schwellung undeutlich, der Pupillarrand durch zahlreiche Synechien an die vordere Kapsel fixirt, die Pupille eng, unregelmässig, durch eine leichte Exsudatmembran verschlossen, die Spannung des Bulbus mässig erhöht. Schmerzen im Auge und der ganzen Kopfhälfte.

Der Kranke zählte nur noch Finger in 5 bis 6 Zoll. Die Therapie bestand in localen Blutentziehungen, Einträuflungen von Atropin und Einreibungen einer Salbe aus Ung. cin. und Opium an die Stirne. Bei diesem Verfahren liessen die entzündlichen Erscheinungen zwar bald nach und das Sehvermögen besserte sich allmälig, so dass am 4. Februar die Schrift Nr. 7 mühsam gelesen wurde; am 12. Februar erfolgte aber eine neue entzündliche Exacerbation mit Herabsetzung des Sehvermögens. Blutegel, Calomel interne. Um den Recidiven vorzubeugen, wurde, nachdem die Erscheinungen etwas nachgelassen hatten, am 2. März die Iridektomie am rechten Auge nach innen unten vorgenommen. Am 7. März stellte sich ein entzündlicher Anfall am linken Auge ein, am 8. März wurde daher die Iridektomie auch auf diesem Auge nach innen verrichtet, worauf die Entzündung bald zurückging. Bis zu seiner Entlassung am 24. März erfolgte keine Recidive mehr, der Zustand des rechten Auges besserte sich sowohl objectiv, als functionell bedeutend. Der Kranke las mit freiem Auge Nr. 6; mit + 15 Nr. 3; mit einer feinen Spalte sogar Nr. 1, wenn auch mühsam. Trotz der Anlegung einer künstlichen Pupille, die jedoch etwas klein ausfiel, und Wiederherstellung einer freien Communication zwischen den beiden Kammern trat noch keine Ruhe am rechten Auge ein. Schon sehr bald nach seiner Entlassung bemerkte der Kranke leichtere entzündliche Zufälle mit Verschlimmerung des Sehvermögens und bekam am 22. April, nachdem er Tags vorher bei schlechtem, stürmischem Wetter ein warmes Bad genommen, einen neuen, heftigen, entzündlichen Anfall mit vehementen Schmerzen und rascher Abnahme der Sehkraft, was seine dritte Aufnahme am 24. April veranlasste. Um Wiederholungen zu vermeiden, führen wir kurz an, dass es sich diessmal wieder um einen frischen Nachschub von Iridochorioiditis mit Steigerung des intraoculären Druckes und so bedeutender Herabsetzung des Sehvermögens handelte, dass der Kranke nur quantitative Lichtempfindung hatte, Bewegungen der Hand erkennen, Finger jedoch nicht zählen konnte. Der Zustand besserte sich auf die Application des Heurteloup'schen Blutegels, den innerlichen Gebrauch von Calomel und die Einreibung der Belladonnasalbe bis zum 29. April, so dass wieder Zeiger einer grossen Taschenuhr, wenn auch mühsam, erkannt werden konnten. Am 5. Mai wurde die zweite Iridektomie am rechten Auge vorgenommen, es gelang jedoch nur wenig Iris auszuschneiden. Die Wunde heilte gut, die entzündlichen Erscheinungen liessen nach; am 13. Mai konnte der Kranke präcis die Zeiger einer Taschenuhr angeben, bekam aber Tags darauf ohne bekannte Veranlassung einen neuen entzündlichen Nachschub mit abermaliger Abnahme des Sehvermögens. Locale Blutentziehungen, solvirende Pillen, der innerliche Gebrauch von Kali hydrojod. und die Einreibungen einer Jodkalisalbe, welche mittlerweile verordnet wurden, bis das Auge sich erholt und die Beschaffenheit der Iris so weit gebessert habe, dass man einen neuen operativen Eingriff mit mehr Aussicht auf günstigen Erfolg unternehmen könnte, vermochten die entzündliche Exacerbation kaum etwas zurückzudrängen, als am 25. Mai eine frische, so vehemente Steigerung der entzündlichen Zufälle auftrat, dass das Sehvermögen wieder nur auf quantitative Lichtempfindung reducirt wurde. Es wurde jetzt nach vorausgeschickter örtlicher Blutentziehung die Sublimatkur eingeleitet. Dieselbe wurde am 28. Mai mit 2 Stück Pillen, von denen jede $^1/_{20}$ Gr. Sublimat enthielt, begonnen und in der Weise fortgesetzt, dass jeden vierten Tag Pause gemacht und hierauf um 2 Pillen

gestiegen wurde. Bis zum 17. Juni, wo die Sublimatkur ausgesetzt wurde, hatte der Kranke im Ganzen gegen 5 Gr. Sublimat genommen. Die entzündlichen Erscheinungen liessen schon nach, die Cornea und der Hum. aq. hellten sich etwas auf, die Contouren der früher unsichtbaren Pupille traten etwas deutlicher hervor, sie selbst erschien etwas reiner, der Kranke brachte es schon zum Zählen der Finger, Erkennen eines grösseren Schlüssels, eines Taschenmessers u. dgl., als am 16. Juni die so mühsam erkämpfte Besserung von Neuem einer Verschlimmerung Platz machte. Die Cornea und der Hum. aq. wurden wieder trüber, in der Pupille zeigte sich frische Exsudation und machte ihre Contouren unkenntlich, das Sehvermögen sank auf blosse quantitative Lichtempfindung. Da man unter solchen Umständen eine Operation nicht vornehmen wollte, so wurden 6 Stück Egel gesetzt und vom 18. Juni an 2 Gr. Calomelpulver alle 4 Stunden verabfolgt. Unter dem Gebrauch derselben, der mit zeitweiligen 24stündigen Unterbrechungen bis zum 26. Juni fortgesetzt wurde, trat Besserung ein, die entzündlichen Erscheinungen schwanden, die Cornea und der Hum. aq. hellten sich auf, die Iris gewann ein besseres Aussehen. Am 27. Juni wurde die dritte Iridektomie und zwar nach unten verrichtet. Es gelang diessmal, ein grosses Stück Iris zu excidiren, aber es erfolgte dabei ein ziemlich reichlicher Bluterguss, den es nur zum Theile mittelst des Daviel'schen Löffels zu entfernen gelang. Auf das Auge wurde ein Druckverband angelegt. Die Heilung der Wunde ging gut vor sich, das Auge erholte sich ziemlich bald vom operativen Eingriff, bis zum 6. Juli waren die letzten Blutspuren aus der Vorderkammer geschwunden, das Aussehen der Iris besserte sich, die Cornea war jedoch noch immer leicht getrübt. Am 15. Juli waren die entzündlichen Erscheinungen ziemlich geschwunden, aber bei der seitlichen Beleuchtung konnte man sich überzeugen, dass nur die letzthin nach unten angelegte Pupille frei war, die früher gebildeten während der letzten Nachschübe wieder verschlossen wurden. Es wurde daher am 21. Juli zum vierten Mal, und zwar nach innen oben ein Stück Iris ausgeschnitten. Die Operation gelang nach Wunsch unter geringem Blutaustritt. Die Heilung der Wunde erfolgte regelmässig, die Resorption des wenigen ergossenen Blutes rasch, so dass am 3. August die Entlassung des Kranken erfolgen konnte. Der Bulbus war damals blass, frei von Reizung, normal gespannt, die Cornea noch etwas trübe, die Kammer eng, nach innen oben und innen unten je eine nicht sehr grosse, aber freie rundliche Lücke in der Iris, sonst das Colobom derselben durch graue, stellenweise pigmentirte Exsudatstreifen und Balken verlegt. Der Kranke las Nr. 16 in 6" und verliess, mit dem Resultate gar nicht zufrieden, die Anstalt. Er blieb zwar fortan von Entzündungen verschont, die Unmöglichkeit jedoch, den Dienst als Briefträger wieder anzutreten, und die traurige Lage, in welche sich der Kranke hiedurch versetzt sah, wirkten so deprimirend auf sein Gemüth, dass sie zu einer Geistesstörung Veranlassung gaben, welche den Unglücklichen in die Irrenanstalt führte. Die freundliche Zusprache und Versicherung des Prof. Arlt, dass er das Auge nicht aufgebe und Hoffnung hege, durch eine nochmalige Operation die Function desselben so weit aufzubessern, um dem Kranken die Wiederaufnahme seines Dienstes zu ermöglichen, flössten ihm Vertrauen ein, hoben den gesunkenen Muth, und bewirkten, dass S.'s gestörte Geistesfunctionen wieder in's Gleichgewicht kamen. Voll Vertrauen wurde er am 19. Februar 1859 zum dritten Mal auf die Klinik aufgenommen. Seit seiner

Entlassung hatte sich der Zustand des rechten Auges bedeutend gebessert. Die Cornea war reiner geworden, das Auge war frei von Reizung, normal gespannt, die Kammer zwar eng, aber der Hum. aq. rein. Von der Iris fehlte nicht viel weniger, als die ganze innere Hälfte. Die hiedurch gebildete Pupille war jedoch durch einen 1½‴ breiten, bläulichweissen, stellenweise pigmentirten Exsudatstreifen in eine obere und untere Hälfte abgetheilt. In diesem Streifen war die natürliche Pupille als eine ⅔‴ im Durchmesser haltende rundliche, übrigens verlegte Lücke an dessen äusserem Ende eingeschlossen. Nach oben und nach unten von dem Exsudatstreifen sah man je eine rundliche, ziemlich scharf begrenzte, freie Lücke. Die ganze Pseudomembran liess bei der ophthalmoskopischen Untersuchung Licht vom Augengrunde durch, ohne diesen erkennen zu lassen. Die noch vorhandene Irishälfte war ziemlich gut gefärbt und gefasert, der ihr entsprechende Pupillarrand an die vordere Kapsel angelöthet. Die Function hatte sich wesentlich gehoben. Unter günstigen Verhältnissen, bei guter Beleuchtung des Buches und gleichzeitiger Beschattung des Auges konnte der Kranke Worte von Nr. 4, mit + 10 von Nr. 3, obwohl nur mühsam entziffern. Finger zählte er ohne Glas in 8 Fuss. Im Freien, besonders beim Sonnenschein, war jedoch das Sehen durch Blendung so beeinträchtigt, dass der Kranke Schwierigkeiten in der Selbstführung hatte, die es ihm unmöglich machten, seinen Dienst zu versehen. Am 1. März wurde nun unter Chloroformnarkose, ½‴ vom untern Cornealrande entfernt, ein linearer Einschnitt gemacht, durch denselben ein stumpfes Irishäkchen eingeführt, die Membran am obern Rande gefasst und beim Anziehen des Häkchens durchgerissen. Es erfolgte gar keine Blutung und später keine Reaction, die Wunde heilte leicht. Das Resultat der Operation war eine sehr bedeutende Vergrösserung der obern freien Lücke, so dass sie bei der 7 Tage später erfolgten Entlassung nur noch durch einen ganz feinen, grauen Streifen von der untern getrennt war. Der Kranke konnte jetzt ohne Glas Nr. 4 geläufig, mit + 10 Nr. 3 fliessend in 7″, mit Glas und Spalte Nr. 2 ziemlich geläufig und selbst Nr. 1 mühsam lesen. Das Meiste aber war für die Ferne gewonnen, Finger wurden jetzt ohne Glas in 20 Fuss gezählt, die Selbstführung war ungehindert, die Blendung unerheblich. Nachträglich erfolgte noch eine derartige Besserung der Function, dass S. wieder seinen Dienst als Briefträger antreten konnte. Als solcher musste er oft die schlechtesten, unleserlichsten Handschriften der Briefadressen entziffern und sich allen Unbilden der Witterung aussetzen, wobei es begreiflich ist, dass dann und wann der Ruf, dessen sich Alcoholica als Respirationsmittel erfreuen, durch eigene Erfahrung bestätigt wurde. Trotz dieser gewiss nicht besonders günstigen Verhältnisse erfolgte keine Recidive und das Auge entsprach vortrefflich den an dasselbe gestellten Anforderungen. S. bediente sich nicht einmal einer Brille dabei. Wollte er gut in die Ferne sehen, z. B. die Stunde auf einer Thurmuhr ablesen, oder hatte er einen Brief zu bestellen, dessen Schreiber eben von der mangelhaften Sehschärfe seines einzigen, stark heimgesuchten Auges keine Ahnung hatte, so griff er zu einem „Stecher“ eigener Erfindung, den er sich dadurch verschaffte, dass er durch die feine Spalte sah, die der stark gebogene Zeigefinger mit dem Mittelfinger bildet. In dieser Weise ging es ungestört nahezu sechs Jahre fort. — Anfangs December 1864 bemerkte jedoch S. ohne manifeste entzündliche Erscheinungen Abnahme der Sehkraft, Trübsehen wie durch einen Nebel, der sich täglich gegen Mittag einstellte,

von Tag zu Tag an Intensität zunahm und ihn endlich am 8. December dienstuntauglich machte. Diess veranlasste zum vierten Male die Aufnahme des Kranken auf die Klinik. Die Untersuchung ergab am rechten, normal gespannten Auge rings um die Cornea eine kaum bemerkbare Ciliarinjection, welche erst deutlicher wurde, wenn man das Auge behufs der Untersuchung einem stärkeren Lichte aussetzte. Längs der Peripherie der innern Hornhauthälfte nach unten innen und oben lineare, graue Operationsnarben, die Hornhaut selbst bei oberflächlicher Betrachtung normal, nur etwas weniger glänzend, matter als die des andern Auges; bei genauerer Untersuchung mittelst der Lupe und bei seitlicher Beleuchtung bemerkt man aber an der hintern Wand der untern Hornhauthälfte einzelne feine, rundliche, graue Punkte. Die vordere Kammer mässig tief, von der Iris fehlt nahezu die ganze innere Hälfte, im Bereiche der hiedurch gebildeten, bis zur Peripherie reichenden Lücke sieht man die vordere Kapsel, nur von ganz feinen und spärlichen Pigmentpunkten und eben solchen graulichen Exsudatstreifchen bedeckt, frei blossliegen. Den ehemals mächtigen Exsudatauflagerungen ist offenbar durch den letzten operativen Eingriff der Nährboden entzogen worden, was eine Schrumpfung und Verkümmerung derselben zur Folge hatte. Die äussere Irishälfte hat eine graubraune, etwas matte Farbe und lässt die Faserung noch ziemlich deutlich erkennen. Der ihr entsprechende Pupillarrand ist an die vordere Kapsel fixirt und nach einwärts von ihm graues Exsudat in die natürliche Pupille vorgeschoben, welche sich jetzt an die künstliche Pupille anschliesst. Mit dem Augenspiegel beleuchtet erscheint die grosse, dreieckige, künstliche Pupille lebhaft roth und nur entsprechend den erwähnten Punkten an der Descemet'schen Membran und den zarten Auflagerungen auf der Kapsel dunkel. Die Linse zeigt eine ganz leichte, von den mittleren Schichten ausgehende, gleichmässige, der Glaskörper eine leichte, wolkige Trübung. Die Sehnervenscheibe ist gut zu sehen, erscheint etwas blässer, von einem nicht sehr breiten, hellen Hof umgeben und leicht excavirt. Im übrigen Augengrunde ist ausser eines mässigen Schwundes des Chorioidealepithels nichts Abnormes zu sehen. Linkes Auge: Die vordere Kammer sehr eng, in der Iris nach innen ein breites, bis zur Peripherie reichendes Colobom, die Iris sonst stark atrophisch, schiefergrau, oben aussen mit der Cornea verklebt, die brechenden Medien bis auf eine ganz leichte, diffuse Trübung der Linse rein, die Sehnervenscheibe blass, von einem breiten, hellen Ring eingefasst, bis zum Rande tief excavirt. Der Kranke liest mit dem rechten Auge Nr. 6 mühsam in 7″ mit verengerter Lidspalte, mit + 10 Nr. 3 in 5″. Wir würden es unterlassen haben, den Befund noch einmal ausführlicher zu schildern, wenn es nicht so interessant wäre, den Zustand von Augen kennen zu lernen, welche vor Jahren so arge Stürme und so zahlreiche operative Eingriffe überstanden haben. — So geringfügig die gegenwärtige Affection des rechten Auges schien, so harrten doch unseres Patienten auch diessmal harte Proben. Er bekam Kali hydrojod. einen Scrupel de die; am 16. December waren die grauen Punkte an der Descemet'schen Membran bereits spurlos verschwunden, der Glaskörper war reiner, das Sehen besser geworden. Am 10. Jänner 1865 trat abermals Ciliarinjection, Trübung des Glaskörpers und Abnahme der Sehkraft ein, so dass am 13. Jänner nur noch Nr. 14 gelesen wurde. Am 23. Jänner Besserung, Nr. 4 wird gelesen; am 30. Jänner abermals Verschlimmerung, liest bloss Nr. 13; von da an Besserung bis 25. Februar. Recidive. Am 28. Februar

Sublimatcur eingeleitet. Am 1. März eine solche Trübung des Glaskörpers, dass man mit dem Spiegel gar kein Licht vom Augengrunde bekommt und der Kranke bloss Finger auf 12" zählt. Trotz des fortgesetzten Gebrauches des Sublimat traten noch häufige Rückfälle ein, wir wollen jedoch den Leser mit der Anführung derselben nicht weiter behelligen und nur noch erwähnen, dass Mitte April, nachdem der Kranke bereits gegen 18 Gr. Sublimat genommen, ein neuerlicher, so heftiger Anfall von Glaskörpertrübung erfolgte, dass das Sehvermögen auf bloss quantitative Lichtempfindung herabgesetzt wurde. Es wurde Sublimat ausgesetzt und Jodkali interne verabreicht. Allmälig fing der Glaskörper an sich aufzuhellen, das Sehvermögen sich zu heben, es erfolgte von da an unter geringen Schwankungen ein stetes Vorwärtsschreiten der Besserung, so dass der Kranke am 1. Juli geheilt entlassen und zur Nachcur nach Hall in Oberösterreich geschickt wurde. Bei der Entlassung las der Kranke Nr. 3 J. und durch seinen Stecher selbst Nr. 2. Im Herbst nach der Rückkehr von Hall trat dann noch einmal eine leichte Verschlimmerung ein, der Kranke wurde auf die Klinik aufgenommen, machte die Inunctionscur (15 Einreibungen), nahm hierauf einige Wochen lang Jodkali, und nachdem sich das Sehen wieder bis zum Lesen der Schrift Nr. 2 gehoben hatte, wurde er entlassen, um seinen Dienst anzutreten, den er bis jetzt (Anfangs April 1866) ungestört versieht. R.

18.—19. Iritis chronica in individuo syphilitico. Zerreissung von hintern Synechien durch das Extract der Calabarbohne.

18. Im September 1863 bekam ich von einem Herrn, den ich zwei Jahre früher an einer Iritis beider Augen und Tophus des rechten Schienbeins behandelt hatte, aus Heiligenblut einen Brief mit einem allerdings sehr laienhaft abgefassten Bericht über eine damals schon 3 Tage dauernde Entzündung des linken Auges und mit der Bitte um schleunige Antwort nach Lienz. Der Patient wartete aber meine Antwort nicht ab, sondern eilte, nachdem er in Lienz von Dr. R. eine Belladonnasalbe bekommen hatte, weiter. Am eilften Tage der Krankheit kam er nach Verona und erhielt daselbst von Dr. A. eine Lösung von Atropin zum Einträufeln in's Auge, die aber sehr brannte, so dass der Patient sie nicht weiter anwandte. Erst als er in Venedig von Dr. R. ein anderes Atropin erhielt, erweiterte sich die Pupille, aber sehr unregelmässig. Eine damals von dem sehr kunstgeübten Patienten entworfene Zeichnung der Form der Pupille lässt 18 fadenförmige, hintere Synechien erkennen. In Nabresina waren der Zacken weniger, Patient reiste Tag und Nacht und kam am 15. Tage der Krankheit zu mir. Ich fand am linken Auge bei einer mässig grossen Pupille noch eilf vorspringende feine Zacken, hintere Synechien, welche die Eigenthümlichkeit boten, dass ihre Spitzen alle in der Peripherie eines Kreises von circa 5 Mm. scheinbarem Durchmesser lagen. Da Patient am rechten Auge von der zwei Jahre früher verlaufenen Iritis ohnehin schon eine breite hintere Synechie gerade nach unten behalten hatte, so ging ich sogleich energisch vor, liess Blutegel setzen, verschrieb eine stärkere Atropinlösung (Gr. 1 auf Dr. 1 Aq. dest.) und liess davon bis zum Auftreten von Brechanfällen in das Auge träufeln. Am andern Tage waren alle Synechien gelöst bis auf drei, eine nach innen, zwei nach unten. Volle 14 Tage wurde mit dem Atropin fortgesetzt. Das Auge wurde blass, die

Iris zog sich ad maximum zurück, aber die Synechien blieben. Ich liess nun mit dem Atropin aussetzen, bis die Pupille, wie ein Vergleich mit dem rechten Auge zeigte, ihre normale Grösse angenommen hatte. Die Synechien waren jetzt nicht mehr zu sehen, und das Spiel der Pupille schien ganz frei. Zwei bis drei Tage später kam der Patient wieder zu mir. Um die Cornea leichte Ciliarinjection, dieselbe schwand nach Anwendung von Atropin sogleich, aber es hatten sich schon zwei neue Synechien gebildet, die zwar am nächsten Tage wieder verschwunden waren, während die drei vorhanden gewesenen blieben. Ich liess nun durch circa 3 Wochen das Atropin fort gebrauchen und dann aussetzen. Am 7. October hatte die Pupille des linken Auges einen scheinbaren Durchmesser von 7 Mm. und die drei Synechien waren etwa 1 Mm. vom Pupillarrande auf der vorderen Kapsel fixirt. Ich legte nun, nachdem ich dem Patienten auseinandergesetzt hatte, um was es sich handle, zwei Quadrate des bekannten englischen Calabarpapieres auf die Innenfläche des untern Lides. Nach 22 Minuten noch keine Wirkung auf die Grösse der Pupille, ich wiederholte daher die Dosis, und nun trat nach 3 Minuten schon eine Verengerung der Pupille ein, während der Patient gleichzeitig über ein krampfhaftes, spannendes Gefühl im Auge klagte. Nach 5 Minuten sah man die Synechien nicht mehr. Indem sich die Pupille jetzt weiter verengerte, trat nun sehr eigenthümliche Erscheinung ein. Die eben kreisrunde Pupille wurde wieder verzogen, indem sich an der Stelle der drei Synechien jetzt ausspringende Winkel bildeten. Der Anblick fesselte mich der Art, dass ich vergass, auf die Uhr zu sehen, dagegen dem Patienten einen Spiegel in die Hand gab, dass er zugleich mit mir die weiteren Veränderungen beobachte. Plötzlich war der mittlere ausspringende Winkel verschwunden und die Pupille erschien nun nach oben aussen kreisrund, nach unten innen geradlinig. Ich beobachtete nun noch schärfer und aufmerksamer und sah nach kurzer Zeit erst die innere und dann die untere Synechie reissen und die Pupille ruckweise in die Kreisform übergehen. Sogleich träufelte ich Atropin ein und fand nach einiger Zeit die Pupille gross und kreisrund; die Synechien waren nicht mehr.

Ich theile diesen Fall mit, weil er der erste derartige ist, den ich kenne. Einige Wochen später sprach *v. Gräfe* die Vermuthung aus [1]), „dass das Mittel alternirend mit dem Atropin zur Zerreissung hinterer Synechien beitragen könne.“ In der ophthalmoskopischen Casuistik ist aber, so weit mir bekannt, bisher kein Fall verzeichnet worden, dass es wirklich gelungen sei. Um so mehr Interesse wird es haben, wenn ich noch einen zweiten, hieher gehörigen Fall anführe.

19. I. H., 39 J., Gärtner, wurde am 15. Januar 1866 auf die Klinik aufgenommen. Er litt an einer Iritis leichten Grades des linken Auges, welche nicht die charakteristischen Symptome der Iritis specifica oder gummosa darbot, obwohl der Patient wiederholt an Ulcus syphiliticum gelitten hatte und noch bei der Aufnahme mit Adenitis universalis behaftet war. Es wurde desshalb die Inunctionscur eingeleitet und local Atropin angewendet. Die entzündlichen Erscheinungen am linken Auge schwanden schon nach wenigen

[1]) Arch. f. Ophth. IX. 3. p. 127.

Tagen. Nach 30 Inunctionen wurde zu Jodkali übergegangen. Auf der vorderen Kapsel des linken Auges befanden sich bei der Aufnahme ringförmig angeordnete Pigmentpunkte, Reste gelöster Synechien. Weiter nach aussen, vom Centrum der Linsenoberfläche an gerechnet, war die Iris durch drei Synechien angeheftet. Von diesen zerriss die eine unter Anwendung von Atropin, die beiden andern blieben, bis Dr. Reuss, der während meiner Krankheit den Dienst auf der Reserve-Abtheilung versah, Calabarpapier anwendete. Der erste Versuch (am 25. Februar) misslang, am 6. März dagegen war eine halbe Stunde nach Einlegen eines Quadrates des Papieres die Pupille sehr eng und zeigten sich nachträglich die Synechien gerissen.

Beide Fälle haben viel Analoges. Wichtig scheint es, dass die Anheftungsstelle der Synechien einigermaassen peripher liegen muss, da es leicht begreiflich ist, dass die Wirkung einer Contraction des Sphincter um so kräftiger sein muss, je grösser der Spielraum der Pupille gegen das Centrum hin ist. Solche Fälle sind aber verhältnissmässig selten. Dadurch erklärt es sich vielleicht, dass wir, ich und andere Collegen, in den meisten Fällen negative Resultate bei dem Versuche, durch Calabarpapier Synechien zu zerreissen, erhalten haben. B.

20. Schichtstaar, Iridenkleisis, 15 Monate später eitrige Iridokyklitis.

Der folgende Fall reiht sich an die zwei von Alfred Gräfe und Steffan veröffentlichten Fälle an, in denen Einklemmung der Iris zum Behufe der Pupillenverlagerung zu Iridochorioiditis in einer späteren Periode führte.

Marie M., 19 J. a., wurde am 2. December 1863 wegen Schichtstaar beider Augen auf die Klinik aufgenommen. Die Kranke soll bis zu ihrem vierten Lebensjahre häufig an Convulsionen gelitten, seit der Kindheit mit beiden Augen schlecht gesehen, mit dem rechten überdiess nach aussen geschielt haben. In den letzten Jahren bemerkte sie noch eine weitere Abnahme des Sehvermögens. Die Untersuchung ergab beiderseits Schichtstaar. Die trübe Scheibe bot eine sehr geringe Saturation, einen scharfen Rand und einen Durchmesser von etwa $2\frac{1}{2}'''$ dar; vom Rande derselben ragten einige kurze trübe Zacken in die sonst durchsichtige, periphere Corticalis hinein. Ausser leichtem Strabismus divergens und M. = $\frac{1}{15}$ am rechten Auge keine weitere Complication. Am 4. Dec. wurde unter Chloroformnarkose die Iridenkleisis am rechten Auge nach innen, unten ausgeführt. Die Operation gelang ohne jeden Zufall, die Pupille wurde spaltförmig und ziemlich beträchtlich dislocirt. Die Einheilung des künstlich erzeugten Prolapsus iridis ging ohne bedeutende Reactionserscheinungen, aber langsam vor sich, so dass, um dieselbe zu beschleunigen, der Prolapsus wiederholt mit einem Lapisstift betupft werden musste. Schliesslich erfolgte sie aber mit leichter cystoider Vernarbung. Am 25. Jänner 1864 wurde die Iridenkleisis auf dem linken Auge intendirt; da sie aber nicht gelang, so wurde die Iridektomie gemacht. Die Wunde heilte rasch und ohne Zufälle, so dass die Kranke am 10. Febr. mit folgendem Resultate aus der Behandlung entlassen werden konnte: Rechtes Auge (Iridenkleisis) Nr. 4 J. in 6″ correct; vor der Operation Nr. 9 in 4″.

Linkes Auge (Iridektomie) Nr. 2 in 5″, vor der Operation Nr. 3 in 6″. Durch ein volles Jahr befand sich Patientin wohl, aber am 27. Febr. 1865 stellten sich ohne bekannte Veranlassung stechende Schmerzen, Lichtscheue, Röthe des rechten Auges und Abnahme des Sehvermögens ein. Die Kranke suchte in der Privatordination des Prof. Arlt Hülfe und bekam Atropin und Druckverband. Als sich jedoch ungeachtet dessen der Zustand in den nächsten Tagen bedeutend verschlimmerte, wurde sie am 8. März wieder auf die Klinik aufgenommen. Die Untersuchung ergab Iridocyklitis des rechten Auges, intensive Ciliarinjection, die Hornhaut matt, die Cyste an der Operationsnarbe aufgelockert, das Kammerwasser trübe, 1‴ hohes Hypopyon, die Iris stark verfärbt und aufgelockert, die Pupille durch Atropin erweitert und frei, der Glaskörper diffus und leicht flockig getrübt, der Bulbus weniger gespannt und bei Betastung in der Gegend des Corpus ciliare schmerzhaft, das Sehvermögen auf blosse quantitative Lichtempfindung herabgesetzt. Unter fortgesetzter Anwendung des Atropins und des Druckverbandes und bei zweckmässigem augendiätetischen Verhalten besserte sich der Zustand sehr rasch. Schon am nächsten Tage war das Hypopyon geschwunden und der Glaskörper hellte sich so rasch auf, dass bereits am 13. März Finger in 4 Schuh gezählt wurden. Gegen Ende März waren die entzündlichen Erscheinungen ganz geschwunden und die Kranke konnte wieder Nr. 18 geläufig lesen. Bei der am 13. April erfolgten Entlassung las die Kranke Nr. 14 etwas mühsam.

R.

VI. Retina.

21—23. Drei Fälle von Netzhautablösung. — In einem Falle Heilung durch Punction der Netzhaut.

Die ältere Therapie der Netzhautablösung war dahin gerichtet, eine möglichst rasche Aufsaugung der subretinalen Flüssigkeit und hiedurch Wiederanlegung der abgehobenen Retinalpartie herbeizuführen. Zu diesem Zwecke wendete man locale Blutentziehungen, Abführmittel und die verschiedenen Resorbentia an. Diese Therapie, verbunden mit dem strengsten augendiätetischen Verhalten und Vermeidung alles dessen, was Stauung des Blutes in den obern Hohlvenen, im Kopfe und Auge herbeiführt, verschaffte auch wirklich hie und da eine Besserung oder setzte wenigstens dem allzu raschen Fortschreiten des Leidens Schranken. Im Allgemeinen konnten jedoch die Resultate nicht sehr befriedigend ausfallen, was sich sehr wohl begreifen lässt, wenn man bedenkt, dass die von Netzhautablösung befallenen Augen fast in der Regel mit Veränderungen der inneren Membranen behaftet sind, welche sich einerseits einer raschen Resorption der subretinalen Flüssigkeit entgegensetzen, andererseits das Zustandekommen frischer Ergüsse begünstigen. Die erste Idee einer operativen Behandlung der Netzhautablösung ist von Sichel ausgegangen. In der zweiten Nummer der „Clinique Européenne“ vom J. 1859 erschien von ihm ein Aufsatz über die Punction der Sclera und die Anwendung derselben bei Hydrophthalmus. Am Schlusse

dieses Aufsatzes empfiehlt er die Scleralpunction auch bei Netzhautablösung, und zwar nicht bloss in den spätèren Stadien, um die secundären Veränderungen abzuhalten, sondern auch bei geringeren Graden des Leidens, wenn die pharmaceutischen Mittel ihre Wirkung versagen. In Nr. 29 derselben Zeitschrift vom J. 1859 befindet sich ein zweiter Aufsatz von Sichel unter dem Titel: „Ueber die Heilbarkeit der Netzhautablösung.“ Es werden in demselben zwei Fälle dieses Leidens mitgetheilt, in welchen durch eine örtliche und allgemeine pharmaceutische Behandlung Heilung erzielt worden ist. Nachdem Sichel durch diese Beobachtungen die Heilbarkeit der Netzhautablösung überhaupt constatirt hat, spricht er die Hoffnung aus, dass es durch die Ausführung der Scleralpunction in einem früheren Stadium des Leidens und die auseinandergesetzte medicamentöse Behandlung künftighin gelingen werde, die Netzhautablösung vollständig und dauerhaft zu heilen.

Auf die Empfehlung Sichel's unternahm Kittel die Scleralpunction in einem Falle von ganz frischer Netzhautablösung, welche nach einer eminenten Verkältung entstanden war. Er theilt den Fall in Nr. 22 und 23 der „Wiener mediz. Zeitung“ vom Jahre 1860 mit. Es wurde in einem Zeitraume von 7 Tagen die Scleralpunction 3 Mal ausgeführt. Das Resultat war zwar kein vollständiges Zurückgehen der Ablösung, aber ein bedeutendes Zurücksinken der abgehobenen Partie. Kittel beobachtete den Kranken noch durch 4 Monate und constatirte, dass während dieser Zeit die Ablösung stationär und die Function der nicht abgelösten Netzhaut intact blieb. Sichel's Idee war, durch einen Einstich in die Sclera das subretinale Fluidum zu entleeren und hiedurch Wiederanlegung der abgehobenen Netzhaut herbeizuführen.

In der zweiten Abtheilung des IX. Bandes des Arch. f. Ophth. veröffentlichte v. Gräfe einen Aufsatz über die Perforation abgelöster Netzhäute. In Erwägung, dass die Netzhautablösung in mindestens 90% der Fälle als Produkt chorioidealer Veränderungen zu betrachten ist, hält es v. Gräfe mit Recht für bedenklich, einen Theil des Bulbusinhaltes durch die Scleralpunction zu entleeren. Er meint, dass wenn in solchen Augen schon unter normalem Glaskörperdrucke Erguss des subretinalen Fluidums erfolge, die Abscheidung desselben viel leichter vor sich gehen werde, wenn in Folge der Scleralpunction der intraoculäre Druck herabgesetzt wird. Er schlägt daher einen andern Weg ein, nämlich die Perforation der abgelösten Netzhaut. Das subretinale Fluidum soll nicht aus dem Auge entleert, sondern durch eine künstlich angelegte Communicationsöffnung in den Glaskörper abgeleitet werden. Es wird dabei die Herabsetzung des intraoculären Druckes, sowie die Gefahr innerer Blutungen und neuer

serösen Ergüsse vermieden. In diesen theoretischen Argumentationen fühlt er sich bekräftigt durch den günstigen Einfluss, welchen manchmal spontane Perforationen der Netzhaut auf den Verlauf des Leidens haben, wenn sie in einer nicht zu späten Periode eintreten. Von der Ausführung seiner Idee hielt ihn längere Zeit hindurch die Furcht ab, dass ein auf die Aussenfläche der Netzhaut wirkendes Instrument eine weitere Ablösung bewirken könnte. Er kehrte daher das Princip um und führte die Durchschneidung von vorne nach rückwärts aus. Dabei bediente er sich einer Discissionsnadel, deren Blatt jedoch lang und mit zwei sehr scharfen Schneiden versehen ist, und deren Hals die Wunde ausfüllt. Man stösst das Instrument durch die Sclera, entsprechend dem Meridian der grössten Prominenz der Ablösung, 4—5‴ von der Cornea entfernt, ein, dringt dann in fast senkrechter Richtung in den Glaskörper etwa 6‴ vor, macht nun um den Einstichspunkt eine Hebelbewegung und zieht schon während derselben die Nadel etwas zurück. Bei der Operation muss der Bulbus fixirt werden; Erweiterung der Pupille durch Atropin wird unbedingt angerathen.

Im Jahre 1864 theilte Bowman in den Ophthalmic-Hospital-Reports IV. 2. p. 134—149 seine Erfahrungen über die operative Behandlung der Netzhautablösung mit. Seine Operationsmethode unterscheidet sich von der Gräfe'schen hauptsächlich dadurch, dass er die Netzhaut vom subretinalen Sacke gegen den Glaskörper hin, also von rückwärts nach vorne durchschneidet. Ueberdiess erfolgt bei seiner Operationsmethode Ausfluss des subretinalen Fluidums, während v. Gräfe dafür Sorge trägt, dass nichts abfliesst.

Als Instrument wählte Bowman eine gewöhnliche Discissionsnadel und spricht sich entschieden gegen die Anwendung schneidender Instrumente aus, weil man mit ihnen leicht ein grösseres Gefäss der Chorioidea oder Netzhaut verletzen könne. Bei seinen ersten Versuchen brachte er der Retina bloss eine oder mehrere Stichöffnungen bei; als er jedoch die Erfahrung gemacht hatte, dass nach einer einfachen Punction eine Recidive folgte, entschloss er sich, grössere Oeffnungen anzulegen. Zu diesem Zwecke wendete er zwei Nadeln an. Er stösst sie gegen das Centrum des Auges vor, kreuzt und entfernt sie von einander und bewirkt so einen Schlitz in der Netzhaut, welcher um so grösser ausfällt, je weiter von einander die Einstichspunkte entfernt sind. Um das Ausgleiten der Netzhaut zu vermeiden, macht Bowman den Vorschlag, die eine Nadel an der vorderen, die andere an der hinteren Fläche der Netzhaut anzusetzen.

Auf unserer Klinik wurde die Perforation der Netzhaut in dem folgenden Falle zum ersten Male, und zwar mit einem überraschend günstigen Erfolge gemacht:

21. Ludwig P., 26 J. alt, Schlossergesell, von Kindheit auf hochgradig kurzsichtig, erhielt Anfangs April 1864 mehrere Faustschläge auf das rechte Auge. Die Folge davon war eine Ecchymosirung der Lider, welche nach 14 Tagen spurlos verschwand; das Sehvermögen blieb unverändert. Erst 3 Wochen nach der Verletzung, am 27. April, fiel es dem Kranken Morgens beim Aufstehen auf, dass er mit diesem Auge Alles trübe, wie durch einen Schleier, sehe. Ob das Sehen in den verschiedenen Richtungen des Gesichtsfeldes verschieden war, weiss der Kranke nicht anzugeben. Am 29. April wurde er mit Ablösung der untern Hälfte der rechten Netzhaut auf die Klinik des Prof. v. Jäger aufgenommen. Tags darauf war die Netzhaut wieder angelegt und nur leicht getrübt. Am 6. Juli trat die Ablösung wieder auf und verschwand bis zu seiner Entlassung am 2. August nicht mehr. Am 6. October wurde der Kranke, wegen bedeutender Verschlimmerung des Sehvermögens, mit derselben Diagnose wieder beim Prof. v. Jäger aufgenommen, und verblieb daselbst bis zum 13. Febr. 1865 in Behandlung. Während dieser Zeit wechselte das ophthalmoskopische Bild laut einer mündlichen Mittheilung des Dr. Hock; die abgelöste Partie erschien wiederholt stark bucklig hervorgetrieben, und bald darauf wieder bedeutend zurückgesunken. Am 18. Februar 1865 wurde der Kranke auf die Klinik des Prof. Arlt aufgenommen. Die Untersuchung ergab hochgradig myopischen Bau beider Augen; das rechte Auge etwas weniger gespannt und mehr als 1‴ nach aussen abgelenkt; an der Cornea desselben einige nadelstichgrosse alte Flecke. Ophthalmoskopisch beiderseits $M = 1/3$, Atrophie der Chorioidea um die Sehnervenscheiben herum, überdiess Rareficirung derselben in grosser Ausdehnung und grauschwarze, unregelmässige Pigmentanhäufungen in den peripheren Partien; im hintersten Abschnitte des sonst durchsichtigen Glaskörpers einige spinnwebenartige, stark durchscheinende, zum Theil noch fixirte membranöse Opacitäten. Die untere Hälfte der rechten Netzhaut bis nahezu an die Sehnervenscheibe flach abgelöst, leicht graulich getrübt, bildet leichte Falten und zittert bei Bewegungen des Auges. Sehvermögen L. A. Nr. 1 J., R. A. Nr. 8 J. mühsam in 3″. Auf 20 Fuss L. Nr. 200 *Sn* nicht, aber mit — 3. R. Finger in 3 Fuss, mit — 3 auf 4 Fuss, kein Gesichtsfelddefect, aber mit dem R. A. werden in der obern Hälfte des Gesichtsfeldes Finger nur in 5—6″ unsicher gezählt; also herabgesetzte Empfindlichkeit der untern Netzhauthälfte. — Am 22. Febr. Durchschneidung der abgelösten Netzhaut. Nach vorläufiger Erweiterung der Pupille wurde eine Rosas'sche Sichelnadel circa 2‴ vom untern äussern Cornealrande entfernt durch die Sclerotica eingeführt, einige Linien weit vorgeschoben, hebelartig in drei verschiedenen Richtungen bewegt und wieder zurückgezogen; durch die Stichöffnung entleerte sich keine Flüssigkeit. Schutzverband. Abends vorübergehendes leichtes Stechen. — 23. Febr. Lebhafte Ciliarinjection, vermehrte Thränenabsonderung, gesteigerte Empfindlichkeit gegen das gewöhnliche Tageslicht, Pupille weit. Abends wegen heftiger Schmerzen im Auge und in der Stirne subcutane Morphiuminjection, mit dem besten Erfolge. — 24. Febr. Nacht ruhig. Reizung des Auges noch etwas stärker als gestern, nimmt jedoch von heute an rasch ab. — 26. Febr. Die ophthalmoskopische Untersuchung ergibt eine bedeutende Abnahme der Ablösung nach Umfang und Höhe und Aufhellung der abgelösten Netzhautpartie, leichte diffuse Glaskörpertrübung. Eine Perforationsöffnung war jedoch weder bei dieser, noch bei den später vorgenommenen Untersuchungen nachweisbar.

Verband bleibt weg. — 1. März. Liest Nr. 4 in 3″ prompt, zählt Finger in 4′, mit — 3 in 8′, nach oben ohne Glas in 2′. — 10. März. Ausser einer etwas stärkeren parallaktischen Verschiebung eines einzigen Gefässes, etwa im Bereiche des ganzen untersten Netzhautdrittels, keine Spur von Ablösung zu bemerken. — 18. März. Nr. 2 ziemlich geläufig in 3″, von Nr. 1 Worte, mit — 3 Finger in 11′; nach oben wie letzthin. — Bei der Entlassung am 4. April bot das oben erwähnte Netzhautgefäss nur noch an der äussersten Grenze des ophthalmoskopischen Gesichtsfeldes eine etwas stärkere parallaktische Verschiebung, die Netzhaut durchaus keine Trübung, das centrale und periphere Sehen denselben Zustand wie letzthin dar; die diffuse Glaskörpertrübung war vollständig geschwunden. — Bei einer Vorstellung am 10. April 1866 war der Zustand functionell unverändert; ophthalmoskopisch war keine Spur von Ablösung oder Trübung der Netzhaut nachweisbar. — Die Leitungsfähigkeit der Netzhaut war nach keiner Seite hin aufgehoben oder vermindert.

Das in diesem Falle erzielte Resultat ist gewiss der Art zufriedenstellend, dass man sich durch dasselbe zu weiteren Versuchen eingeladen fühlen muss. Wir können uns zwar, namentlich Angesichts der anderweitigen Veränderungen in dem Auge unseres Pat. nicht verhehlen, dass die Netzhautablösung neuerdings sich einstellen und hiemit der Erfolg der Operation mit einem Male vernichtet werden kann. Soll die Möglichkeit, ja selbst die Wahrscheinlichkeit einer Recidive von der Ausführung der Operation in andern Fällen abhalten? Ich glaube keineswegs. Die Netzhautablösung wurde in der Augenheilkunde von jeher fast als ein verlorener Posten, die von ihr befallenen Augen als dem Verderben geweiht betrachtet. Wohl beobachtete man in seltenen Ausnahmsfällen eine spontane oder durch die sonst übliche Therapie herbeigeführte Besserung, einen temporären Stillstand, ja selbst vereinzelte Fälle von Heilung. Es waren diess jedoch eben Ausnahmsfälle; die Regel bildete der Ausgang in vollständige, unheilbare Blindheit.

Angesichts dieser Trostlosigkeit der Prognose ist es gewiss angezeigt, ein operatives Verfahren in Anwendung zu bringen, welches, so weit die bisherigen Erfahrungen gezeigt haben, keine Gefahr für das Auge bringt. Würde man durch dasselbe auch nur einen vorübergehenden Erfolg erzielen, nur für einige Zeit Anlegung der Netzhaut bewirken, so wäre der Gewinn schon gross zu nennen. Im Falle einer Recidive könnte man ja die Operation wiederholen und in dieser Weise das Eintreten des traurigen Ausganges im schlimmsten Falle für eine Zeit lang hinausschieben. Es ist endlich zu berücksichtigen, dass die Durchschneidung der Netzhaut, als ein neues, noch nicht gehörig erprobtes Verfahren bisher meist nur in verzweifelten Fällen zur Ausführung gebracht wurde. Vielleicht dürfen wir erwarten, dass eine weitere Vervollkommnung der Operationsmethode und die Anwendung derselben in den früheren Stadien der Krankheit nicht nur günstige, sondern auch dauerhafte Erfolge erzielen werden.

Anschliessend an diesen Fall von Netzhautablösung theile ich noch in Kürze zwei andere mit, welche ein allgemeineres Interesse bieten.

22. Anna H., 20 J., Taglöhnerin, von Kindheit an hochgradig kurzsichtig, wurde am 6. Nov. 1864 mit beiderseitiger Chorioiditis, umschriebenen Glaskörperopacitäten und einer, der Anamnese nach seit 14 Tagen bestehenden Netzhautablösung am linken Auge auf die Reserve-Abtheilung der Klinik aufgenommen. Die Ablösung betraf etwas mehr als das äussere untere Drittel der Netzhaut, welche daselbst grauweiss getrübt eine sehr stark prominirende, gespannte, glatte und kaum bewegliche Blase bildete. Entsprechend der Ablösung bestand ein Gesichtsfelddefect; central las die Kranke Nr. 14 J. in 4—5". Sie bekam Jodkali interne und Blutegel an die Schläfe. Am 7. Nov. Abends demonstrirte ich die Kranke in meinem ophthalmoskopischen Curse; der Augenspiegelbefund war unverändert. Am 8. Nov. Abends fand mein Collega Dr. Becker die Netzhaut wieder vollständig angelegt und durchsichtig. Trotz der genauesten Durchmusterung des Augengrundes bis an die äusserste Grenze des ophthalmoskopischen Gesichtsfeldes gelang es uns beiden weder an diesem Tage, noch später eine Perforationsöffnung aufzufinden. Es lässt sich, da auch im Glaskörper durchaus keine Spur einer frischen wolkigen Trübung nachzuweisen war, die Wiederanlegung der Netzhaut wohl nur durch Resorption des subretinalen Fluidums erklären, welche in dem verhältnissmässig kurzen Zeitraume von 24 Stunden zu Stande gekommen einen Massstab abgibt für die Raschheit, mit welcher der Stoffwechsel im Auge vor sich geht. — Der Gesichtsfelddefect verschwand; das centrale Sehen besserte sich der Art, dass bei der am 28. Dec. 1864 erfolgten Entlassung die Kranke mit diesem Auge Nr. 2 in 2½" lesen konnte.

23. Der zweite Fall betrifft einen 64jähr. Hausirer, der am 1. Nov. 1864 zur Beobachtung auf die Klinik aufgenommen wurde. Etwa sechs Wochen früher bemerkte derselbe beim zufälligen Zuhalten des linken Auges, dass er mit dem rechten fast gar nichts sehe; nur grosse entfernte, nach aussen gelegene Gegenstände wurden noch erkannt. Die ophthalmoskopische Untersuchung ergab nebst umschriebenen Opacitäten eine ziemlich starke, wolkige Trübung des Glaskörpers. Die Netzhaut war beinahe in der ganzen Ausdehnung graulich getrübt, etwas mehr als der äussere obere Quadrant derselben flach abgehoben. Am Aequator bulbi, in der Richtung nach aussen und etwas oben fanden wir die Netzhaut durchbrochen. Die Durchbruchsöffnung hatte die Gestalt eines Hufeisens, dessen Concavität gegen die Macula lutea gerichtet war, ihr umgerollter, stellenweise zerfetzter Rand reflectirte stark das Licht und zitterte bei leichten Bewegungen des Auges. Im umgekehrten Bilde mit + Nr. 2 gesehen erschien die Oeffnung etwa 2‴ breit und 9‴ lang; im Bereiche derselben erschien der Augengrund dunkelroth und contrastirte hiedurch stark mit der schwach röthlich-grauen Umgebung. Der Kranke hatte nur noch schwache quantitative Lichtempfindung. Bis zu seiner Entlassung am 25. Nov. änderte sich das Bild nur in soferne, als die Trübung der Netzhaut etwas zugenommen hatte.

R.

VII. Lens [1]).

24—25. Spontane Aufhellung von Cataracta traumatica. (Hierzu Taf. I. Fig. 1—6.)

24. Als ich während der Ferialmonate 1863 in Abwesenheit des Prof. Arlt die Reserve-Abtheilung der Klinik führte, stellte sich am 9. Sept. Felix M., ein 19jähr. Tischlergeselle, im Ambulatorium vor und gab an, es sei ihm Tags vorher von einem Kameraden ein ungefähr 1" langer, spitziger Bolzen mittelst eines Blasrohres in das rechte Auge geschossen worden. Trotz der continuirlichen Application kalter Umschläge stellte sich eine Entzündung des Auges mit Schmerzen ein, welche den Kranken um so mehr Hülfe zu suchen veranlasste, da er zugleich eine sehr beträchtliche Abnahme des Sehvermögens bemerkte. Die Untersuchung ergab: Die Lider des rechten Auges, leicht angelaufen, werden weniger geöffnet, die Thränensecretion ist bedeutend vermehrt. Rings um die Cornea intensive Ciliarinjection. Im untern äussern Quadranten der Hornhaut, ½''' vom Limbus entfernt und mit ihm parallel, verläuft eine 1½''' lange, lineare Wunde, deren leicht graulich getrübte Ränder bereits verklebt sind, aber durch das leicht dachförmige Aufsteigen gegen einander deutlich zu erkennen geben, dass die Wunde eine perforirende gewesen. In der Umgebung der Wunde ist die Cornea matt und leicht getrübt, wie angehaucht. Die vordere Kammer normal tief, am Boden derselben ein ½''' hohes Hypopyum, der Hum. aq. leicht getrübt. Die Iris dunkler, ihr Gewebe leicht geschwellt und aufgelockert, die Faserung daher, namentlich im kleinen Kreise, weniger deutlich. Entsprechend der Cornealwunde ist der grosse Kreis der Iris in der Richtung der Fasern des Dilatator gespalten, so dass hiedurch eine senkrecht auf den Verlauf der Cornealwunde gestellte, schlitzförmige, etwa 1''' lange und an der breitesten Stelle auf ½''' klaffende, durchdringende Oeffnung zu Stande gekommen ist, welche von scharfen Rändern begrenzt, schwarz und durch den kleinen Iriskreis von der Pupille getrennt erscheint. Ihr entsprechend ist der Pupillarrand an die vordere Kapsel angelöthet, die Pupille bildet einen kleinen Winkel, ist enger als auf dem andern Auge, erscheint übrigens schwarz und reagirt etwas träge auf Licht und Schatten. Die ophthalmoskopische Untersuchung ebenso wie die bei seitlicher Beleuchtung ist wegen Schmerzen, heftiger Lichtscheu und reichlicher Thränenabsonderung nicht ausführbar. Der Kranke enträthselt noch mühsam Worte von Nr. 20, wenn er das Buch nach unten aussen hält. Er wurde allsogleich auf das Reservezimmer aufgenommen und bekam vorläufig kalte Umschläge. Ich muss gestehen, dass ich einen Augenblick in Bezug auf die einzuschlagende

---

[1]) Da der für diesen Abschnitt bestimmte Raum ohnehin schon überschritten wird, so unterlasse ich weitere casuistische Mittheilungen über die Krankheiten der Retina und des Opticus an dieser Stelle. Von ersteren sind überdiess einige der wichtigsten von Dr. Tetzer in diesen Jahrbüchern 1864 in seiner Arbeit: „Ueber die Einschränkungen und Unterbrechungen des Gesichtsfeldes" schon veröffentlicht worden. Ueber die Fälle von Retinitis, Neuro-Retinitis und Neuritis, zu denen ich anatomisches Materiale sammeln konnte, sind die Untersuchungen noch nicht abgeschlossen, ich halte daher auch das zur Publication Bereitliegende vorläufig zurück und lasse sogleich die Fälle seltener Linsenerkrankungen folgen. B.

Therapie schwankte. Nach dem so eben angeführten Befunde war es nämlich höchst wahrscheinlich, dass die Bolzenspitze auch die vordere Kapsel perforirt habe und noch mehr weniger tief in den Krystallkörper eingedrungen sei. Dafür sprach schon der Umstand, dass der Bolzen zwar aus der Entfernung von einigen Schuh, aber, wie der Kranke versicherte, mit grosser Gewalt abgeschossen wurde, noch mehr aber die Lochwunde in der Iris. Die Pupille erschien noch schwarz, und es war zwar nicht möglich, bei der Enge derselben mit blossem Auge Trübung der Linse zu constatiren, aber die hochgradige Sehstörung stand im Missverhältniss zu dem übrigen Befunde am Auge und drängte zur Annahme einer solchen. War nun die vordere Kapsel wirklich perforirt und Linsentrübung eingeleitet, so war die bereits erfolgte Anlöthung der Iris als ein in soferne erwünschtes Noli me tangere zu betrachten, als sie zu einer völligen Verschliessung der Kapselwunde und Sistirung des staarigen Zerfalles der Linse beitragen konnte. Ja, war nicht schon der Mangel einer weiter vorgeschrittenen, deutlich nachweisbaren Linsentrübung vielleicht als Folge eines, unter dem Einflusse der reactiven Iritis zu Stande gekommenen Verschlusses der Kapselwunde zu betrachten und zu befürchten, dass wenn die frische Synechie durch Atropin zerrissen und dem Hum. aq. von Neuem Zutritt zur Linse verschafft werde, die Staarbildung erst recht auftreten und rasch um sich greifen werde? So gerne ich mir auch durch Erweiterung der Pupille eine exactere Untersuchung ermöglicht und eine genauere Einsicht in die Verhältnisse verschafft hätte, so liess ich mich doch durch die angeführten Bedenken abhalten, dem Kranken allsogleich Atropin einzuträufeln, und wäre hievon vielleicht auch fernerhin abgestanden, wenn die heftiger werdenden Erscheinungen der Iritis nicht dazu aufgefordert hätten. Es wurde daher bei der Nachmittagsvisite Atropin eingeträufelt, eine locale Blutentziehung gemacht und die weitere Application kalter Umschläge verordnet. Abends hatten sich die Schmerzen verloren; Tags darauf waren die Ciliarinjection, Lichtscheu und Thränenabsonderung sehr bedeutend vermindert, das Hypopyum geschwunden, die Pupille erweitert, ohne dass die Synechie zerrissen worden wäre. Eine genauere Untersuchung war jetzt möglich. Schon beim gewöhnlichen Tageslicht war mit blossem Auge in der Tiefe der Pupille eine grauliche Trübung zu bemerken. Die Untersuchung bei seitlicher Beleuchtung und im durchfallenden Lichte liess mich nun mit Sicherheit constatiren, dass die Bolzenspitze durch die vordere Kapsel hindurch und nahezu durch die ganze Dicke der Linse bis in die hintere Corticalis gedrungen war. Ich konnte nämlich, wenn ich von der Nasenseite des Kranken her in das Auge hineinsah, den Weg, den die Bolzenspitze genommen hatte, genau verfolgen. Er präsentirte sich als ein trüber, conischer Strang, welcher hinter der angeführten Lochwunde der Iris beginnend, von vorne nach rückwärts und zugleich ein wenig von unten aussen nach oben innen durch den untern äussern Quadranten des Linsenkörpers verlief, nach rückwärts allmälig spitziger wurde und in der hintern Corticalis in der daselbst befindlichen Trübung endigte. Bei der Ansicht gerade von vorne war er durch die wegen der hinteren Synechie nach aussen unten nicht zurückgewichene Iris gedeckt und konnte gar nicht wahrgenommen werden. Die Trübung in der hinteren Rindensubstanz war bei seitlicher Beleuchtung als eine rundliche, ziemlich den centralen Theil der Pupille einnehmende graue Scheibe zu sehen, welche ihre Concavität nach vorne kehrte und deutlich saturirtere, radiär verlaufende

Speichen erkennen liess, die einen leichten matten Schimmer zeigten. Viel genauer liessen sich alle Verhältnisse derselben im durchfallenden Lichte erkennen. Da ich überzeugt bin, dass jede noch so detaillirte und fleissige Beschreibung in der Versinnlichung der Form, Grösse, Zeichnung, Suturation und Begrenzung der Trübung weit hinter der ausgezeichneten Abbildung zurückbleiben müsste, welche einige Tage später Dr. Heitzmann für mich in doppelter Grösse anzufertigen die Güte hatte, so verweise ich die Leser auf dieselbe (Taf. I. Fig. 1) und bemerke nur, dass am 10. Sept. die Trübung noch etwas saturirter (dunkler), weniger scharf begrenzt war und ein wenig grössere Dimensionen (wohl 3‴ Durchmesser) hatte; auch war der Contrast zwischen den saturirteren radienartigen Speichen und den zwischen ihnen gelegenen Interstitien weniger schroff. Zum Verständniss der Abbildung sei noch bemerkt, dass der ganze, vor der Trübung gelegene Linsenkern und die vordere Corticalis (mit Ausnahme der trüben Bahn des Bolzens) ganz rein waren. Ebenso war der Randtheil der hinteren Rindensubstanz vollkommen durchsichtig und zeigte sich, da die ganze Trübung nicht streng central, sondern ein wenig tiefer gelegen war, bei der Augenspiegeluntersuchung als ein nach oben etwa ½‴, nach unten noch etwas weniger breiter rother Ring. Der Kranke konnte am 10. Sept. (bei erweiterter Pupille) Nr. 13 mühsam lesen.

Nach der durch diese Untersuchung gewonnenen Einsicht in die Verhältnisse war es mir klar geworden, dass mir der Zufall eine ganz exceptionelle Form von traumatischer Cataracta zugeführt habe, und es ist begreiflich, dass ich mit der grössten Spannung der Dinge harrte, die da kommen würden. Ein Weiterschreiten der Trübung unter der Einwirkung des Kammerwassers auf die Linse glaubte ich zwar nicht befürchten zu müssen, da ich die Kapselwunde für geschlossen hielt und auch das Sicherheitsventil, die hintere Synechie, trotz der sonst regelmässigen und maximalen Erweiterung der Pupille nicht die geringste Miene machte, zerreissen zu wollen. Doch beobachtete ich die Vorsicht, nicht mehr Atropin einzuträufeln, als genügte, um keine Verengerung der Pupille eintreten zu lassen. Wie werde sich aber die bereits zu Stande gekommene Trübung fernerhin verhalten? Offen gestanden war ich darauf gefasst, sie werde weiter um sich greifen und sich schliesslich über die ganze Linse verbreiten.

Bis zum 13. Sept. hatten sich unter Anwendung kalter Umschläge und täglich 1 bis 2maliger Einträuflung von Atropin bei Beobachtung eines strengen augendiätetischen Verhaltens die entzündlichen Erscheinungen beinahe vollständig verloren. Als ich am 14. Sept. das Auge wieder einmal einer genaueren Untersuchung unterzogen hatte, glaubte ich eine Abnahme der Trübung zu bemerken, und zwar sowohl was die Saturation, als auch was die Ausdehnung derselben betrifft. Ueberdiess schien mir die Grenze durch einen härteren Contour gebildet zu sein, die einzelnen Speichen sich mehr zu differenziren, und zwar, wie ich glaubte, dadurch, dass ihre Zwischenräume sich etwas gelichtet hatten. Ich fürchtete, dass eine Täuschung, veranlasst durch das häufigere Ansehen der Trübung, im Spiele sei. Diese Befürchtung wich auch nicht, als ich mich überzeugte, dass der Kranke, obwohl mühsam, Nr. 8 zu lesen vermochte, da diese Besserung durch das Verschwinden des Reizungszustandes zu erklären war. Ungeachtet dessen ersuchte ich Herrn Dr. Heitzmann, mir eine möglichst genaue Abbildung zu machen, was auch

am 15. Sept. geschah (Taf. I. Fig. 1). Nachdem ich und mein College Dr. Becker uns überzeugt hatten, dass die Abbildung alle Verhältnisse der Trübung bis in das kleinste Detail getreu wiedergab, beschloss ich, unter Zugrundelegung derselben den Kranken recht genau zu beobachten. Um den Kranken zu beschäftigen und länger in Beobachtung zu behalten, wurde eine Jodkalisalbe an die Stirne verordnet. Es bedurfte jedoch weder einer längeren Zeit, noch einer besonders minutiösen Beobachtung, um zu constatiren, dass die Trübung wirklich, und zwar ziemlich rasch, abnehme. Schon am 24. Sept. war die Trübung im Allgemeinen, besonders aber die einzelnen radiären Speichen weniger saturirt, ihre Grenze war weniger scharf gezeichnet, ihr Durchmesser etwas geringer, ihre früher regelmässige, sternähnliche Gestalt unregelmässiger geworden. Am 15. October wurde der Kranke nach vorläufiger Abbildung der Trübung durch Dr. Heitzmann (Fig. 2) auf Verlangen entlassen. Die Trübung hatte sowohl an In- als auch an Extensität bedeutend abgenommen. Ein Vergleich der Fig. 1 und 2 ergibt folgende Unterschiede: Der grösste Durchmesser der Trübung erscheint in der Fig. 2 um 1‴ kleiner, hat also in der Wirklichkeit um ½‴ abgenommen; der kleinste Durchmesser ergibt einen noch beträchtlich grösseren Unterschied. Die Trübung ist viel weniger saturirt, so dass sie den rothen Reflex des Augengrundes bedeutend stärker durchscheinen lässt; von den radiären, gegen die Peripherie zu an Breite zunehmenden, sehr dunklen Speichen ist jetzt keine Spur zu bemerken. Die ganze Gestalt der Trübung ist eine bei weitem weniger regelmässige geworden, die früher sehr scharfe Contour hat einer unregelmässigen, verschwommenen Begrenzung Platz gemacht. Die hintere Synechie hat sich etwas ausgezogen, wodurch die Spitze des Stichkanals da, wo sie in die trübe Scheibe übergeht, auch gerade von vorne sichtbar geworden ist. Die Cornealwunde war ganz fest vernarbt, das Auge ganz reizlos. Das Sehen hat sich nicht gebessert; der Kranke las bei erweiterter Pupille immer nur Nr. 8, was sich sehr wohl begreifen lässt, da die Diffusion des Lichtes in Folge grösserer Durchscheinbarkeit der Trübung zugenommen haben musste. Auf mein Verlangen versprach der Kranke bei seiner Entlassung, sich in regelmässigen Zeitintervallen vorzustellen, und hielt auch sein Versprechen, so dass ich bis Februar l. J., also noch durch mehr als zwei Jahre, Gelegenheit hatte, die stetig fortschreitende Aufhellung seiner Linsentrübung zu beobachten. In diesem Zeitraume wurde die Trübung noch vier Mal von Dr. Heitzmann abgebildet. Von diesen vier Abbildungen bieten wir dem Leser die zweite (Fig. 3) und die vierte (Fig. 4). Fig. 3 versinnlicht den Stand der Trübung am 19. Juni 1864, also neun Monate nach der Verletzung. Ein Vergleich dieser Abbildung mit der vorangehenden ergibt wohl auf den ersten Blick, dass die Trübung nur wenig an Extensität, dafür aber um so mehr an Intensität verloren hatte. Es erfolgte nämlich die Aufhellung in der Weise, dass die stark gelichtete, nach unten aussen (Fig. 2) gelegene Stelle unter fortschreitender Abnahme ihrer Saturation sich allmälig nach allen Richtungen vergrösserte. Es erfolgte hier ein in der Richtung gegen die Peripherie stetig, wenn auch nur langsam, fortschreitender Zerfall der Trübung in insolirte, discrete Punkte, welche immer feiner und feiner wurden und endlich schwanden. Mittlerweile ging die Aufhellung der Trübung auch an ihrem Rande vor sich. Hier konnte man neben einer allmäligen, allgemeinen Intensitätsabnahme der Trübung

eine Art Zerklüftung oder radiärer Spaltung beobachten. Es trat diese Erscheinung zuerst an der äussern obern Peripherie der Trübung auf. Es bildeten sich daselbst radiär gestellte, keilförmig gestaltete lichtere Stellen mit an der Peripherie gelegener Basis, deren Spitzen gegen das Centrum langsam vorrückten, ohne dasselbe zu erreichen. Indem die Bildung solcher leichter Keile nach und nach längs dem Rande erfolgte, erlangte derselbe mit der Zeit in seiner ganzen Ausdehnung das gezähnte Aussehen, wie es in Fig. 3 abgebildet ist. Ferner ist in dieser Figur auch der Stichkanal deutlich zu sehen. Der periphere Theil desselben wurde nämlich durch die nach und nach stärker werdende spontane Ausziehung der hinteren Synechie und das Zurückweichen der Iris gegen die Peripherie blossgelegt, während der kleinere, centrale Theil desselben in Folge der Aufhellung der Haupttrübung, die ihn früher deckte, auftauchte und zum Vorschein kam.

Fig. 4 endlich stellt die Trübung dar, wie sie sich am 15. Oct. 1865, also mehr als 2 Jahre nach der Verletzung, präsentirte. Die Aufhellung ist am weitesten an der Peripherie gediehen. Von den zahlreichen, noch ziemlich saturirten und scharf abgegrenzten, zahnartigen Zacken, welche im Juni 1864 der centralen Trübung aufsassen, sind die meisten ganz geschwunden, die wenigen an der obern Peripherie noch sichtbaren haben sehr viel an Saturation, Ausdehnung und Schärfe der Begrenzung verloren; auch der centrale Theil hat sich noch mehr aufgehellt. Die ganze bedeutend weniger in- und extensive Trübung erschien jetzt so stark durchscheinend, wie ein Stückchen schmutziger Gaze auf einem rothen Hintergrunde. Dabei möchte ich noch anführen, dass der Unterschied der Saturation in der Natur ein noch grösserer war, als in den beiden Abbildungen. Wegen der Schwierigkeit, eine so zarte Trübung möglichst naturgetreu mit ihren verschwommenen, schwer aufzufassenden Contouren wiederzugeben, wurde es nämlich nothwendig, die letzte Abbildung bei sehr lichtschwacher Beleuchtung anzufertigen, wodurch die Trübung relativ an Intensität gewinnen musste. Im Stichkanal selbst sind während der Beobachtungszeit ebenfalls Veränderungen vor sich gegangen. In der ersten Zeit war er dunkler und stellte einen soliden, trüben Strang dar, nach und nach erfolgte Aufhellung in seinem Innern, so dass er zuletzt nur mehr einen Kegel bildete, dessen Mantel wohl trübe, dessen Inhalt aber ziemlich pellucid war. Ich brauche wohl kaum zu erwähnen, dass der Stichkanal in Fig. 4 nur desshalb länger erscheint, als in Fig. 3, weil sich die Iris noch mehr zurückgezogen hat.

Als ich den Kranken im Februar l. J. zum letzten Mal sah, war die Aufhellung noch einen Schritt weiter gegangen, und ich halte mich nach dem Vorausgegangenen zu der Hoffnung berechtigt, dass bei der nächsten Vorstellung, die wegen Abwesenheit des Patienten von Wien erst im Laufe des Sommers stattfinden dürfte, noch ein weiterer Fortschritt zu constatiren sein wird. Die Sehschärfe hat sich mit der Zeit ebenfalls allmälig gebessert; zuletzt las der Kranke bei nicht erweiterter Pupille, also durch die Trübung hindurch, Nr. 5 J. etwas mühsam.

25. Am 15. October 1865 kam in die Privatordination des Prof. Arlt H. Franz, 19 J. a., Müllersohn aus Pumlitz in Mähren, und erzählte, es wäre ihm vor etwas mehr als zwei Wochen, als er der Bearbeitung eines Mühlsteines zusah, ein Stahlsplitter, der sich vom Hohlmeissel oder Hammer losgelöst hatte, von links unten in das rechte Auge gesprungen. Was mit dem

Splitter weiter geschehen, ob er wieder abgesprungen oder im Auge stecken geblieben sei, wusste er nicht sicher anzugeben, hielt jedoch das erstere für wahrscheinlicher. Es stellte sich auf der Stelle Trübsehen und bald darauf Schmerz und Röthe des Auges ein, welche letzteren Erscheinungen jedoch in Zeit von drei Tagen auf die Anwendung kalter Umschläge verschwanden, während die Sehstörung sich wohl etwas verminderte, aber noch immer fortbestand. Dass die Untersuchung eine der früher beschriebenen ähnliche Form von Cataracta traum. ergab, hatte Prof. Arlt die Güte, mir den Kranken zur Beobachtung zuzuschicken. Ich fand das Auge bereits ganz reizlos, an der Hornhaut nahe ihrem innern obern Rande eine 1‴ lange, schräg von innen oben nach aussen unten verlaufende lineare, blaulichgraue Narbe, welche offenbar von einer perforirenden Wunde herrührte, da die Hornhaut daselbst bei genauer Untersuchung mit der seitlichen Beleuchtung in ihrer ganzen Dicke trübe erschien. Mit dieser Narbe parallel, nur ein wenig weiter nach oben, war die Iris vom Pupillarrande an auf etwa ⅓‴ durchrissen, so dass der Riss einen in das Gewebe der Iris einspringenden Winkel machte. In der Fortsetzung des Irisrisses nach aussen unten war eine weniger als 1‴ lange, lineare, feine Narbe in der Kapsel zu sehen. Die Linse bot die der hinteren Corticalis angehörende Trübung dar, wie sie Dr. Heitzmann am 15. Oct. in doppelter Grösse abgebildet hat (Fig. 5). Der Kern war vollständig rein, ebenso die vordere Corticalis, bis auf die in der Abbildung ersichtlich gemachte Bahn des fremden Körpers, welche sich bis in die Trübung der hinteren Corticalis verfolgen liess. Weder die Corneal-, noch die Kapselnarbe sind in der Abbildung dargestellt. Trotz der genauesten Untersuchung gelang es mir nicht, den fremden Körper irgendwo im Auge auszuforschen. Der Kranke las bei nicht erweiterter Pupille Nr. 15 J. mühsam in 8″. Er bekam Jodkalisalbe an die Stirne und versprach auf mein Ersuchen, nach drei Monaten nach Wien zu kommen, um sich vorzustellen. Als dieses am 25. Jänner l. J. erfolgte, konnte ich bereits eine entschiedene Abnahme der Trübung constatiren. Die noch an demselben Tage von Dr. Heitzmann angefertigte Abbildung (Fig. 6) wird dem Leser die eingetretenen Veränderungen am besten veranschaulichen. Ich erlaube mir nur darauf aufmerksam zu machen, dass die Art und Weise, in welcher die Aufhellung erfolgte, die grösste Aehnlichkeit mit der bei Besprechung des vorangehenden Falles ausführlicher geschilderten darbietet. Auch in diesem Falle hat die Extensität der Trübung sich nur wenig, die Intensität derselben im Allgemeinen verhältnissmässig viel vermindert. Ebenso wie in dem vorangehenden, hat auch in diesem Falle die Aufhellung in dem centralen Theile den grössten Fortschritt gemacht; an der Peripherie beginnt sie mit derselben Zerklüftung des Randtheiles, dessen Contour weniger scharf und regelmässig zu werden beginnt, stellenweise ein ausgefressenes oder wie ausgenagtes Aussehen bekommt. Trotz der deutlich bemerkbaren Intensitätsabnahme der Trübung hat sich das Sehen nicht gebessert. Der Kranke versprach, sich im Mai wieder vorzustellen.

Wenn wir diese beiden Fälle etwas näher in's Auge fassen, so fällt uns vor Allem die eigenthümliche Form der Linsentrübung auf, und zwar weniger an und für sich, als in Bezug auf das ätiologische Moment. Cataracta corticalis posterior sind wir zwar gewohnt, sich

spontan unter dem Einflusse von Chorioideal- und Netzhauterkrankungen entwickeln zu sehen; beim Anblick einer Trübung der hintern Corticalis jedoch, welche durch die Einwirkung eines Trauma hervorgerufen wurde, wirft sich uns von selbst die Frage auf, wie es gekommen ist, dass der ganze Kern und selbst die der Bahn des fremden Körpers zunächst gelegenen Theile der vorderen Corticalis ihre Pellucidität vollständig bewahrt haben, während dasselbe mechanische Moment eine intensive und ausgebreitete Trübung der hinteren Corticalis zur Folge hatte?

Es leuchtet wohl von selbst ein, dass die Trübung nicht durch den Einfluss des Kammerwassers auf die Linse hervorgerufen werden konnte, weil ja in einem solchen Falle die der Kapselwunde zunächst gelegenen Linsentheile am intensivsten und in der grössten Ausdehnung sich hätten trüben müssen. Man könnte ferner denken, dass vielleicht an der Spitze des verletzenden Körpers haftende Staub- oder Schmutzpartikelchen bis in die hintere Corticalis hineingeschleppt worden, daselbst liegen geblieben sind, und Trübung der dort befindlichen Linsenfasern veranlasst haben. In beiden, besonders aber in dem zuerst beschriebenen Falle könnte man namentlich daran denken, dass die aus ihrem Zusammenhange herausgerissenen Iristheile, von der Bolzenspitze erfasst, bis in die hintere Corticalis hineingetrieben wurden. Der Umstand, dass weder in dem einen, noch in dem anderen Falle, ungeachtet der genauesten, dahin gerichteten Untersuchung, irgend eine Spur irgend eines fremden Körpers in der Linse nachgewiesen werden konnte, macht diese Annahme wohl wenig wahrscheinlich, kann sie jedoch nicht ganz widerlegen, da zugegeben werden muss, dass bei dem Vorhandensein einer Linsentrübung ganz feine, fremde Körperchen hätten unentdeckt bleiben können. Erscheint es aber überhaupt schon zweifelhaft, dass so feine fremde Körperchen im Stande wären, eine so umfängliche Linsentrübung in so kurzer Zeit hervorzurufen, so wird eine derartige Annahme vollends durch die Erwägung widerlegt, dass der Bolzenspitze anhaftende Schmutz-, Staub-, oder wie immer geartete, Partikelchen sich ja gerade in den vorderen Linsenschichten ganz oder doch zum grössten Theile hätten abstreifen müssen. Es bleibt daher nichts anders übrig, als anzunehmen, dass die Verletzung an und für sich Veranlassung zur Trübung der Linse wurde. Wie erklärt sich dann aber die eigenthümliche Form und Localisirung der Trübung? warum hat sie sich längs der ganzen Bahn des verletzenden Körpers nur auf diese selbst beschränkt und erst an dem rückwärtigen Ende derselben so bedeutende Dimensionen erreicht? — Ich erkläre mir diese Eigenthümlichkeiten aus der Wirkungsweise des verletzenden Körpers selbst, und zwar folgendermaassen: Der verletzende Körper flog mit einer bestimmten Propulsiv-

kraft an das Auge an. Von dieser Kraft büsste er offenbar an jedem Gewebstheile, den er durchdrang, an der Cornea, Iris, Linsenkapsel, an einer jeden einzelnen Linsenschichte, die er passirte, einen gewissen Bruchtheil ein. Immer matter und matter kam er endlich an eine Schichte der hinteren Corticalis, die er nicht mehr zu durchbrechen vermochte. So lange die Kraft hinreichend gross war, um die von der Spitze des verletzenden Körpers direct getroffenen Theilchen der einzelnen Linsenschichten aus ihrem Zusammenhange herauszureissen, that sie dieses, und konnte ihre Wirkung auf die zunächst gelegenen, nicht getroffenen Theile um so weniger in irgend einer Weise geltend machen, je leichter die Zusammenhangstrennung erfolgte, d. h., je grösser die Kraft war. Je weiter jedoch der fremde Körper vordrang, desto geringer wurde seine Triebkraft, desto grösser der Widerstand, den die direct getroffenen Linsenelemente der vordringenden Spitze setzten, desto leichter und stärker konnte sich die Stosskraft von den direct getroffenen Theilchen auf die nachbarlichen in allen Richtungen fortpflanzen und sie erschüttern. Nachdem der verletzende Körper die letzte Linsenschichte durchbrochen hatte, erschöpfte sich endlich der Rest seiner Triebkraft in einem Stosse, den er gegen die nächstfolgende Schichte ausführte, und dessen erschütternde Wirkung am weitesten und stärksten nach allen Richtungen derselben ausstrahlte. So reisst auch eine aus geringer Entfernung abgefeuerte Flintenkugel die direct getroffenen Theilchen einer Glasscheibe so rein aus ihrem Zusammenhange heraus, dass sie ein rundes, scharf geschnittenes Loch in dem sonst intacten Glase setzt, während eine matte Kugel durch die Fortpflanzung ihrer Stosskraft nach allen Richtungen das Glas in Tausende von Stücken zersplittert. Hiernach ist es für mich, wenn auch nicht ausgemacht, so doch am wahrscheinlichsten, dass die mit der stets abnehmenden Propulsivkraft wachsende Erschütterung, welche in den hinteren Corticalschichten bereits einen genügend hohen Grad erreicht hat, unmittelbare Veranlassung der Trübung daselbst wurde, während die Trübung im Stichkanal in der Zertrümmerung der direct getroffenen Linsenelemente ihre natürliche Erklärung findet. Mit der Annahme einer sich nach allen Richtungen gleichmässig fortpflanzenden Erschütterung steht es auch im Einklang, dass die Trübung der hinteren Corticalis nicht streng central gelegen war, sondern in beiden Fällen sich in der Richtung näher an den Linsenrand erstreckte, in welcher der verletzende Körper in die Linse eingedrungen war. In dem ersten Falle lag die Trübung etwas excentrisch nach aussen unten, in dem zweiten nach innen oben. Ferner ist aus Fig. 3, wo man die ganze Bahn des fremden Körpers deutlich wahrnimmt, ersichtlich, dass das Ende derselben, also der Punkt, wo der Anprall erfolgte,

das Centrum der Trübung bildet. Die Annahme endlich, dass Erschütterung Trübung der Linse hervorgerufen hat, brauche ich nicht zu rechtfertigen, da sie unter den ätiologischen Momenten der Cataractbildung gangbar ist.

Was ferner in diesen Fällen das Interesse des Augenarztes verdient, das ist die Anfangs ziemlich rasch, später (bei dem ersten Patienten) verhältnissmässig immer langsamer, aber doch stetig fortschreitende, spontane Aufhellung der Trübung. Wenn sie in dieser Hinsicht auch nicht ganz vereinzelt dastehen, so finden sie doch gewiss nur wenige ihres gleichen in der Literatur verzeichnet. Abgesehen von den anderweitig bedingten habe ich nur wenige Fälle traumatischen Ursprunges aufgefunden, in denen eine mehr weniger bedeutende Aufhellung beobachtet worden ist.

Ein Fall, den Desmarres beobachtet hat, betrifft einen Mechaniker, dem ein Stahlsplitter durch die Cornea und Iris in die äquatoriale Partie der Linse gedrungen war, und daselbst eine ausgebreitete, ihn umgebende Trübung veranlasst hat. In Zeit von vier Wochen verkleinerte sich die Trübung sehr bedeutend, trotz des Verweilens des fremden Körpers in der Linse.

Ressl theilt (Zeitschrift der Gesellschaft der Aerzte zu Wien Nr. 40 vom J. 1860) einen Fall mit, in welchem eine durch das Eindringen eines Bolzens veranlasste, umfängliche Linsentrübung, wegen welcher der Kranke acht Tage nach der Verletzung nicht einmal mittelgrosse Gegenstände (die er vier Tage vorher sah) erkennen konnte, in Zeit von eilf Monaten sich bis auf die Ausdehnung des Stichkanals (etwa im Umfange eines Hanfkornes und vollkommen scharf begrenzt) aufgehellt hat. Der Kranke konnte sowohl die Stunde auf einer Thurmuhr genau angeben, als auch Nr. 1 J. geläufig lesen.

Einen andern höchst merkwürdigen Fall theilt (l. c.) ebenfalls Ressl mit. Einem 26jährigen Jägerburschen sprang Mitte Mai ein Kapselsplitter in's rechte Auge. Acht Tage später fand R. eine bei 2‴ lange, verticale Narbe über der Mitte der Cornea, die Iris etwas gereizt, aber unverletzt, die Pupille 1‴ weit, rund. Nach Erweiterung derselben auf 3‴ sah man ein bei 1‴ breites Kupferblättchen, das rings herum von der Kapsel umschlossen war. Die Linse selbst war blaulichgrau, das Sehen sehr bedeutend geschwächt. Vier Wochen später waren unter dem Gebrauche von Atropin die Reizungserscheinungen geschwunden, die Linse wie bei der ersten Untersuchung diffus getrübt, aus der Mitte dieser Trübung schimmerten die polirten Seitenflächen des Kupferblättchens durch. Mit dem vorderen Rande dieses Blättchens congruent war an der vorderen Kapsel ein lineares graues Streifchen (die vernarbte Durchtrittsstelle) mittelst der Lupe deutlich sichtbar. Bei einer späteren Vorstellung, Anfangs September,

konnte R. bei der Untersuchung mit dem Spiegel keine Trübung der Linse mehr wahrnehmen. Das Kupferblättchen lag in der reinen Linse eingeschlossen. Der Kranke konnte mittelgrosse Lettern, jedoch langsam lesen.

Endlich gehört hieher noch der von Arnold Pagenstecher (Klinische Mittheilungen aus Wiesbaden, Heft 2) mitgetheilte Fall, in welchem trotz der wahrscheinlichen, aber nicht sicher constatirten Anwesenheit eines Kapselsplitters in der Linse die partielle Trübung derselben etwas abgenommen hat, so dass der Kranke, der ein Jahr nach der Verletzung nur Nr. 4 J. entziffern konnte, fünf Monate später Nr. 1 fliessend las. R.

26. Cataracta capsularis centralis anterior mit Cataracta nuclearis.

P. Th., 9 J. alt, wurde nach der Aussage des Vaters mit gesunden Augen geboren. Im 4. oder 5. Jahre bekam sie an beiden Augen eine Entzündung, in Folge welcher sie am linken Auge erblindete. Auch hatte sie dasselbe Auge lange Zeit verbunden getragen und schielte, als der Verband endlich abgenommen wurde, nach einwärts. Im Sommer 1865, also 5 oder 4 Jahre später, trat sie in die Behandlung des Prof. Arlt. Derselbe durchschnitt ihr zunächst den R. internus des linken Auges und liess sie einige Zeit später, 27. Juli 1865, auf die Klinik aufnehmen. — Ich fand am rechten Auge einen kleinen centralen Hornhautfleck, keine Hm, S = $^2/_5$. Das linke Auge steht noch etwas nach einwärts, die Narbe in der Conjunctiva ist noch geröthet und geschwellt. Auf der Hornhaut nach unten aussen eine grosse, weisse, an der Oberfläche glatte, nicht ektatische, undurchsichtige, in der Mitte bläuliche Narbe, in welche die Iris mit dem ganzen Pupillarrande eingewachsen ist. Nach innen und innen oben ist die Hornhaut rein und daselbst vordere Kammer vorhanden. Die Iris ist braun und in der Farbe mit der des andern Auges übereinstimmend. Die Sclera um die Cornea herum bläulich durchscheinend. Die Spannung nicht erhöht. Qualitative Lichtempfindung ist nicht vorhanden, selbst die quantitative nicht prompt. Glaubt man den Angaben der Patientin, so bemerkt sie den Wechsel von Licht und Schatten nicht, doch verengert und erweitert sich die Pupille des rechten Auges, wenn das linke abwechselnd dem vollen Lichte ausgesetzt und mit der Hand verdeckt wird. — Noch am Tage der Aufnahme wurde von Prof. Arlt nach oben innen eine künstliche Pupille angelegt. Die Patientin konnte unmittelbar nach der Operation die Finger nicht zählen. — Am 1. August erlaubte der Zustand schon eine genaue Untersuchung. Die Hornhaut ist mit Ausnahme der in Narbengewebe umgewandelten untern äussern Quadranten durchsichtig. Die Ränder der grossen künstlichen Pupille steigen nach der Narbe hin ein wenig auf, convergiren etwas und verwachsen mit der Narbe. Dadurch ist es bedingt, dass nicht nur mit dem Augenspiegel ein Einblick in das Innere des Auges möglich geworden ist, sondern dass man bei seitlicher Beleuchtung auch die hinter der Narbe gelegenen Theile einer Untersuchung unterziehen kann. Mit dem Augenspiegel erkennt man bald, dass der Kern der Linse getrübt ist, nach aussen von ihm sieht man aber noch einen feinen schwarzen Contour, den Rand der Linse. Von diesem wieder nach aussen sieht man in

einer ringförmigen Zone Licht vom Augengrunde zurückkehren; diess ist der Petit'sche Kanal, in welchen man von der Peripherie her die Spitzen der Ciliarfortsätze hineinragen sieht. Es ist also der Kern der Linse getrübt und die Corticalis oder wenigstens ein Theil derselben durchsichtig geblieben, denn die helle Zone zwischen dem Linsenrande und dem getrübten Kerne kann natürlich nichts anderes sein, als durchsichtige Linsensubstanz.

Lässt man das Auge stark nach unten aussen wenden und einen Lichtkegel von oben über den Nasenrücken durch die künstliche Pupille hinter die in die Hornhautnarbe eingeheilte Iris fallen, so sieht man, genau dem vordern Pole der Linse entsprechend, einen kreideweissen, glänzenden, pyramidalen Zapfen auf der Linse aufsitzen und von ihr etwa eine halbe Linie nach vorn gegen die Hornhautnarbe zu vorragen. Zwischen diesem Zapfen und dem getrübten Kern der Linse sieht man deutlich durchsichtige Linsensubstanz. Ausser diesem central gelegenen Pyramidenstaar sieht man nach unten aussen noch einen nicht so weiss glänzenden Körper auf der Linse aufsitzen. Derselbe ist an der Basis breiter, spitzt sich nach vorne zu, wird wieder breiter und hängt augenscheinlich mit dem Narbengewebe und der mit demselben verschmolzenen Iris zusammen. Er hat also etwa die Form einer Sanduhr. Mit dem Spiegel kann man durch die beiden lichten Zonen die Papille und den Augengrund erkennen, ohne dass irgend etwas Pathologisches wahrzunehmen wäre. Trotzdem läugnet Patientin jedes deutliche Sehen; sie erkennt keinen Schlüssel, zählt keine Finger u. s. w. Doch steht die quantitative Lichtempfindung jetzt ausser Zweifel. Vielleicht hängt das schlechte Sehen davon ab, dass sich von der Einstichstelle zur Iridektomie noch eine leichte Trübung auf die Cornea hinaufzieht.

Die mitgetheilte Beobachtung scheint mir einiges Licht über die noch immer dunkle Genese der stationären Staarformen zu verbreiten, die als stationärer Kernstaar jugendlicher Individuen und als Faserschichtstaar oder Cataracta perinuclearis zwar getrennt werden müssen, trotzdem aber in naher Verwandtschaft zu einander stehen dürften. Ich will es für diesen speciellen Fall unentschieden lassen, ob die Trübung nur eine mehr oder weniger dicke, concentrische Schichte der Linsenmasse eingenommen hat, oder ob sie den ganzen Kern durchdringt. Immerhin lässt sich sagen, die Trübung sitzt in einer und derselben Schichte der concentrisch angeordneten Linsenfasern und grenzt nach aussen an vollkommen durchsichtige Linsenmasse. Wir haben es daher entweder mit einem sogenannten stationären Kernstaar jugendlicher Individuen oder mit einem Perinuclearstaar oder Schichtstaar zu thun. Diese sind nun erfahrungsgemäss in der Regel angeboren oder entwickeln sich wenigstens in frühester Jugend. Sie sind dann aber immer, wenigstens in allen Fällen, die ich selbst beobachtet habe, beiderseitig. In Bezug auf die Aetiologie dieser Staarformen ist von Arlt auf das häufige Zusammentreffen derselben mit hydrocephalischem Bau des Schädels und mit Fraisen, von Horner auch mit dem rhachitischen Charakter der Zähne aufmerksam gemacht. Berücksichtigt man den functionellen Unterschied zwischen den fertigen Fasern der

Linse und ihren Bildungszellen, so liegt es ziemlich nahe, sich die Art und Weise des Zustandekommens so zu denken, dass durch Erschütterung der Linse während der Krämpfe der innige Zusammenhang zwischen der äussersten, also jüngsten Schichte Linsenfasern einerseits und dem Epithel und den sogen. Bildungszellen andererseits gestört wird, dadurch die Ernährungsverhältnisse geändert werden und in Folge dessen entweder eine mehr weniger dicke Schichte der concentrisch geordneten Linsenfasern sich trüben, oder die ganze Linse cataractös wird. Das weitere Wachsthum der Linse wird aber nicht sonderlich beeinträchtigt; neue Linsenfasern werden gebildet und legen sich als durchsichtige Schichte nach aussen vor den getrübten Partieen an. Wäre diess richtig, so könnte man sich aus dem Durchmesser der getrübten Zone einen Schluss auf die Entstehungszeit des Staares erlauben. — In unserm Falle hat, wie mir scheint, ein ganz anderes Moment, aber auch ein Trauma Veranlassung zur Bildung des Kernstaares gegeben. Durch die Anlagerung der Linse an die mit der Hornhaut verwachsene Iris nach Perforation der Hornhaut und Abfluss des Kammerwassers ist entweder die Verbindung des schon faserigen Theiles der Linse mit den noch bildungsfähigen Elementen und damit ihre Ernährung gestört, oder es ist diess geschehen, indem die Linsenkapsel geradezu im vordern Pol geborsten und nachträglich durch den jetzt auf ihr sitzenden Pyramidenstaar wieder verschlossen ist. Was aber immer geschehen ist, die Lebensthätigkeit der äquatorialen Bildungszellen hat nicht gelitten. Die Bildung neuer durchsichtiger Linsenzellen hat fortgedauert, wie etwas Aehnliches ja auch nach andern Verletzungen und operativen Eingriffen bei der Bildung der Cataracta secundaria geschieht, und ihr verdankt die periphere durchsichtige Partie der Linse ihre Entstehung. Damit würde übereinstimmen, dass die getrübte Partie der Linse in unserem Falle sehr gross, die periphere durchsichtige Zone also nur sehr schmal war; was dem muthmasslich vier Jahre langen Bestehen des Staares nicht widerspricht. Es erklärt sich ferner der einseitige Bestand des Kernstaares aus dem nur auf das eine Auge wirkenden Trauma; und wir haben hier also einen nicht in frühester Jugend und noch weniger intrauterin entstandenen stationären Kern- oder Schichtstaar. — Die Genese und die Bedeutung der Auflagerungen auf die vordere Kapsel beschäftigen uns hier nicht. B.

27. 28. Zwei seltene Staarformen.

Die partiellen Staarformen, welche man angeboren zu nennen pflegt, weil ihre Entwicklung in der Regel nicht beobachtet wird, lassen sich mit Rücksicht auf den bekannten histologischen Bau der Linse eintheilen: 1. in solche, bei denen die getrübten Theile der Linse dem Baue derselben entsprechen und also denselben erkennen

lassen, und 2. in solche, bei denen die Form der Trübung in gar keinem Zusammenhange mit der anatomischen Anordnung der Linsenelemente stehen. Von der ersteren Art habe ich soeben einen Fall besprochen. Die beiden folgenden gehören der zweiten Art an.

27. Partieller, stationärer Staar, Spindelstaar. — Nystagmus.

Im Winter 1865/66 kam ein junger Mann in's Ambulatorium, der in beiden Augen eine sehr eigenthümliche Staarform besass, von denen ich die schärfer ausgeprägte Linsentrübung des rechten Auges beschreiben will.

R. A. Die Cornea, die vordere Kammer, Iris und die vordere Fläche der Kapsel sind dem Anschein nach intact. Von der hintern Fläche derselben geht genau im Pole der Linse ein solider, bei seitlicher Beleuchtung bläulichweiss erscheinender, undurchsichtiger, solider Fortsatz aus, der, sich in der Richtung der Linsenachse haltend, allmälig breiter wird und in eine die innerste Partie des Kernes einschliessende, bläulichweisse, sehr zarte, florähnliche, stark durchscheinende Blase übergeht, welche nach rückwärts in der Richtung der Linsenachse wieder in einen soliden Stiel übergeht. Zunächst innerhalb der durchscheinenden Blase befindet sich durchsichtige Linsenmasse, das Centrum des Kerns ist jedoch wieder getrübt und erscheint bei seitlicher Beleuchtung weisslich. Die nebenstehende Figur gibt ein Schema der getrübten Partien der Linse. Die nicht schraffirten Theile der Linse waren vollkommen rein und klar, so dass das Ganze aussah, wie einer der jetzt so beliebten Glasfüsse, die zu Briefbeschwerern benützt werden. Ueber das Sehvermögen kann ich leider nichts Genaueres angeben, als dass er nicht gut sah. Im Augengrunde waren keine Veränderungen wahrzunehmen. — Ich halte die Linsentrübung beiderseits für angeboren oder aus frühester Jugend stammend. Dafür spricht die absolute Durchsichtigkeit der nicht getrübten Partien und der Nystagmus.

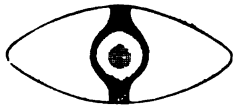

Man könnte mir einwenden, dass die beschriebene Form der Trübung sich immer noch auf den Bau der Linse zurückführen liesse. Die beiden nach vorne und hinten gerichteten Stiele der Trübung entsprächen der Zwischensubstanz der Vortices, die den Kern umgebende Blase einer Schichte Linsenfasern und die central gelegene Trübung dem innersten Kerne. Gegen diese Deutung, die ich nicht ganz zurückweisen kann, spricht die regelmässige drehrunde Gestalt der beiden Stiele und der allmälige Uebergang in die blasenartige Umhüllung des Kerns. Immerhin ist die Form sehr selten, denn ich sah sie nie, ausser diess eine Mal. B.

28. Katharina M., 24 J., Locomotivführersgattin aus Wien, sieht von Jugend an auf beiden Augen weniger gut, als andere Leute. Am linken Auge hatte sie wiederholt Augenentzündungen, die ohne Behandlung wieder wichen, und nach denen das Sehen immer wieder so gut wurde, wie vorher. Seit 7 Jahren nahm aber das Sehvermögen im rechten Auge ab, während es am linken Auge unverändert blieb. „Dass sie rechts etwas Weisses im Stern habe," wurde erst vor drei Jahren, als sie heirathete, bemerkt. — Nachdem

sie schon einige Male im Ambulatorium untersucht worden war, wurde sie am 29. Juli 1865 auf die Reserve-Abtheilung aufgenommen, mit einem Status, den Dr. Heitzmann in den Figuren 11 und 12 auf Taf. I. wiedergegeben hat, und den ich als Erläuterung zu diesen Figuren hier mittheile. Die Umgebung der Augen, die Form, Stellung, Beweglichkeit und Lage der Bulbi, die Hornhaut und die Grösse der vordern Kammer sind normal. Von dem Zustande der Linse des linken Auges gibt Fig. 12 ein Bild. Die Vorderfläche der Kapsel ist unverändert. Unmittelbar an ihre Hinterfläche legen sich aber mehrere, blaugraue bis bläulichweisse, undurchsichtige, nach hinten gegen die Linsensubstanz prominirende Massen an, deren Form, wie die Zeichnung zeigt, auf keine Weise von der Anordnung der histologischen Elemente der Linse abhängig gemacht werden kann. Zwischen diesen Massen ist die Linse vollkommen rein, klar und durchsichtig und erlaubt einen Einblick in die Tiefe des Auges, so dass man ein grosses, nach unten innen gerichtetes Staphyloma posticum in allen Details scharf wahrnehmen und den Refractionszustand als mässig hypermetropisch erkennen kann. Nach Einträuflung von Atropin lässt sich mittelst Gläser die H = $^1/_{10}$ und S = $^1/_2$ feststellen. Nebenbei sei gesagt, dass ich nie ein so stark ausgebildetes Staphyloma posticum mit einem so hohen Grade von Hypermetropie verbunden sah. — Im rechten Auge scheint ursprünglich ein ganz ähnlicher Befund vorhanden gewesen zu sein. Nur ist die Linsensubstanz, wie Fig. 11 zeigt, zwischen den oben beschriebenen undurchsichtigen Massen, die an der hinteren Fläche der Kapsel anliegen, gleichmässig punktförmig getrübt und das Sehvermögen daher auf Erkennen der Finger herabgesetzt. An diesem Auge wurde die Cataracte durch Discission operirt. Eine zweimalige Discission wurde so gut vertragen, dass ich die Kranke austreten liess, um sie ambulatorisch zu behandeln. Wenige Tage später stellte sich aber eine Iritis ein, die mit Pupillenverschluss endigte. Der Bulbus ist gut gespannt und die Lichtempfindung deutlich, so dass eine Iridektomie das Sehvermögen herzustellen verspricht.

Zur Deutung des mitgetheilten Befundes weiss ich nicht viel anzuführen. Ich habe schon darauf hingedeutet, dass die Form der Trübungen verbietet, sie mit der normalen Anordnung der histologischen Elemente der Linse in Zusammenhang zu bringen. Ihre Lage unmittelbar hinter der vorderen Kapsel, sowie ihre Farbe, würden dafür sprechen, dass sie als sogen. Kapselcatarakte aufzufassen wären. Wie aber so ausgebreitete Bindegewebsneubildungen von dem Epithel der vordern Kapsel ausgehen und mehr als eine halbe Linie tief in die Linsensubstanz eindringen können, ohne dieselbe mit Nothwendigkeit zu trüben, oder vielmehr ohne dass dieselbe schon im Voraus getrübt ist; durch welche Ursache diess Auswachsen des Epithels veranlasst, und zu welcher Zeit es geschehen sei, darüber fehlt mir aus der Literatur jeder Anhaltspunkt, aus eigener Erfahrung jedes Analogon und aus der pathologischen Anatomie der Linse jede Erklärung. — Heute, am 19. Juni 1866, befindet sich die linke Linse genau in demselben Zustande, wie vor etwa 2 Jahren, da sie sich zuerst im Ambulatorium vorstellte. B.

29. Membrana pupillaris perseverans o. u.

Fig. 7—10 Taf. I. geben die Abbildungen der beiden Augen eines 16jährigen Mädchens, Ida H., aus Grosslapoczna in Ungarn, das sich am 20. November 1864 Prof. Arlt in seiner Privatordination vorstellte. Prof. Arlt liess die Augen damals von Dr. Heitzmann zeichnen und überliess uns die Abbildungen jetzt zur Veröffentlichung in diesem Berichte. Durch ein Versehen wurde es versäumt, die nöthigen Erläuterungen sub III mitzutheilen, wesshalb sie hier folgen. — Fig. 7 und 8 stellen das linke Auge, Fig. 9 und 10 das rechte Auge dar; Fig. 7 und 9 bei enger, Fig. 8 und 10 bei Atropin-Mydriasis. Auf beiden Augen wird die Pupille auf Einwirkung des Atropins weit und bleibt rund. — Am rechten Auge ist, wie besonders Fig. 9 zeigt, die Hornhaut an vielen Stellen getrübt und von Gefässen durchsetzt. Auf der vordern Kapsel liegen Reste einer braunen Membran, mit einigen weissen, knopfförmigen Auflagerungen besetzt. In diese Reste inserirt sich ein, von unten innen aus der vordern Fläche der Iris kommender, brauner Faden, der sich bei Erweiterung der Pupille anspannt. Dass man in Fig. 10 die Hornhauttrübungen weniger stark sieht, als in Fig. 9, rührt daher, dass bei Anfertigung dieser das Auge für die Hornhaut, bei jener für die Pupillarebene eingestellt wurde. — Das Sehvermögen war den mechanischen Hindernissen entsprechend sehr herabgesetzt. Die Patientin las mit + 20 nur J. Nr. 7 in 6—7″.

Am linken Auge fehlt zunächst die Hornhauttrübung. Die Reste der Pupillarmembran ragen von unten innen und oben aussen aus der vordern Fläche der Iris über den freien Pupillarrand gegen den vordern Pol der Linse und heften sich daselbst in das einen unterbrochenen Ring bildende, braune, der Kapsel adhärirende, florähnliche, netzförmige, wie Pigment aussehende Häutchen. Auch hier finden sich zwei knopfförmige, weisse Exsudatklümpchen auf der Linsenkapsel. Die beiden braunen Bändchen, die sich in das florähnliche Häutchen einsenken, bestehen da, wo sie aus der Iris austreten, wie aus feinen Fädchen, und spannen sich bei Erweiterung der Pupille an, während sie bei enger Pupille gerunzelt und nach vorne schlingenartig aufgebogen sind. — Das Sehvermögen dieses Auges ist viel besser, als am rechten Auge. Es wird J. Nr. 1 in 6½″ ohne Glas gelesen. B.

VIII. Corpus vitreum.

30. Massenhafte Glaskörperblutung nach eminenter Verkältung und Durchnässung. — Heilung.

Am 29. December 1862 wurde der 27jährige Hausknecht Franz R. in einem der vollständigen Blindheit nahen Zustande in's Ambulatorium gebracht. Am rechten Auge ist er als Soldat vor 5 Jahren in Folge einer Entzündung, welche beide Augen befallen hatte, vollständig erblindet; heute Morgens beim Erwachen bemerkte er zu seinem grössten Schrecken, dass er auch mit dem linken Auge fast nichts sehe. Das Auge bot bei äusserlicher Besichtigung ausser zwei alten verwaschenen, stark durchscheinenden Hornhautflecken, von denen der eine central gelagert, durchaus nichts Abnormes dar. Die ophthalmoskopische Untersuchung ergab eine so intensive Trübung des Glaskörpers, dass man, selbst nach künstlicher Erweiterung der Pupille, vom Augengrunde nur einen schwachen graurothen Reflex bekam; die Sehnervenscheibe war nicht einmal andeutungsweise zu sehen. Bei der geringsten

Bewegung des Auges stiegen schwarze, klumpige und membranartige Massen vom Boden des Glaskörpers auf, veränderten in der verschiedensten Weise ihre Form und senkten sich wieder allmälig. Der Kranke vermochte Finger nur in 5″ Entfernung zu zählen, sah aber den Schein eines brennenden Wachsstockes angeblich gleich gut in allen Richtungen des Gesichtsfeldes. Schmerzen waren durchaus keine vorhanden, aber die ophthalmoskopische Beleuchtung dem Kranken lästig. Am 27. Dec. brach in dem Hause, wo der Kranke bedienstet war, ein Kellerfeuer aus, er war beim Löschen beschäftigt, holte Wasser herbei, arbeitete an der Spritze und wurde dabei sehr stark durchnässt. Nachdem das Feuer gelöscht war, musste er bis um 5 Uhr Morgens an der Brandstätte Wache halten. Gestern hatte er noch durchaus nichts Auffallendes an dem Auge bemerkt, Abends trank er nur eine geringe Quantität Bier und schlief hierauf die ganze Nacht ruhig. Acht Stück Egel an die Schläfe, Umschläge von eiskalter verdünnter Arnicatinctur an die geschlossenen Lider. Bettruhe. — 1. Jänner. Ophthalmoskopisch mehr Licht vom Augengrunde zu bekommen. Finger in 4′. — 6. Jänner. Locale Blutentziehung, Arnicaumschläge fortgesetzt. Saidschützer Bitterwasser. — 13. Jänner. Der Glaskörper bedeutend reiner. Nr. 15 J. wird gelesen. Die Umschläge werden ausgesetzt, eine Salbe von 6 Gr. Kali hydrojod. auf 1 Drachme Fett täglich 2 Mal an die Stirne eingerieben. Unter dem fortgesetzten Gebrauche der letzteren und des Bitterwassers und bei strengem augendiätetischen Verhalten erfolgte die Resorption des ergossenen Blutes ziemlich rasch. — Am 20. Februar war der Glaskörper bereits bis auf einzelne flockige und fadenförmige Opacitäten aufgehellt, die ophthalmoskopische Untersuchung des Augenhintergrundes ziemlich leicht ausführbar. In einiger Entfernung vom äussern Rande der Sehnervenscheibe war eine unregelmässige Pigmentanhäufung, sonst nichts Abnormes zu sehen. Bei der Entlassung am 28. März las der Kranke Nr. 2 J. etwas mühsam. Der Glaskörper war rein, nur beim starken Blick nach unten sah man mit dem Augenspiegel einige schwarze Fäden und feine Stränge in demselben ausgespannt. — Als der Kranke am 20. Jänner 1864 wegen recidivirender chronischer Bindehautblennorrhoe wieder zur Behandlung kam, las er Nr. 1 J. Seit seiner Entlassung blieb er im ungeschmälerten Gebrauch seines Auges; die faden- und strangförmigen Opacitäten im untern Abschnitte des Glaskörpers waren jedoch nicht geschwunden.

R.

31. Haemorrhagia in corpus vitreum.

J. B., 48 J. alt, Baumeister, hat das rechte Auge 1830 durch eine Kalkverbrennung, welche eine 11 Wochen andauernde Entzündung nach sich zog, verloren. Die Sehschärfe des linken Auges war stets eine vortreffliche gewesen. Nach einem vor 2 Jahren überstandenen Typhus stellten sich die Erscheinungen der Presbyopie ein, und seit dieser Zeit bediente er sich bei seinen Arbeiten eines Convexglases. Acht Wochen vor der Aufnahme auf die Klinik, welche am 27. Juni 1863 erfolgte, fiel, als er auf einen Kastenhinauflangen wollte, um eine Bürste herabzuholen, eine grosse Gabel, mit dem Hefte voraus, vom Kasten herunter und traf das linke Auge. Im Momente des Stosses empfand er lebhaften Schmerz und Lichtblitze. 10 Minuten später trat Umneblung des Gesichtsfeldes ein. Nach vier Tagen stellte er sich im Ambulatorium vor. Man fand den Bulbus äusserlich unverletzt, bei der ophthalmoskopischen Untersuchung eine so intensive Trübung des Glaskörpers, dass

über den Zustand der inneren Membranen nichts Bestimmtes ausgesagt werden konnte, Schmerzen und Photopsien nicht vorhanden. Ordination: Ruhe, eine örtliche Blutentziehung, Fomentationen von Tct. Arnicae mont. Dr. j, Spirit. ror. marin. Unz. j mit Wasser vermischt. Im weiteren Verlaufe liess die Umneblung nach, bald darauf erschien sie ohne bekannte Veranlassung wieder. Einige Tage später war die Sehstörung geringer, um bald sich neuerdings einzustellen. Diese Reihenfolge der Erscheinungen wiederholte sich bis zu seinem Eintritte in die Anstalt. Anfangs waren Schmerzen im Hinterkopfe da, welche vier Wochen nach der Verletzung vollständig schwanden. Nur beim Niederbücken empfand der Kranke Schmerz und Schwindel. Im weiteren Verlaufe bekam er Jodkalisalbe an die Stirn. Als sich die Trübungen des Sehvermögens mit stets erneuter Heftigkeit wiederholten, ersuchte der Kranke um die Aufnahme in die Anstalt. Wir notirten den folgenden Befund: Der Kranke mittelgross, mässig genährt, Allgemeinbefinden normal. Das rechte Auge auf einen kleinen Stumpf zusammengeschrumpft. Links leichte netzförmige Injection der Bindehaut in ihrer ganzen Ausdehnung, keine Schleimsecretion. Der Bulbus in Bezug auf Form, Grösse, Beweglichkeit und Spannung normal, bei Berührung nicht schmerzhaft. Ciliarinjection nicht vorhanden, Sclera gelblich, Cornea normal, vordere Kammer mässig tief, Iris in Bezug auf Farbe und Textur normal, die Pupille circa 2 Linien im Durchmesser haltend, schwarz, rund, reagirt auf Lichtreiz äusserst träg. (Atropineinträuflung ein paar Tage früher.) Linse normal. Der Glaskörper intensiv getrübt, in der untern Hälfte stärker. Klumpen nicht wahrnehmbar, auch bekommt man bei schiefer Beleuchtung keinen blutrothen Reflex aus der Tiefe. Der Zustand des Sehnerven, der Netzhaut und Chorioidea wegen der intensiven Glaskörpertrübung nicht erkennbar. Zählt Finger sehr unsicher und mühsam in 10 Zoll Entfernung. Die Prüfung des Gesichtsfeldes ergibt keinen Defect, doch ist das indirecte Sehen in der äussern Hälfte in sofern weniger behelligt, als der Kranke angibt, dort die Finger deutlicher wahrzunehmen. — Therapie. Ruhe, blaue Muschelbrille. Innerlich Saidschützer Bitterwasser, täglich 1 Seitel. Ungeachtet dieser Behandlung nahm die Sehstörung überhand. Unter dem 3. Juli finde ich notirt, dass der Kranke die vorgehaltenen Finger gar nicht erkennt, sondern nur mehr quantitative Lichtempfindung hat. — 4. Juli. Spontane Abnahme der Trübung. Finger auf 15 Zoll. Ophthalmoskopisch stets derselbe Befund. — 5. Juli. Aufhellung dauert fort. Zählt Finger in 4 Fuss. Man findet mit dem Augenspiegel dunkle Klumpen im Glaskörper, die bei Bewegungen des Auges aufgerüttelt werden, sich aber alsbald wieder senken. Oben ist die Vitrina etwas heller, doch ist der Augengrund noch immer nicht wahrnehmbar. — 6. Juli. Ohne bekannte Veranlassung ist die Verdunkelung des Sehvermögens wieder viel intensiver. — In den folgenden Tagen sank das Sehvermögen immer mehr, um am 9. Juli plötzlich sich wieder zu heben, so dass der Kranke Finger auf 3 Fuss zu zählen vermochte. Aber schon am nächsten Tage sank das Sehvermögen neuerdings. Bemerkenswerth ist, dass die Verdunklung des Gesichtsfeldes immer in den Nachmittagsstunden an Intensität zunahm. Der Kranke bekam nun interne und externe Arnica. — Als der Zustand stets in gleicher Höhe blieb, verlor der Kranke die Geduld und verlangte entlassen zu werden, was am 22. Juli 1863 geschah. Man verzeichnete den folgenden Befund: Spannung des Bulbus normal, keine entzündlichen Veränderungen äusserlich wahrnehmbar. Pupille

1½‴ im Durchmesser haltend, reagirt träge. Im ophthalmoskopischen Befunde gegen früher keine Veränderung. Intensive diffuse Glaskörpertrübung mit einigen grösseren Klumpen. Die Netz- und Aderhaut, wie früher, der Untersuchung nicht zugänglich. Zählt Finger in 8″ mühsam, besser mit der innern Netzhauthälfte. Kein Gesichtsfeld defect. Kein Schmerz, keine subjectiven Lichterscheinungen. Die Sehstörung wird als eine dunkelbraune, die Objecte gleichmässig einhüllende Wolke bezeichnet. Der Kranke wurde von Prof. Arlt ambulatorisch weiter behandelt. Bis September innerlich und äusserlich Arnica. Im September wurde durch einige Zeit ein Compressivverband getragen. Dadurch wurde eine temporäre Besserung erzielt, aber bald recidivirte der Zustand. Bis Jänner 1864 bekam der Kranke wieder innerlich und äusserlich Arnica. Dann wurde Arnica bloss äusserlich applicirt und das Auge täglich 4—5mal mit frischem Wasser gewaschen. Ende April 1864 trat allmälig Besserung des Sehvermögens ein, so dass der Kranke allein herumzugehen vermochte. Im Juni 1864 konnte er mit Convexgläsern wieder lesen und schreiben. Seit dem Juli 1864 ist der Zustand angeblich gleich geblieben. Am 25. März 1866 (also 3 Jahre nach Beginn des Leidens) wurde der Kranke von Prof. Arlt wieder untersucht und der folgende Befund verzeichnet: „Der Kranke trägt Convex 10, liest damit in 12″ Distanz Nr. 3 J., häsitirend auch Nr. 2 und ist im Stande, Baupläne zu zeichnen. Ich konnte weder Einschränkung, noch Unterbrechung des Gesichtsfeldes auffinden. Bei der Untersuchung mit dem Spiegel — künstliche Pupillenerweiterung wurde nicht gestattet, konnte ich keine bestimmte Trübung eines der brechenden Medien auffinden, auch keine Flocken oder Membranen im Glaskörper; doch konnte ich auch den Augengrund nicht mit der erforderlichen Klarheit sehen, ich konnte wohl noch Arterien und Venen und die Contouren der Pupille sehen, doch nicht scharf, nicht deutlich. Auch konnte ich keinen Riss, Pigmentmangel oder Pigmentanhäufung in der Ader- oder Netzhaut auffinden.“

T.

32. Cataracta secundaria oculi dextri. — Extractio linearis. — Scintillatio oculi.

Ich theile diesen Fall mit als einen Beitrag zur Entstehung der Scintillatio oculi oder Synchysis étincelant. Die Fälle, die bisher beobachtet wurden, theilen sich in solche, bei denen die Linse vorhanden war, und in solche, bei denen sie fehlte. Die Pathogenie der ersten Reihe ist in vollständiges Dunkel gehüllt. Für die zweite Reihe gibt die nachfolgende Krankengeschichte, so viel ich finde, den ersten während seiner Entwicklung beobachteten Fall.

Als W. Pr., 19 J. alt, Schuhmachergeselle aus Mähren, im Jahre 1862 in einem Flüsschen seiner Heimat auf dem Rücken schwamm, warf ein Bursche mit einem Stein nach ihm und traf sein rechtes Auge. Dasselbe schwoll an und Patient wurde 5 Wochen lang ärztlich behandelt. Als er aus der Behandlung austrat, sah er wieder etwas besser, allmälig nahm aber das Sehvermögen ab, so dass er schon vor zwei Jahren auch grössere Gegenstände nicht mehr erkennen konnte.

Bei der Aufnahme finde ich die Form und Spannung des Bulbus normal, die vordere Kammer gross, die Iris liegt in einer Ebene, ist nicht verfärbt,

die Pupille rund, reagirt auf Licht und Schatten, keine Synechien, hinter der Pupille eine grauweisse, die Iris nicht berührende Masse. — Patient erkennt die Finger nicht. — Auch nachdem die Pupille durch Atropin erweitert ist, verdeckt die geschrumpfte Linse die ganze Pupille, nur nach unten aussen ist eine kleine Lücke. Durch diese sieht er die Finger bei entsprechender Haltung bis auf zwei Klafter. Gewöhnlichen Druck liest er nicht. — Die geschrumpfte Linse hat in der Mitte die kreideweisse Farbe eines Kapselstaares, erscheint mehr peripher durchscheinend; aber auch im äquatorialen Durchmesser ist die Linse geschrumpft, denn man erkennt bei seitlicher Beleuchtung deutlich die Falten der gezerrten Zonula Zinnci. — Das linke Auge ist emmetropisch, mit S = 1.

Am 11. August lineare Extraction. Der Einstich mit dem Lanzenmesser wurde gegenüber der oben angegebenen Lücke gemacht und dann mit dem spitzen Häkchen durch diese Lücke hinter die Cataracta gegangen und dieselbe gefasst. Der grösste bisher sichtbare Theil der membranösen Katarakt wurde ohne Anstand extrahirt, in der geschrumpften und verdickten Kapsel befand sich aber noch etwas Linsenmasse von breiiger Consistenz, und diese wurde beim Durchgang durch die etwas enge Corneawunde herausgestreift und sank in die Pupille zurück. Von der Entfernung dieser Staarreste wurde Umgang genommen, da sich Glaskörper in die Wunde drängte, und zu erwarten stand, dass sie resorbirt werden würden. Vor Anlegung des Verbandes wurde etwas in der Wunde liegende Iris abgeschnitten. Die Heilung der Hornhautwunde erfolgte fast ohne Reaction, die Resorption der Staarreste ziemlich rasch und gleichmässig. Doch hob sich das Sehvermögen nicht entsprechend den für das unbewaffnete Auge erkennbaren Sehhindernissen. — Am 25. August lagen nur noch ganz kleine kaum sichtbare Linsenreste unten in der vordern Kammer. Während der Kranke mit dem Gesicht gegen das Fenster gewendet ist, sieht man bei Bewegungen des Auges glänzende, feurige Funken hinter der Pupille auftauchen und sich langsam senken. Mit dem Augenspiegel hat man dasselbe Schauspiel. Ausser den glänzenden, eckigen Körperchen schwimmen aber im Glaskörper noch andere dunkle, schwarze, gestrickte und tropfenartige Massen, die sich bei Bewegungen des Auges mit bewegen, bei Ruhe derselben langsam zu Boden senken. Die Papille ist nicht sichtbar. Finger werden nur auf 6″ erkannt.

Durch diese Beobachtung veranlasst, wurde nun der am 10. d. M. extrahirte, bis dahin in Müller'scher Flüssigkeit aufbewahrte, membranöse Theil der Linse untersucht. Derselbe erwies sich als ziemlich die ganze Kapsel, die an der vordern Hälfte die gewöhnliche Verdickung durch an ihre innere Fläche angelagerte, spindelförmig ausgewachsene Epithelzellen darbot. Die hintere Kapsel unverändert. In der Höhle des Balgstaares im Detritus zerfallene Linsenmasse, in welcher sich Cholestearinplättchen befanden. Die Natur der glänzenden Körperchen im Glaskörper war somit nachgewiesen. Die dunkeln Massen konnten ihrem ganzen Aussehen nach füglich nicht anders, denn als Blut gedeutet werden. Nur war der Ursprung desselben nicht ganz klar. Stammt es aus der Schnittfläche der Iris oder aus Netzhautgefässen, die bei dem plötzlich stark herabgesetzten intraoculären Druck gerissen waren? Gegen das erste spricht, dass bei der Iridektomie keine Blutung bemerkt wurde, die doch vorzugsweise in die vordere Kammer sich hätte ergiessen müssen. Das zweite wäre zur Gewissheit geworden, wenn sich bei

Aufhellung des Glaskörpers die Stelle der Netzhaut hätte auffinden lassen, wo es ausgetreten war. Diess gelang jedoch nicht, obgleich schon am 5. Sept. die Papille gut zu sehen war, und das Sehvermögen sich so weit gehoben hatte, dass Patient mit + 3½ Sn. C. erkennen und mit + 2 J. Nr. 5 (böhmisch) lesen konnte. — Der Kranke blieb bis zum 27. Sept. in Beobachtung. Bei der Entlassung waren die Staarreste in der vordern Kammer vollständig geschwunden. Im Glaskörper noch einige schwarze Flocken, gegen früher jedoch nur sehr wenig. Dagegen waren die Cholestearinplättchen sehr zahlreich und schienen kleiner geworden zu sein. B.

33. Neubildung im Glaskörper. (Hierzu Taf. II und III).

Ich theile den folgenden Fall seiner ausserordentlichen Seltenheit wegen ausführlich mit, und habe mir von Herrn Professor Arlt die Erlaubniss erwirkt, ihn durch zwei Tafeln in Farbendruck zu illustriren. Dieselben liefern, soweit mir bekannt ist, die ersten ophthalmoskopischen Abbildungen neugebildeter Gefässe im Glaskörper. Trotz des vielen Räthselhaften und Unaufgeklärten, das der Fall enthält, werde ich am Schluss versuchen, ihn durch Herbeiziehung verwandter Beobachtungen dem Verständnisse näher zu bringen.

Am 11. Oct. 1864 wurde Raimund R., aus Wegsteidl in Schlesien, Bäckerlehrjunge, auf das Reservezimmer aufgenommen. Derselbe gab an, dass er von jeher mit dem linken Auge weniger gut, als mit dem rechten gesehen und im Frühlinge desselben Jahres schon einmal eine schmerzhafte Entzündung am l. A. gehabt habe, die etwa 8 Tage dauerte, und in Folge welcher sein Sehvermögen noch mehr herabgesetzt wurde. — Am Tage der Aufnahme ergab die Untersuchung folgenden Status: Das r. A. ist emmetropisch mit normaler Sehschärfe. Am l. A. ist Schwellung der Lider, Lidkrampf, Thränenfluss und Lichtscheu vorhanden. Die Conjunctiva palp. et bulbi ist geröthet, mässig geschwellt; um die Cornea starke Ciliarinjection; die Oberfläche der Cornea glatt und glänzend, ihre hintere Fläche bis zur horizontalen Mittellinie wie bestaubt; das Kammerwasser in der unteren Hälfte trübe; die Pupille eng; die Iris verfärbt, gelockert, reagirt träge auf Licht. Zählt die Finger auf circa 1 Fuss. — Auf Atropineinträuflung erweitert sich die Pupille gleichmässig nach allen Richtungen, erreicht aber nur etwa einen Durchmesser von zwei Linien. — Am 12. Oct. ist die Pupille mittelweit; die Cornea durchsichtiger, der staubförmige Beschlag nicht mehr gleichmässig, sondern wie aus netzförmig verstrickten Fäden bestehend. — 13. Oct. Pupille sehr weit; Beschlag an der hinteren Wand der Cornea fast verschwunden; Auge roth; starke Schmerzen. Wegen dieser Schmerzen wiederholt Blutegel und Opiumsalbe an die Stirn und Schläfe. Mit dem Spiegel untersucht wurde nicht, da die Weite der Pupille bloss auf Wirkung des Atropins geschoben wurde. Patient brachte die ganze Zeit im Bette zu. — Am 20. hatten die Schmerzen nachgelassen; der Patient konnte das Auge frei öffnen und eine genauere Untersuchung war möglich. Der Bulbus sehr hart; die Cornea an der Oberfläche glatt, glänzend; der Beschlag an der hinteren Fläche verschwunden, dafür etwas, durch beigemengtes Blut roth gefärbtes, Hypopyum. Nach oben und oben aussen von der Cornea zeigen sich zwei linsengrosse, flach prominirende, neben einander liegende und durch einen schmalen Streifen normaler Sclera getrennte, bläulich durchscheinende Stellen. Der Bulbus

daselbst abnorm empfindlich. Mit dem Augenspiegel erhält man nur weisses, glänzendes, von keiner Seite her rothes Licht. Die reflectirende Fläche scheint sehr nahe hinter, wenn nicht unmittelbar an der hinteren Linsenfläche zu liegen. Pat. zählt die Finger nicht mehr, erkennt aber die Richtung der Bewegungen der Hand, besonders wenn diese nach aussen gehalten wird. Calomel 1 Gr. Zwei Dosen d. d. Atropin. — Die Schmerzen traten am 24. Oct. von Neuem auf und wurden durch Blutentziehungen und Opiate bekämpft. Der Bulbus noch immer gleich hart; die blauen Wülste in der Sclera erstrecken sich von aussen bis nach innen oben, nehmen also schon den dritten Theil des Cornealumfanges ein; Pupille ad maximum weit. Mit dem Spiegel bekommt man von innen oben weisses Licht aus dem Augengrunde; von unten und aussen ist es mit Roth gemischt. — 1. Nov. Derselbe schmerzhafte Anfall hatte sich gestern wiederholt. Heute haben die Schmerzen aufgehört. Pat. kann das Auge öffnen; die Injection der Conjunctiva bulbi ist mässig; an der hinteren Fläche der Cornea einige Exsudatpunkte; kein Hypopyum; vordere Kammer eng; Pupille weit und rund; die blauen Wülste um die Cornea bilden jetzt eine geschlossene Zone um die Cornea, doch lassen sich in ihr nach oben und oben innen drei, durch seichte Einbuchtungen getrennte, buckelförmige, stärkere Ectasien unterscheiden. Spiegelbefund nicht verändert; Lichtempfindung vorhanden. — Die Schmerzen hörten von nun an ganz auf und die Röthung der Conjunctiva bulbi verschwand, doch blieben die Arteriae ciliares anticae stärker gefüllt und geschlängelt. Es wurde wiederholt mit dem Spiegel untersucht, ohne dass es gelang, andere Veränderungen wahrzunehmen, als dass sich hinter der Linse und vor der das glänzend weisse Licht reflectirenden Fläche feine, unbewegliche, dendritische Figuren bildeten, über deren Natur nichts weiter anzugeben ist. In welcher Richtung man untersuchte, überall traf man auf eine gleichmässige, glänzend weisse Masse, ohne irgend welche unterscheidbare Einzelnheiten. Nur nach innen unten ist dem weissen Lichte etwas Roth beigemischt.

22. Nov. Nachdem vielleicht seit 7 oder 8 Tagen nicht untersucht war, erscheint heute der Befund im Auge wesentlich verändert. Man erhält jetzt überall in der Peripherie rothes Licht aus dem Augengrunde zurück. Nur in der Mitte ist der Augengrund von einer weit nach vorne ragenden, im Allgemeinen von runden Contouren begrenzten, weissen, das Licht mit einem gewissen bläulichen Glanze zurückwerfenden Masse ausgefüllt. Die Masse macht den Eindruck eines krugförmigen Körpers oder einer Vase, die mit seiner breiten, abgerundeten Basis ungefähr in der Gegend des Sehnerven aufsitzt, nach vorne eine dem Halse der Vase entsprechende Einschnürung besitzt und sich noch weiter nach vorne wieder trichterförmig ausbreitet. Die Masse sieht an verschiedenen Stellen wie aufgefasert aus, und man glaubt an einzelnen Stellen tief in die Masse hineinsehen zu können. Bei Bewegungen des Auges bewegte sich weder die ganze Masse, noch flottiren Theile in der Peripherie derselben. — Trotz aller Bemühungen war es nicht möglich, in jenem Theile des Augengrundes, welcher rothes Licht reflectirte, und wo man also annehmen durfte, dass die Netzhaut oder wenigstens die Chorioidea nicht durch undurchsichtige Massen verdeckt seien, Gefässe wahrzunehmen. Doch gelang es ebensowenig flottirende Trübungen im Glaskörper aufzufinden.

6. Dec. Heute bedeutende Veränderungen im Spiegelbilde. Die runde, vasenförmige Masse ist in allen Richtungen kleiner geworden. Der nach vorn

gelegene kelchartige Fortsatz fasert sich auf, reflectirt das Licht weniger regelmässig und erscheint daher auf der glänzend weissen Unterlage mattgrau. Der Contour des Körpers der Vase, um bei dem Vergleich zu bleiben, ist nicht mehr kreisrund, sondern (immer auf das umgekehrte Bild bezogen) nach oben aussen und unten eingekerbt. An seiner Peripherie hat die Auffaserung zugenommen, und erscheinen die Stellen, an denen man tiefer in die Masse eindringt, matt und grau. In dem horizontalen Meridiane nach aussen präsentirt sich in dem Contour eine kleine knopfförmige Figur von bläulicher Farbe. Der Glaskörper scheint sich aufgehellt zu haben. Es gelingt wenigstens heute, ausser der beschriebenen weissen, in den Glaskörper hineinragenden Masse noch eine Menge anderer Details wahrzunehmen. Nach oben innen von der glänzenden Masse, tiefer als sie im Auge gelegen und an dieselbe sich anschliessend, wird eine aus ähnlicher weisser Masse gebildete Schichte sichtbar. Aehnliche derartige weisse Flecken finden sich zerstreut im Augengrunde. Nach unten innen, unten und unten aussen setzen sich theils an diese Flecken, theils an die Hauptmasse radiär verlaufende, glänzend weisse Streifen an, zwischen denen nach unten innen Pigmentablagerungen zu sehen sind, und über denen nach unten und unten aussen ziemlich scharf begrenzte Ecchymosen liegen. Doch sind auch noch an anderen Stellen Ecchymosen zu entdecken. Am klarsten scheint der Glaskörper nach oben innen zu sein, wo der Augengrund das marmorirte Aussehen hat wie bei gewissen Chorioidealveränderungen, bei denen die Gefässmaschen der Chorioidea dunkel, die Gefässe selber hell durchscheinen. Gefässe sind mit Sicherheit nirgends zu entdecken. — In diesem Stadium ist das ophthalmoskopische Bild von Dr. C. Heitzmann aufgenommen, der Kosten wegen jedoch hier nicht reproducirt.

16. Dec. Mit Sicherheit wurden heute zuerst Gefässe gesehen. Die Hauptmasse im Glaskörper hat sich wieder verkleinert und zwar concentrisch. Dadurch ist der oben beschriebene, tiefer als die Hauptmasse gelegene, weisse Fleck mehr zum Vorschein gekommen. Ueber diesen Fleck verlaufen von oben nach unten drei ziemlich parallele rothe Streifen, die durch ihre scharfen Contouren sich deutlich als Gefässe manifestiren. An dem am meisten nach aussen gelegenen lässt sich deutlich eine Theilung wahrnehmen. Diese Gefässe machen die Unebenheiten des weissen Flecken mit und verschwinden hinter der vasenförmigen Hauptmasse. Andere wichtige Veränderungen haben nach unten aussen stattgefunden. Die rothe, streifige Masse, die auf den weissen, von der Hauptmasse ausgehenden Falten oben schon beschrieben wurde, lässt sich jetzt unzweifelhaft als ein im Glaskörper liegendes Extravasat nachweisen. Es setzt sich jetzt nach aussen in einen blutrothen Halbkreis von grossem Durchmesser fort, unter welchem wieder weisse, faltige Massen zur Hauptmasse ziehen. Dieses halbkreisförmige Extravasat theilt sich nach oben aussen in zwei Schenkel und löst sich etwa in der horizontalen Meridianebene des Auges, immer blässer und feiner werdend, im Glaskörper auf. Heute zuerst alle Lichtempfindung verloren.

Die bis jetzt gegebenen Beschreibungen sind nach dem Eindrucke entworfen, welchen die Untersuchung mittelst des binoculären Spiegels bei dem Lichte einer Oellampe gewährte. Die grosse Schwierigkeit, welche es verursachte, sich mit dem monoculären Spiegel eine Vorstellung von der Lage und der Form der centralen weissen Masse zu

verschaffen, war wie mit einem Schlage verschwunden, wenn man sich des binoculären Spiegels bediente. Ich hatte die eclatante Genugthuung, dass mir Dr. C. Heitzmann, mit dem ich mich lange Zeit über die angedeuteten Punkte nicht einigen konnte, augenblicklich Alles zugab, sobald er mit dem binoculären Spiegel untersuchte. Wenn aber damit auch die eine Schwierigkeit überwunden war, so schien eine andere unbesiegbar, so lange das Auge noch quantitative Lichtempfindung hatte. Sobald diese sich erloschen zeigte, gab es kein anderes Hinderniss, die Trübung des Glaskörpers durch Anwendung des directen Sonnenlichtes zu überwinden, als der Zustand des Himmels.

Am 25. Dec. schien seit mehr als 3 Wochen die Sonne zum ersten Mal. Bis dahin hatte ich mit der gewöhnlichen Beleuchtung ausser der fortschreitenden Abnahme an Volum keine besondere Veränderung an der centralen, weissen Masse wahrgenommen. Die jetzt angewendete starke Beleuchtung ergab höchst unerwartete Resultate.

Zunächst liess sich gleich bestätigen, dass die nach oben von der centralen Masse gelegenen rothen Streifen in der That Gefässe, sowie die nach unten und unten aussen gelegenen rothen Flecken Extravasate seien. Durch diese letzteren hindurch liessen sich Details wahrnehmen, die, allerdings einige Wochen später, Ende Jänner, von Dr. Heitzmann abgebildet und auf Taf. II wiedergegeben sind. Statt in meiner Mittheilung den einzelnen Stadien der oft sehr mühevollen Untersuchung zu folgen, will ich das ophthalmoskopische Bild beschreiben, wie es sich Ende Jänner bei Untersuchung mit dem binoculären Spiegel im Sonnenlichte darstellte.

27. Jänner 1865. Die äusseren Theile des Auges hatten sich in dieser Zeit nicht viel verändert, nur hat sich das ringförmige Staphyloma noch weiter ausgebildet; nach unten innen sind hinter dem ersten Ringe schon drei etwa erbsengrosse Ectasien eines zweiten Ringes zu sehen. Die Cornea ist bis auf zwei oder drei kleine schwarze Punkte an der hinteren Fläche rein. Die Spitze der centralen, weissen Masse ist ohne Correctionsglas im aufrechten Bilde scharf zu sehen, desgleichen nach innen und etwas nach oben einzelne weit nach vorn in den Glaskörperraum prominirende Gefässe, die in einem steilen Bogen nach vorne laufen und daselbst umbiegen. Auch mit Correctionsgläsern gelingt es nicht ein scharfes Bild vom Augengrunde zu erhalten. — Der Befund, wie er sich bei der Untersuchung mit dem binoculären Spiegel im umgekehrten Bilde darbietet, ist von Dr. Heitzmann auf Taf. II. dargestellt. Sieht der Kranke etwas nach einwärts, so erscheint das ganze Gesichtsfeld von einer stark prominenten, weissen Masse eingenommen, die nach innen und unten scharf gegen den rothen Augengrund abgesetzt erscheint, während der obere und der innere Rand von zahlreichen Gefässschlingen überwuchert ist. Die weisse, central in den Glaskörper prominirende Masse hat an Umfang und Prominenz abgenommen. Während sie Anfangs im November krug- oder vasenförmig gestaltet war, bildet sie jetzt einen ballonartigen Körper mit einer Vertiefung in der Mitte der vorderen Fläche. Während die früher beschriebenen Ecchymosen im Glaskörper verschwunden, also resorbirt sind, erkennt man nach oben innen jene schon

beschriebene weisse Schichte wieder, welche sich am Grunde des Auges hinter der centralen Geschwulst hervorschiebt. Auf derselben sieht man jetzt ziemlich parallel neben einander eine Anzahl Gefässe mit sparsamer Verästlung verlaufen, die sämmtlich nicht in den rothen Augengrund zu verfolgen sind und hinter der centralen, weissen Masse verschwinden. Nach oben aussen auf der ganzen äusseren und unteren Seite bietet sich dagegen jetzt dem Auge ein dichtgewebtes Netzwerk zierlicher, feiner Gefässe dar, welches zwischen der centralen Geschwulst und dem Fundus oculi herausgewuchert ist. Von dem Tage an, an welchem zuerst mit Sonnenlicht untersucht wurde, konnte man die rasche Entwicklung dieses Gefässconvolutes täglich beobachten. Die Abbildung auf Taf. II. gibt sicherlich eine richtigere Vorstellung von ihr, als jede Beschreibung mit Worten. Nur so viel sei hinzugefügt, dass dieses Gefässconvolut in eine graue durchscheinende Masse eingebettet erschien, welche die Durchsicht auf tiefere Schichten verhinderte. — Aber auch im Uebrigen wird die Vorstellung des Ganzen jetzt viel klarer. Nach aussen von dem die centrale Masse fast nach allen Seiten umgebenden, mit neugebildeten Gefässen besetzten Kranze ist überall der Augengrund zu sehen. Nach innen sieht man, wie schon früher nach oben innen, die Gefässmaschen der Chorioidea und darüber einige weisse, parallelrandige Streifen verlaufen, die, wie später klar werden wird, obliterirte Netzhautgefässe sind. Nach oben und unten aussen sind mit Sicherheit blutführende, nach oben aussen noch zwei blutleere Netzhautgefässe zu erkennen. Nach unten innen erkennt man die schon oben beschriebenen Pigmentanhäufungen wieder. Die isolirten weissen Flecke im Augengrunde sind zum grossen Theile gänzlich verschwunden, sowohl die oben beschriebenen streifigen, faltenartigen Gebilde, wie auch die meisten Ecchymosen.

Kurze Zeit, nachdem die Figur auf Taf. II. fertig geworden war, wurde ch durch eine längere Krankheit verhindert, die weitere Entwicklung des Falles genau zu verfolgen. Ende April liess ich mir den Patienten in meine Wohnung kommen und untersuchte ihn wenigstens so weit, dass ich die wichtigsten Veränderungen auffassen konnte. Dr. Heitzmann hatte dann die Güte, ohne Benützung der beiden früheren Abbildungen eine dritte zu entwerfen, die auf Taf. III. vorliegt und Anfangs Mai abgeschlossen wurde. Die Veränderungen sind sehr erheblich.

Auch jetzt ist die Abnahme der centralen weissen Geschwulst und die Zunahme der Durchsichtigkeit des Glaskörpers fortgeschritten. Die weisse Masse hat sich aber zugleich in noch höherem Grade als bisher aufgefasert, so dass sie sowohl ihre ballonartige Form, als auch ihre regelmässigen continuirlichen Contouren verloren hat. Vielmehr erscheint sie jetzt als eine ziemlich flache, nur mässig in den Glaskörper prominirende, unebene, lappige Geschwulst in der Gegend des Sehnerven, welche in der Mitte eine bedeutende Depression besitzt und an den Rändern sich blüthenkronenartig vorwölbt. Aus dieser Geschwulst treten in verschiedenen Richtungen, am Rande und zwischen ihren Lappen, feine Gefässbüschel aus, von denen die nach unten und unten aussen gelegenen die reichsten sind und daselbst mit den Aesten einer deutlich sichtbaren Netzhautvene communiciren. Sieht man an den anderen Gefässbüscheln auch keine Verbindungen mit den Netzhautgefässen, so verlaufen die nach aussen und oben gelegenen doch später in der Netzhaut, und finden sich an der von oben kommenden Netzhautvene zwei ähn-

liche Gefässbüschel, die entschieden den Charakter neugebildeter Gefässe tragen. Die wichtigste Veränderung, die seit dem Entwurf der Abbildung auf Taf. II eingetreten ist, besteht aber darin, dass mit grösster Sicherheit die Gefässe der Netzhaut und selbst Arterien von Venen unterschieden werden können. Dadurch ist es möglich, die Lage der Papilla nervi optici zu bestimmen, und zwar genauer als bisher. Sie liegt unter dem äusseren Rande der weissen Geschwulst auf Taf. II und tritt auf Taf. III zum Theil hinter derselben hervor. Eine andere Thatsache von grossem Interesse, welche die Vergleichung der Taf. III mit Taf. II darbietet, ist, dass ursprünglich vorhandene, obliterirt gewesene Netzhautgefässe (Taf. II) wieder für Blut durchgängig geworden sind (Taf. III).

Ich unterlasse es, die übrigen Veränderungen (Taf. III) im Einzelnen zu bezeichnen, und füge nur noch einige allgemeine Bemerkungen über die Zeichnungen hinzu. Dieselben sind zu drei verschiedenen Zeiten unabhängig von einander entworfen, d. h. nicht in der Weise, dass die frühere das Substrat der späteren abgegeben hat, und einfach die Veränderungen auf die frühere Tafel aufgetragen sind, sondern Dr. Heitzmann hat jedesmal ein ganz neues Bild entworfen. Es geschah diess, damit bei der grossen Schwierigkeit der Untersuchung und der Wiedergabe des Gesehenen in jedem einzelnen Bilde wenigstens der unmittelbare Eindruck möglichst treu gegeben werde. Dadurch sind nun allerdings einzelne Incongruenzen entstanden, namentlich im Verlaufe der Netzhautgefässe auf der zweiten und dritten Tafel, die sich aber zum Theil wieder ausgleichen lassen, wenn man die Bilder etwas dreht. Wie richtig und gut aber Dr. Heitzmann den Totaleindruck im dritten Bilde getroffen hat, geht daraus hervor, dass eine Beschreibung, die ich vor einigen Tagen (am 14. August 1865) aufgenommen habe, in allem Wesentlichen stimmte. — Es würde ermüden, dieselbe hier vollständig wiederzugeben. Doch diente sie dazu, die wichtigsten Einzelnheiten der Taf. III zu bestätigen.

Handelt es sich nun darum, aus den mitgetheilten Beobachtungen und Befunden eine Diagnose zu machen, so gestehe ich von vorn herein, dass mir eine solche unmöglich erscheint. Nichtsdestoweniger dürfte das folgende Resumé nicht ohne Interesse sein: In einem von Jugend auf schwachsichtigen Auge tritt im 20. Lebensjahre des Individuums ohne nachweisbare äussere Ursache eine Entzündung auf, welche spontan heilt, aber eine Schwächung des Sehvermögens zurücklässt; diese wiederholt sich nach einigen Monaten, verläuft Anfangs unter den charakteristischen Erscheinungen einer einfachen Iritis und gibt sich nach wenigen Tagen unter starker Spannung des Bulbus, plötzlicher Erweiterung der Pupille, ectatischen Vorgängen in der Gegend des Corpus ciliare und enormen Schmerzen als ein ganz anderer Process kund. Die erweiterte Pupille scheint den

Einblick in das Innere des Auges zu erlauben, der Blick dringt aber nicht tiefer, als bis zur hinteren Fläche der Linse: der Glaskörper ist bis zur Linse mit einer gleichförmigen, weisses Licht reflectirenden Masse erfüllt. Nach einigen erneuerten, mit vermehrter Spannung des Bulbus, Ausdehnung der vorderen Scleralpartien und starken Schmerzen einhergehenden Anfällen scheint der ectatische Process sich vorläufig erschöpft zu haben. Das Auge wird blass, weniger hart, die Pupille verengert sich wieder etwas, das Sehvermögen ist aber mittlerweile gänzlich erloschen. Nach einigen Wochen lässt eine wiederholte Untersuchung mit dem Spiegel Schrumpfung der weissen Masse im Glaskörper, die eine centrale Lage einnimmt und im hinteren Pole an die Augenhäute angeheftet bleibt, erkennen. In der Peripherie wird der Glaskörper allmälig durchsichtig und lässt zunächst Extravasate und kleinere isolirte weisse Massen in seinem Raume erkennen. Jene werden allmälig resorbirt, diese widerstehen länger. Es dauert sechs Wochen, bis der Glaskörper Gefässe im Augengrunde erkennen lässt. Unter Anwendung des directen Sonnenlichtes als Lichtquelle und unter Verwerthung der Vortheile, welche der binoculäre Spiegel bietet, gelingt es, die Entwicklung einer durchscheinenden, stark vascularisirten Neubildung zu beobachten, welche hinter der schrumpfenden, weissen Masse, die das Centrum des Glaskörpers einnimmt, hervorwuchert. Gleichzeitig werden die zum Theil blutleeren Gefässe der Netzhaut sichtbar, und lässt sich damit der Beweis führen, dass keine Netzhautablösung vorhanden ist, dass insbesondere die weisse Masse im Glaskörper und hinter der Linse nicht, wie man Anfangs vermuthen konnte, die abgelöste Netzhaut sei. Unter weiterer Schrumpfung dieser Masse schwindet auch das vascularisirte Neugebilde wieder theilweise, doch obliteriren nicht sämmtliche Gefässe, sondern man sieht nach einigen Wochen zahlreiche dieser neugebildeten Gefässe, die sich in die jetzt mit der weissen Geschwulst vereinigte Neubildung einsenken, mit Netzhautvenen anastomosiren. Gleichzeitig findet man auch in anderen Partien der Netzhaut neugebildete Gefässe (v. Taf. III oben), und es lässt sich constatiren, dass früher blutleere Netzhautgefässe wieder Blut führen; zugleich hat der ectatische Process in dem vorderen Abschnitte der Sclera langsam, aber stetig zugenommen, so dass der ganze Bulbus eine birnförmige, mit der Spitze nach vorn gerichtete Gestalt erhalten hat. Das Sehvermögen bleibt erloschen.

Fasst man den Zusammenhang der Erscheinungen in der eben mitgetheilten Weise auf, so ist damit der Vorgang keineswegs verständlich geworden und noch weniger auf schon bekannte Beobachtungen und Thatsachen zurückgeführt. Doch lässt sich so viel mit einiger Sicherheit aussprechen, dass wir in der vascularisirten

Masse, deren Hervorwuchern von Tag zu Tag beobachtet werden konnte, eine Neubildung vor uns haben, und die Existenz dieses in seiner Natur allerdings räthselhaften Neugebildes als das Primäre, die übrigen Erscheinungen, namentlich die Scleral-Ectasien und die weissliche, zusammenbackende, schrumpfende Trübung des Glaskörpers als secundäre Phänomene aufzufassen sind. Mit einiger Wahrscheinlichkeit lässt sich dann die zuerst den ganzen Glaskörper ausfüllende, später auf ein immer kleineres Volum durch concentrische Schrumpfung sich reducirende Masse als eitrige Infiltration, Eiterbildung im Glaskörper, auffassen. Prof. v. Jäger jun., der in der Zeit, als das erste Bild von Dr. Heitzmann gezeichnet wurde, den Patienten untersuchte, nannte die weisse Masse schon damals einen Glaskörperabscess. Schwieriger zu verstehen bleibt es, in welcher Weise die Anastomosen zwischen den neugebildeten Gefässen und den Netzhautvenen gekommen sind, und was aus den auf Taf. III nicht mehr wahrnehmbaren, neugebildeten Gefässen geworden ist. Und doch lässt sich die Existenz der ersteren noch jetzt alle Tage mit dem Spiegel nachweisen, da Raimund R. hier in Wien als Bäckergeselle in Condition steht.

So viel Unklares der ganze Fall hat, immer bleibt es höchst interessant und erschien es einer ausführlichen Mittheilung werth, Neubildung von Gefässen im Fundus oculi, Anastomosen derselben mit den Netzhautvenen und ein überaus wechselvolles Spiegelbild, ein so reiches Leben in einem für das Licht abgestorbenen Auge, so tief greifende und ausgedehnte pathologische Vorgänge bei fast vollkommen durchsichtiger Cornea, Humor aqueus und Linse durch bald zehn Monate hindurch beobachtet zu haben.

Das Vorstehende ist vor einem Jahre geschrieben, seitdem habe ich Raimund R. noch zweimal gesehen, im Sept. 1865 und im Juni 1866. Das erste Mal war der Zustand nicht sehr verändert; das letzte Mal war Cataracta hinzugetreten, so dass sich die Vorgänge in der Tiefe des Auges nicht weiter verfolgen liessen. Der ectatische Process im vordern Abschnitte des Bulbus ist noch fortgeschritten, so dass jetzt drei Reihen blauer Buckeln die Cornea umsäumen. Diese selbst hat augenscheinlich auch schon gelitten. Ihre Oberfläche ist zwar noch glatt, aber weissgelbe Punkte und Pünktchen an der hintern Fläche und in der Substanz der Cornea deuten darauf hin, dass ein Impuls zu pathologischer Kern- und Zellenwucherung gegeben ist.

So wenig ich auch heute im Stande bin, den ganzen Process pathologisch-anatomisch aufzuklären und ihm einen Namen zu geben, so will ich doch für einige im Vorstehenden mitgetheilten Einzelheiten analoge Beobachtungen anführen.

Gefässneubildung im Glaskörper ist anatomisch schon wiederholt nachgewiesen und auch, wie bekannt, mit dem Augenspiegel von Coccius beobachtet worden. Ich kann zu dem hier ausführlich beschriebenen Fall noch zwei andere hinzufügen. Der eine betrifft einen 17jährigen Schneiderlehrjungen, der an Gehirntuberculose starb, und bei dem sich einige Monate vor dem Tode ein Abscess, wahrscheinlich ein vereiterter Tuberkel, der Chorioidea nach aussen entleerte. Der vordere Theil des Glaskörpers war durchsichtig geblieben und auf der nach dem Glaskörper zu prominirenden Abscesswand zeigten sich deutlich pathologische Gefässe. Die anatomische Untersuchung wies später nach, dass die Gefässe mit den Gefässen der Retina zusammenhängen und in den entzündeten Glaskörper hineingewuchert waren. Ich werde später Gelegenheit haben, noch ausführlicher hierauf zurückzukommen. — Das folgende Heft dieser Zeitschrift wird ferner ganz analoge Bilder aus einem an traumatischer Irido-Chorioiditis erkrankten Auge bringen, welches Herr Czerny bearbeitet hat. — An diese reihen sich Beobachtungen, die wir an einem andern Falle von traumatischer Irido-Chorioiditis machen konnten.

Bei Paul M., Zinngiesser, dem ein Stück eines Zündhütchens in's Auge geflogen war, infiltrirte sich der ganze Glaskörper eitrig, und auf der weissen Fläche, die sich unmittelbar an die hintere Fläche der Linse anlegte, entwickelten sich zahlreiche, schon mit blossem Auge sichtbare, von der Peripherie gegen das Centrum fortschreitende Gefässe. Von dem ersten Auftreten eines rothen Schimmers bis zur sichern Unterscheidung discreter Gefässe verflossen nur 4 Tage. Der Bulbus begann nun zu schrumpfen und mit dem Fortschreiten dieses Processes wurden die Gefässe wieder undeutlich. Am 13. Tage, nachdem zuerst discrete Gefässe erkannt waren, waren sie auch wieder geschwunden. Die weisse Masse im Glaskörper schien der hintern Linsenfläche noch anzuliegen. Der Ausgang war Phthisis bulbi. Ist es erlaubt, diese der Aetiologie nach differente Beobachtung mit der an Raimund R. beschriebenen zusammenzustellen, so wird die Richtigkeit der letzteren bedeutend dadurch unterstützt. — Auch die Anastomosen zwischen der Netzhaut und Glaskörpergefässen, wie solche auf Taf. III dargestellt sind, erhalten dadurch ihren anatomischen Nachweis. In der schon angeführten Arbeit von Czerny sind sogar pathologische Anastomosen zwischen Gefässen der Chorioidea und der Netzhaut nachgewiesen und abgebildet.

Dass blutleere Netzhautgefässe nach geraumer Zeit sich wieder füllen und von Blut durchströmt werden, auch dafür lieferte das letzte Jahr noch ein Beispiel.

Leopoldine Sch., 17 Jahre alt, bemerkte am 22. Nov. 1865 des Morgens beim Waschen plötzlich, dass sie mit dem rechten Auge fast gar nicht sah. Bei der Untersuchung fanden wir das Sehen in der untern Hälfte des Gesichtsfeldes beinahe aufgehoben, central normal. Der Spiegel lehrte, dass wir es mit einer Infiltration der Netzhaut ganz eigener Art zu thun hatten. Die obere Hälfte derselben war bis über den obern Rand der Papille hinüber

und bis in die Gegend der Macula lutea von Farbe weissgrau und in ihrer Dicke bedeutend vermehrt, so dass die aufsteigenden Gefässe einen nicht unbeträchtlichen Bogen nach vorne machten. Was uns hier aber am meisten interessirt, die oberen Venen waren stellenweise blutleer. Die Gefässe hatten das Ansehen von Thermometerröhren, in denen das Quecksilber, abgerissen, in einzelnen von einander getrennten Cylindern steckt. Unter Anwendung von Sublimatpillen besserte sich das Aussehen und die Function der Netzhaut und schon nach wenigen Tagen cursirte in den Gefässen wieder Blut.

Aus dem Mitgetheilten ergibt sich, dass die einzelnen an Raimund R. gemachten Beobachtungen nicht ohne Analoga sind, wenn auch das Wesen der Erkrankung bisher nicht aufgeklärt ist.

B.

IX. Muskelkrankheiten und Neurosen.

34. Supraorbital-Neuralgie, geheilt durch Einpinselungen von Jodtinctur.

Jacob L., 51 J. a., Perlbläser, wurde wegen des genannten Leidens am 19. Jänner 1865 auf die Klinik aufgenommen. Der Kranke hat ein sehr schlechtes Gedächtniss, seine Angaben sind daher sehr mangelhaft und zum Theile confus. Durch vieles Hin- und Herfragen erfährt man ungefähr Folgendes aus seinem Vorleben: Vor 30 Jahren litt er durch längere Zeit an Intermittens, weiss jedoch weder über den Typus, noch über die Dauer derselben etwas Genaueres zu sagen. Im nächsten Jahre ist er einmal aus unbekannter Ursache bewusstlos auf der Gasse zusammengestürzt, wurde in's Spital gebracht und soll in diesem Zustande drei volle Tage zugebracht haben. Wieder zum Bewusstsein gekommen, bekam er heftige Schmerzen in der linken Stirn- und Kopfhälfte, welche von Tagesanbruch bis Sonnenuntergang dauerten. Diese Anfälle wiederholten sich täglich durch sechs volle Wochen und traten seither alle 3 bis 4 Jahre auf. Er soll später wiederholt an Intermittens gelitten haben, ist jedoch nicht im Stande, genauere Auskunft darüber zu geben. Im April 1860 stellte sich die Neuralgie wieder in derselben Weise ein. Als dieselbe zwei oder drei Wochen gedauert hatte, suchte der Kranke Hilfe in unserem Ambulatorium, bekam Chinin mit Opium, worauf nach wenigen Tagen die Anfälle ausblieben. Im März 1864 bekam er wieder seine Neuralgie, diessmal traten jedoch die Schmerzen stets Abends ein, hielten die ganze Nacht hindurch an und verloren sich erst beim Sonnenaufgang; den ganzen Tag über blieb er frei von ihnen. Es wurde ihm von einem zu Rathe gezogenen Arzte Pulver aus Sulf. chinini, Paulinia sorb. und Acet. Morphii verordnet, brachten aber die Schmerzanfälle erst nach dreiwöchentlichem Gebrauche zum Schweigen. Der jetzige ungewöhnlich heftige Anfall stellte sich vor sechs Tagen ein; die Schmerzen dauern den ganzen Tag und hören erst mit der Abenddämmerung auf. Der Kranke ist ein grosser, hagerer Mann, sein blasses Antlitz hat einen leidenden Ausdruck. Das linke Auge wird bei gewöhnlicher Tagesbeleuchtung fortwährend geschlossen gehalten, ein Versuch, dasselbe zu öffnen, steigert die Schmerzen. Dieselben sollen ungemein heftig sein und sich über die linke Stirnhälfte nach rückwärts bis gegen das Scheitelwandbein erstrecken. Druck

auf den obern Augenhöhlenrand, entsprechend der Incisura supraorbitalis, steigert den Schmerz, die Gegend der Trochlea fühlt sich beträchtlich voller als rechts an, und drückt man daselbst mit dem Daumen, so jammert der Kranke vor Schmerz. Die Sensibilität der Haut an der linken Wange, Schläfe und Stirnhälfte soll vermindert sein; objectiv lässt sich dieses jedoch nicht constatiren. Der Kranke gibt die leiseste Berührung mit einem Federbarte auf beiden Seiten gleich präcis an. Die Milz reicht einen Zoll unter den Rippenbogen, ist beim Druck schmerzhaft, die Leber normal. Es wurde Chinin. sulph. mit Opium gegeben, trotzdem kam am 20. Jänner der Anfall; eine subcutane Morphiuminjection machte ihm jedoch bald ein Ende. Ebenso am 21. Jänner. Vom 22. Jänner an blieben die Anfälle aus und der Kranke bekam täglich eine Flasche Schlossbrunn. Am 30. Jänner sehr heftiger Anfall. Der Kranke bekommt wieder Chinin mit Opium. Wegen der ausserordentlichen Schmerzhaftigkeit und deutlicher Anschwellung in der Gegend der Trochlea wurde beschlossen, von heute an täglich 1 bis 2 Mal Jodtinctur an die Haut des obern Lides in der innern Hälfte einzupinseln. Vom 6. Februar an bleibt das Chinin mit Opium weg. Seit dem 30. Jänner kein Anfall. Der Kranke bekommt innerlich Schlossbrunn, äusserlich Jodtinctur. Am 12. Februar erfolgte noch der letzte Anfall. Vom 21. Februar beschränkte man sich auf Einpinselung der Jodtinctur. Unter Anwendung derselben hat sich bereits die Schwellung und Schmerzhaftigkeit in der Gegend der Trochlea bedeutend vermindert, die Schmerzanfälle blieben bis zum Tage der Entlassung aus. Dieselbe erfolgte am 8. März. Schon seit zehn Tagen war keine Spur von Schwellung in der Gegend der linken Trochlea nachweisbar und der Kranke vertrug den stärksten Druck mit dem Daumen beiderseits gleich gut. Der Kranke stellte sich nachträglich noch wiederholt vor, zum letzten Male etwa sechs Wochen nach der Entlassung. Er blieb vollkommen gesund und versprach, sich im Falle einer Recidive allsogleich vorzustellen. Bis Ende Juni 1866 ist dieses nicht geschehen. R.

X. Orbita.

35. Exophthalmus durch Orbitalabscess.

K. F., Schneidermeistersgattin, 32 J. alt, wurde am 3. Jänner 1863 auf die Klinik aufgenommen. Die Kranke, eine sehr herabgekommene Frau, mit schlecht entwickelter Muskulatur, fieberte heftig. (Pulsfrequenz 124, Delirien, Hauttemperatur erhöht.) Man fand das linke obere Lid stark geschwellt, die Haut dunkel violett, glatt, glänzend. Die Geschwulst reicht bis zum Augenbrauenbogen, ist bei Berührung nur wenig schmerzhaft, der Knochenrand der Orbita nirgends aufgetrieben, an keiner Stelle eine erhöhte Empfindlichkeit desselben nachweisbar. Die Uebergangsfalte der Conjunctiva bildet einen gänsekieldicken, aus der Lidspalte stark prominirenden Wulst und deckt das untere Lid, welches ebenfalls in hohem Grade geschwellt ist, beinahe zu. Am inneren Drittel des unteren Lides eine Stelle, wo die Haut weicher; bei genauerer Untersuchung Fluctuation. Die Haut der linken Wange stark geröthet, derb infiltrirt, theilweise mit grünlichgelben Krusten besetzt. Der Lidschluss nicht möglich. Der Bulbus um reichlich 6‴ nach vorn, kaum merklich nach aussen gedrängt, vollkommen unbeweglich. Bei Versuchen, den Bulbus in die Orbita zurückzudrängen, äussert

die Kranke Schmerz. Die Conjunctiva bulbi zu einem dunkelrothen Walle um die Cornea erhoben. Letztere matt, aufgelockert, Iris stark in's Grünliche verfärbt, geschwellt, die Pupille eng, entrundet, durch eine dicke gelbweisse Pseudomembran geschlossen. Lichtempfindung sehr zweifelhaft.

Das skizzirte Krankheitsbild entspricht dem entzündlichen Exophthalmus. Zunächst handelt es sich um die Beantwortung der Frage: Ist die Verdrängung des Bulbus durch Periostitis orbitae oder durch einfache selbstständige Vereiterung des retrobulbären Fettgewebes bedingt?

Die häufiger vorkommende Periostitis des Orbitalrandes und der dem Rande zunächst liegenden Theile der Orbitalwand kann hier bestimmt ausgeschlossen werden, da eine locale Auftreibung oder doch erhöhte Empfindlichkeit des Orbitalrandes nicht nachweisbar und der Bulbus überhaupt nur nach vorn gedrängt ist (die kaum merkliche Verdrängung nach aussen kommt wohl nicht in Betracht). Wir haben also entweder eine Periostitis nahe an der Spitze der Orbita, oder eine selbstständige Orbitalphlegmone oder endlich eine Combination beider Zustände vor uns. Um in's Klare zu kommen, wurde mit der Oncotomie nicht gezaudert. Ein Spitzbistouri wurde an der oben erwähnten Partie des oberen Lides, wo Fluctuation nachweisbar war, vorsichtig eingestochen. Beim Zurückziehen des Instrumentes floss eine mässige Quantität dicken rahmähnlichen Eiters aus. Darauf wurde sorgfältig sondirt. Nirgends fand man einen rauhen Knochen. Man konnte sich daher mit ziemlicher Sicherheit gegen Periostitis und für Abscedirung des retrobulbären Fettgewebes aussprechen. Die Anamnese ergab, dass die Kranke ungefähr 10 Tage vor ihrem Eintritte an Erysipelas faciei erkrankt war. Dem Erysipele war (nach Aussage der Kranken) nach längerem Zahnschmerze eine Zahngeschwulst vorausgegangen. Sie liess sich den erkrankten Zahn (einen Mahlzahn am Oberkiefer links) entfernen. Darauf soll sich das Erysipel entwickelt haben. Ob diese Angabe richtig oder nicht, vielmehr die Rose gleich im Gefolge der Zahngeschwulst aufgetreten sei, und durch den operativen Eingriff nur eine Steigerung erfahren habe, lässt sich nicht bestimmt ermitteln. — Welches ist das Bindeglied der Zahnerkrankung und der Orbitalphlegmone? Denkbar wäre es, dass Periostitis der Highmorshöhle auftrat, sich auf die untere Wand der Orbita fortpflanzte und endlich das retrobulbäre Fettgewebe in's Mitleid zog. Dieser Annahme widerspricht der Befund am Auge. Wäre die Annahme richtig, so wäre der Bulbus nicht nach vorn oder wenigstens nicht ausschliesslich nach vorn, sondern viel mehr nach aufwärts verdrängt worden, auch wenn man bei der Sondirung auf einen rauhen Knochen, oder vielleicht gar auf eine Perforationsstelle der Knochenwand gestossen, was hier alles nicht der Fall war. Es ist wohl hier mit Recht die Gesichtsrose als verbindende Brücke zwischen der Zahngeschwulst und Orbitalabscess anzusehen. Die Erkrankung des Bulbus ist als eine von dem retrobulbären Fettgewebe her inducirte Irido-Chorioiditis mit Degeneration des Glaskörpers aufzufassen.

Der weitere Verlauf bietet des Interessanten wenig mehr. Die Stichwunde wurde durch eingelegte Charpie offen gehalten. Die Kranke, deren Allgemeinbefinden wegen des intensiven Fiebers ein bedenkliches war, wurde Anfangs auf eine Internabtheilung versetzt. Von dort kam sie nach wenigen Tagen (14. Jänner 1863) auf die oculistische Klinik zurück, erkrankte aber

bereits 8 Tage später neuerdings an Variolois und musste daher auf das Blatternzimmer gebracht werden. Von dort kam sie am 11. Februar zum dritten Mal auf die Klinik. Sie war sehr abgemagert, doch das Fieber hatte aufgehört, die Lidgeschwulst war beinahe geschwunden, aus dem Wundkanale, der beständig offen erhalten worden war, floss noch immer etwas Eiter. Der Bulbus war kleiner geworden, die Lichtempfindung erloschen. Bei gut nährender Kost und Chinin erholte sich die Kranke bald. — Bei der Entlassung (10. März 1863) notirte ich: Das untere Lid und die Wangenhaut noch leicht geschwellt, der Wundkanal offen, führt in einer Tiefe von circa 1" in eine wenig geräumige Höhle mit durchaus glatten Wunden. Die Eitersecretion sehr mässig. Der Bulbus klein, amaurotisch. — Ich behandelte die Kranke noch durch circa 4 Wochen ambulatorisch. Der Wundkanal schloss sich bald. Im Laufe des vorigen Sommers (1865) sah ich sie wieder, da sie mich wegen der Erkrankung eines ihrer Kinder consultirte. Die Frau ist jetzt vollkommen gesund. Der Bulbus auf einen kleinen Stumpf zusammengeschrumpft, die Orbita scheint concentrisch verengt zu sein.

Schlägt man in den verschiedenen oculistischen Lehrbüchern den Artikel: Orbitalphlegmone auf, so findet man überall unter den Ursachen, welche Abscedirung des Orbital-Fettgewebes hervorrufen können, das Erysipel der Gesichtshaut angeführt. So z. B. bei Arlt, Wecker, v. Stellwag. Ist schon die Orbitalphlegmone an sich keine häufige Krankheit, so dürfte diese Entstehungsweise derselben noch weniger häufig sein. Oefter dürften, wie ich einem Vortrage A. v. Gräfe's (Zehender, klinische Monatsblätter 1863, pag. 53) entnehme, bei Erysipelas faciei Infiltrationen des Orbitalfettes zur Beobachtung kommen, welche nicht zur Abscedirung führen, aber durch Uebergreifen des entzündlichen Processes auf den Opticus, welches zur Atrophie desselben führt, das Sehvermögen gefährden. v. Gräfe lässt übrigens die Frage offen, ob nicht wenigstens in einzelnen Fällen die Sehnervenentzündung von dem Erysipel unabhängig und mit diesem durch die gleiche Ursache („acute Blutentmischung") hervorgerufen sei. Er sah nämlich im Verlauf der Rose Erblindung eintreten, ohne dass auch nur die geringste Mitleidenschaft des Orbital-Fettgewebes nachzuweisen war. T.

36. Exophthalmus traumaticus. — Heilung.

Ein 46jähriger Arzt aus Ungarn wurde am 10. October 1863 Abends mit einem über faustgrossen Stein an das rechte Auge geworfen. Er stürzte auf der Stelle zusammen und blieb durch ungefähr eine halbe Stunde bewusstlos liegen. Von mehreren seiner Hausgenossen noch im halb bewusstlosen Zustande in's Bett gebracht, blutete der Verletzte aus der Nase und erbrach sich zu wiederholten Malen. Der Bulbus war aus der Orbita hervorgetreten, das Sehvermögen sehr bedeutend herabgesetzt, die blutig unterlaufenen Lider schwollen rasch an. Es wurden Eisumschläge angewendet, den folgenden Tag Egel applicirt, und als der Zustand trotz allem sich nicht besserte, kam

der Kranke nach Wien und wurde am 13. Abends auf die Klinik aufgenommen. Die Untersuchung ergab starke Geschwulst und dunkelrothe, stellenweise bläuliche Ecchymosirung der Lider, welche activ auf höchstens 2‴, passiv auf etwa 4‴, aber unter grossen Schmerzen geöffnet werden können. Die Conjunctiva bulbi, von serösem und blutigen Erguss durchtränkt, ist gleichmässig dunkelroth tingirt und stark geschwellt. Die Cornea normal, die blaue Iris etwas grünlich verfärbt, die Pupille mässig erweitert, etwas oval. Der Bulbus ist um etwa 2‴ nach vorne und um ebenso viel nach aussen gedrängt, seine Beweglichkeit nach innen fast ganz aufgehoben, nach aussen und nach unten etwas vermindert, nach oben nahezu normal, aber sehr schmerzhaft. Die ophthalmoskopische Untersuchung wegen heftiger Schmerzen und grosser Empfindlichkeit gegen Licht nicht ausführbar. Das Sehvermögen bedeutend herabgesetzt; Finger werden wohl gezählt, von Nr. 20 jedoch kein Buchstabe erkannt. Die Diagnose wurde auf eine retrobulbäre Hämorrhagie gestellt; ob auch im Innern des Bulbus Blutaustritt stattgefunden hatte, darüber konnte erst die ophthalmoskopische Untersuchung entscheiden. Die Therapie bestand in Application von 10 Blutegeln an die rechte Schläfe und Anwendung von Umschlägen aus verdünnter Arnicatinctur auf Eis abgekühlt. Am 15. Oct. waren die Schwellung und Ecchymosirung der Lider und der Conj. bulbi geringer, das Oeffnen der Lidspalte freier, Exophthalmus, Beweglichkeit des Bulbus und Sehvermögen unverändert, Schmerzen gering. Die ophthalmoskopische Untersuchung ergab ausser Hypermetropie durchaus nichts Abnormes, in specie nirgends Blutaustritt. Dieselbe Therapie, locale Blutentziehung. — Am 18. Oct. wurde das Auge bereits frei geöffnet. Exophthalmus und Beweglichkeit im Gleichen; der Kranke sieht in allen Richtungen doppelt mit gekreuzten Bildern, liest bereits Nr. 17. — Unter fortgesetzter Anwendung kalter Arnicaumschläge nahm vom 20. Oct. an die Protrusion und Seitwärtsdrängung des Bulbus rasch ab. Während die Beweglichkeit nach innen, aussen und unten nur allmälig freier wurde und das Doppeltsehen gleichen Schritts damit abnahm, stellte sich nachträglich eine auffallende Beschränkung der Beweglichkeit nach oben ein. Das Sehvermögen restituirte sich sehr rasch. — Bei der Entlassung, welche auf Verlangen des Kranken schon am 26. Oct. erfolgte, bot derselbe noch folgende Erscheinungen dar: Lider normal, bis auf stellenweise grünliche Färbung ihrer Haut, Conj. bulbi netzförmig injicirt, nicht geschwellt, Pupille noch immer auf 2‴ erweitert, reagirt träge. Die Lage des Bulbus normal, ebenso seine Beweglichkeit nach aussen und unten, nach oben ist sie um 1‴, nach innen um 2‴ beschränkt. Doppeltsehen tritt nur beim Blick nach oben und nach links ein. Mit seiner Brille convex Nr. 10, welcher sich Patient seit mehreren Jahren bedient, liest er Nr. 1 prompt. — Bei einer Vorstellung des Kranken im Herbst 1864 war die Beweglichkeit des Bulbus vollkommen normal, vom Doppeltsehen keine Spur vorhanden. R.

XI. Lider.

37. Coloboma congenitum palpebrae superioris utriusque. — Lipomata subconjunctivalia.

Ilka M., 8 J. a., aus Pest. Das r. A. gesund, schwach kurzsichtig, das l. A. stark myopisch, am Sehnerven eine grosse atrophische Stelle in der Chorioidea. Ausserdem die Zeichen der Myopia progressiva. — Das Kind im

Allgemeinen, dem Alter entsprechend, gut entwickelt. Auf beiden Wangen, der Mündung des Ductus Stenonianus gegenüber, eine rundliche, 1—1½‴ tiefe Grube von der Grösse einer halben Erbse. An diesen beiden ganz symmetrischen Stellen sollen bei der Geburt zwei kleine Geschwülste gesessen haben, die auf operativem Wege entfernt wurden, und an deren Stelle sich allmälig die beiden Gruben entwickelt haben. Beiderseits vor dem Tragus oder vielleicht richtiger an der Wurzel desselben, also wieder an ganz symmetrischen Stellen, findet sich eine Geschwulst von der Grösse einer kleinen Bohne; dem Gefühle nach sind es Lipome. Ebenso symmetrisch, aber doch in der Entwicklung verschieden findet sich eine seltene Anomalie an den obern Lidern beider Augen. Am rechten Auge fehlt, um mich so auszudrücken, etwa im innern Drittel desselben ein circa 1‴ langes Stück des Randes. Das Lid erscheint daselbst in Folge dessen wie eingekerbt, und die beiderseits zunächst stehenden Cilien haben eine abweichende Richtung, kreuzen sich über dem Defecte und verdecken denselben dadurch zum Theil. Das Auge erscheint im Uebrigen gesund. Hebt man aber das obere Lid in die Höhe und zieht es im äussern Winkel vom Bulbus ab, während man gleichzeitig den Bulbus nach unten innen wenden lässt, so schiebt sich im äussern Winkel unter dem abgehobenen obern Lide eine Bindehautfalte vor, die zu dick ist, um für eine einfache Falte gehalten zu werden und von dem betastenden Finger als subconjunctivales Lipom erkannt wird. Das untere Lid ist gesund und die Umgebung des Auges normal. Die Kleine liest mit diesem Auge Jäger Nr. 1 in 7—8″.

Am linken Auge sind die Anomalien bedeutender. Schon der Rand des untern Lides ist nicht glatt und eben, sondern durch zwei Vertiefungen uneben, wellig. Die Cilien und Meibomischen Drüsen normal. Das obere Lid zeigt, ähnlich wie das linke, einen Defect des Randes, der hier aber ziemlich in der Mitte liegt. Der Defect ist hier beinahe 2‴ gross und die sich daran anschliessende Spalte 1½‴ hoch. Auch hier sind die benachbarten Cilien nach dem Defecte hin gerichtet. Das Lid erscheint nach oben von dieser Spalte dünner, so dass es aus zwei Hälften, einer äussern und einer inneren besteht, die durch eine flache Furche getrennt sind, in welcher der Lidknorpel zu fehlen scheint. In der inneren Hälfte befindet sich ausserdem etwa 3‴ vom Irisrande entfernt eine erbsengrosse, knorpelharte Geschwulst, die der Resistenz und der Lage nach als die verbildete innere Hälfte des gespaltenen Knorpels anzusehen ist. Ausserdem fehlt die äussere Commissur und an ihrer Stelle ist eine 2‴ lange Hautpartie eingeschaltet, welche sich noch etwas nach dem Bulbus zu erstreckt, um dann in eine Schleimhaut zu übergehen und mit dieser zusammen eine weiche, elastische, rundliche Geschwulst zu bedecken, welche 3—4‴ aussen, von der äussern Commissur beginnend, sich bis auf 2—3‴ von der Cornea erstreckt und die Gegend des äussern Augenwinkels nach vorne zu aufhebt. Da, wo die Geschwulst von Conjunctiva bulbi bedeckt ist, ist dieselbe mit einzelnen Härchen besetzt. Die Lidspalte ist von oben nach unten enger und die Hornhaut beim Blick gerade nach vorne etwas nach oben innen abgelenkt. Die Entstellung wird dadurch noch verschlimmert, dass die Braue am linken Auge durch einen schräg von aussen oben nach der Nasenwurzel verlaufenden haarlosen Streifen in zwei Theile getheilt wird. — Die Kleine fixirt immer mit dem rechten Auge und erkennt Nr. 20 J., mit dem linken Auge allein, nicht.

Die beigefügten Holzschnitte geben ein getreues Bild der Missbildung. — Bei der Seltenheit ihres Vorkommens führe ich hier die

Statistik derselben an. — Im Jahre 1863 beschrieb ich in Nr. 16 bis 18 der „Wiener Spitalszeitung“ einen Fall von Colobom den linken obern Augenlides, den Professor Arlt mit Erfolg operirt hatte. Diess war damals die 6., in der Literatur verzeichnete Beobachtung dieser Missbildung. Seitdem hat Horner in Zürich (Klinische Monatsblätter 1864, p. 160) einen 7. Fall mitgetheilt, der das rechte obere Lid eines Mädchens betraf. An diesen reiht sich der eben beschriebene als 8. Fall an. Von diesen 8 bekannten, angeborenen Lidcolobomen fanden sich 5 an Knaben, 3 an Mädchen; in 6 Fällen war nur ein Lid gespalten, in 2 zwei; in dem einen Falle beide Lider des linken, in dem andern beide obern Lider, so dass die Missbildung sich 7mal auf ein Auge beschränkte, 1mal beide Augen betraf; nur zwei unter 10 Colobomen hatten ihren Sitz im untern Lide; 8 Colobome sassen am linken Auge, 2 am rechten. Allein das rechtsseitige Colobom des unteren Lides war nicht von andern Missbildungen begleitet. Bei den übrigen fand sich 1mal Keratoconus, 1mal Missbildung in der Form des Bulbus, 1mal Coloboma iridis, 2mal fanden sich Spaltbildungen in andern Theilen des Kopfes, 1mal fehlten Fussknochen, in 4 Fällen waren gleichzeitig noch andere Verbildungen (Lipome, Dermoide) in den Adnexis desselben (und des anderen) Auges. — Drei Fälle wurden, und zwar mit Erfolg, operirt. B.

38. Distichiasis congenita.

Am 26. Sept. 1865 wurde die 8 Jahre alte Maria O. von ihrem Vater, einem Ziegelbrenner aus der Umgebung Wien's, in's Ambulatorium gebracht (P.-N. 2316). Der Vater gab an, das Kind leide schon seit 6 Jahren an den Augen, und zwar mit ganz geringen Unterbrechungen ohne Unterlass. Ich fand heftigen Lidkrampf und scheinbar grosse Lichtscheu. Wenn es auf vieles Zureden für kurze Zeit die Lider öffnete, schloss es dieselben sogleich wieder unter Aeusserungen heftigen Schmerzes. Bei gewaltsamem Oeffnen der Lider erschien die Cornea glatt, die Conjunctiva bulbi stark geröthet und etwas geschwellt, die Conj. palpebrarum aller Lider dunkelroth, geschwellt und gelockert, keine

erhebliche Hypertrophie des Papillarkörpers. Starke Thränensecretion. Wenn die Lider einmal geöffnet waren, ertrug das Kind das Licht unerwartet gut. Die Ursache dieses unerwarteten Befundes ergab sich beim Umstülpen der Lider. Dabei bemerkte ich an der innern Kante des Lidrandes eine zweite vollkommen regelmässige Reihe von Cilien, die unmittelbar neben den Mündungen der Meibomischen Drüsen hervorkamen. Diese Cilien waren lichtblond und von einer solchen Regelmässigkeit in der Anordnung, Länge und Richtung, dass sie, wenn man das Lid etwas vom Bulbus abhob, den Zähnen eines feinen Kammes glichen, wenn aber das Lid dem Bulbus anlag, sich an die Convexität desselben anschmiegten und bei Bewegungen sich an der Hornhaut und Conjunctiva auf und nieder bewegten, ohne dieselben zu verwunden. Eine genaue Betrachtung der Lidränder ergab weiter, dass die äussere Kante der Lidränder vollkommen normal war, die Cilien daselbst ganz regelmässig, keine Madarosis, keine ungewöhnlich sparrige Anordnung; dabei waren sie von bedeutender und gleichmässiger Länge, und dunkler blond, als die an der innern Lidkante stehenden Cilien. Spuren einer chronischen Blepharitis oder Blepharodenitis waren nicht zu entdecken. Der intermarginale Theil war breiter, als gewöhnlich, hatte aber den bekannten eigenthümlichen Glanz der normalen Lider. Auf seiner Fläche standen einzelne, ausserordentlich feine, kaum sichtbare Härchen. Besonders hervorheben will ich noch einmal, dass die an der innern Kante des Lidrandes neben den Meibomischen Drüsen hervorsprossenden Cilien in einer einfachen Reihe in regelmässigen Zwischenräumen standen. — Auffallend war bei dem ganzen Befunde zunächst die grosse Regelmässigkeit der zweiten Cilienreihe, sodann die Abwesenheit aller und jeder secundären Veränderung an der Hornhaut, und endlich das Fehlen aller krankhaften Erscheinungen an den Lidrändern. Gerade das letzte Moment bestimmte mich gleich Anfangs, die Diagnose auf Distichiasis congenita zu stellen, an welcher ich auch jetzt noch festhalten zu müssen glaube.

Die Literatur bietet für unsern Fall sehr wenig. Ich will nur Stellwag (Die Ophthalmologie vom naturwissenschaftlichen Standpunkte etc. II. p. 914. Erlangen 1858) und Wecker (Études ophth. I. 3. p. 641. Paris 1864) erwähnen, deren sorgfältige Literaturangabe uns der Mühe überhebt, selber die zeitraubenden Nachforschungen vorzunehmen. Beide stimmen darin überein, dass mit Sicherheit als ätiologisches Moment nur chronische Blepharadenitis anzusehen sei. Ersterer sagt geradezu: „Unter dem Namen ‚Distichiasis' hat man sich nicht wohl eine förmliche Doppelreihe von Cilien zu denken, wie einige Autoren wollen. Eine solche regelmässige Anordnung von Wimpern ausser dem Bereiche der äussern Lefze des freien Lidrandes dürfte kaum jemals Gegenstand der Beobachtung sein..... Vielmehr lässt sich der Zweiwuchs der Cilien nur als ein Hervorwachsen von wimperähnlichen Haaren aus der freien Randfläche der Lider definiren. Sie stehen daselbst bald ferner, bald näher der äussern Lefze, ja öfters treten sie unmittelbar hinter den wahren Cilien aus der äussern Lefze selbst hervor, haben aber nicht die normale Richtung, sondern

schliessen mit derselben einen rechten Winkel ein, indem sie der Randfläche des andern Lides gerade entgegenwachsen."

Ich habe Stellwag's Beschreibung der Distichiasis in extenso mitgetheilt, um zu zeigen, dass der vorliegende Fall dieser gemäss wohl als Distichiasis aufzufassen ist, und doch nicht der Charakter einer aus chronischer Erkrankung des Lidrandes oder des Lides überhaupt entstandenen Distichiasis aufgefasst werden kann. — Während wir bei Stellwag die Distichiasis als angeborenes Leiden so wenig, wie bei allen übrigen Autoren erwähnt finden, polemisirt Wecker (a. a. O.) geradezu gegen eine hierauf bezügliche Aeusserung von Vidal. Es heisst daselbst: „non négligeons entièrement l'hypothèse d'après laquelle un certain nombre de follicules pileux, datant de la vie foetale et incomplétement organisés, se développeraient à l'époque de la puberté, en suivant une évolution analogue à celle des dents de certains sujets, et pousseraient dans une direction vicieuse en donnant lieu au distichiasis."

Um so wichtiger war es für mich, als mich Dr. Tetzer auf einen im Jahre 1860 auf unserer Klinik beobachteten Fall aufmerksam machte, der auch als Distichiasis congenita aufgefasst wurde. — Ich finde darüber Folgendes im Protokoll des Zimmers Nr. 60:

23. Febr. 1860. Br. Katharina, 13 J., Hausmeisterstochter aus Wien. Die Kranke ist für ihre Jahre gut entwickelt. Lider in Dicke, Breite, Stellung und Form normal. Die Cilien haben die normale Grösse und Stellung, aber nahe den Ausmündungen der Meibomischen Drüsen beider untern Lider zeigt sich eine zweite, nach innen gerichtete, den Bulbus reizende Reihe von Cilien; Bindehaut im Zustande des Katarrhs. Uebrige Gebilde normal.

In diesem Falle beschränkte sich also die angeborene Distichiasis auf die untern Lider.

B.

B. Wissenschaftliche Beilagen.

1. Ueber Retinitis nyctalopica.

Von

Prof. Ferdinand Arlt.

Die von dieser Krankheit Befallenen klagen über Schlechtsehen, über Herabsetzung der Sehschärfe und über Blendung durch volles Tageslicht. Sie heben hervor, dass sie schlecht in die Ferne sehen, Personen auf wenige Schritte nicht mehr nach den Gesichtszügen unterscheiden und nur mühsam oder gar nicht mehr lesen können; sie betonen dabei das peinliche Gefühl beständiger Blendung oder geben doch an, dass sie sich nach Sonnenuntergang, an trüben Tagen, bei Mondschein bedeutend erleichtert fühlen, so

dass sie dann ganz gut oder doch entschieden besser zu sehen versichern. Als Hinderniss des Erkennens ferner Gegenstände bei hellem Tageslichte bezeichnen Viele das Vorschweben eines dünnen lichten Nebels, Andere eine Art Zittern oder Flackern (Fächern) der zwischenliegenden Luftschichten, wie wenn über einem stark erhitzten Schlote oder bei grosser Sonnenhitze über einem Saatfelde rasche Bewegungen der Luft bestehen; Einige bemerkten, dass sie bekannte Personen nicht erkennen, weil ihnen deren Gesichter erdfahl oder verblasst und schon bei 1—2 Klaftern Abstand gleichsam verschwommen erscheinen.

Die Leseproben erweisen im Allgemeinen nur eine mässige Herabsetzung der centralen Sehschärfe. Von 33 solchen Kranken (aus meiner Privatpraxis) lasen 3 noch Nr. 4 oder Nr. 3 der Jäger'schen Schriftproben, nur 2 nicht mehr Nr. 16, sondern bloss Nr. 18 oder 20, die meisten noch Nr. 11 oder doch Nr. 14. Der Grad der Sehstörung stand im Allgemeinen nicht gerade im Verhältnisse zur Dauer des Uebels, wenigstens schloss eine 8—10monatliche Dauer das Lesen von Nr. 3 nicht absolut aus, während Andere, welche schon nach 3—4 Monaten Hilfe suchten, allenfalls nur noch Nr. 8 oder Nr. 9 lesen konnten.

Die Herabsetzung der Sehschärfe erstreckt sich gleichmässig durch das ganze Gesichtsfeld, und man findet weder Unterbrechung, noch Einengung desselben. In allen Fällen machte sich die Sehstörung zuerst beim Sehen in die Ferne bemerkbar, erst später beim Lesen und Schreiben.

In allen Fällen zeigten sich beide Augen zugleich und in gleichem oder nur wenig verschiedenem Grade ergriffen; die Leseproben ergaben höchstens eine Differenz von 3—4 Nummern der Jäger'schen Schriftproben. Nur in 2 Fällen konnte ein hiemit in Einklang stehender Unterschied in dem Spiegelbefunde der Netzhaut aufgefunden werden.

Aeusserlich war an den Augen nichts Abnormes wahrzunehmen; bei Einigen bestand etwas stärkere Injection im Bereiche der vorderen Ciliararterien, ohne dass man darauf ein besonderes Gewicht legen konnte. Die Pupillen waren im Allgemeinen etwas enger, in keinem Falle abnorm erweitert. Die Spannung der Bulbi normal, im Blicke, in der Physiognomie und in der Haltung der Kranken nichts Auffallendes.

Bei der Spiegeluntersuchung erwiesen sich sämmtliche Medien rein. Der Befund der Netzhaut und der Sehnervenscheibe war verschieden nach dem Grade und wohl auch nach der Dauer der Affection; ich konnte mehrmals im Verlaufe der Zeit Veränderungen constatiren. Die Sehnervenscheibe zeigte zur Zeit der ersten Untersuchung in den meisten Fällen entschieden vermehrte, in einigen

dagegen verminderte Röthe, während es in andern nicht möglich war, sich bestimmt darüber auszusprechen. In vielen Fällen verlor sich im Verlaufe der Beobachtung (und Behandlung) die abnorme Injection im Bereiche des Sehnerven und der Netzhaut; in manchen trat sogar abnorme Blässe der Papille ein. Deutlich ausgeprägte entzündliche Veränderungen der Netzhaut konnten nur in 10 Fällen entweder zu Anfang der Beobachtung oder im weiteren Verlaufe constatirt werden. Sie bestanden in leichter Verschleierung, gleichmässiger oder etwas streifiger Trübung der Netzhaut, bloss in der Nähe der Papille oder bis gegen den Aequator hin. In diesen Fällen war die Grenze zwischen Papille und Retina mehr weniger verwischt. Niemals sah ich deutliche Schwellung der Papille, niemals lichte Punkte, Flecke oder Ecchymosen in der Netzhaut. — Man darf wohl annehmen, dass Hyperämie und entzündliche Veränderungen Anfangs in allen Fällen vorhanden sind, dass sie jedoch in vielen Fällen nicht vorgefunden werden, entweder weil sie überhaupt nur einen so geringen Grad erlangt haben, dass sie selbst der Untersuchung im aufrechten Bilde entgehen, oder weil sie zur Zeit der Beobachtung bereits bis zur Unkenntlichkeit zurückgegangen sind.

Der Verlauf ist im Allgemeinen ein langsamer. Die Sehstörung wird gewöhnlich plötzlich wahrgenommen und bleibt lange Zeit gleich oder steigt allmälig und ohne eigentliche Schwankungen bis zu einem gewissen Grade, auf dem sie dann Monate, Jahre lang stehen bleiben kann, ohne in völlige Blindheit zu übergehen. Letzteres habe ich wenigstens noch nicht beobachten können. Ich kann nicht sagen, dass in Fällen von 2—3jähriger Dauer die Prognosis verhältnissmässig ungünstiger gewesen sei, als nach kürzerem Bestande. Auch in Fällen, wo die Sehnervenscheibe bereits ein blasses, blassgelbes Aussehen darbot, und wo dabei die Centralarterien ein etwas kleineres Caliber zu haben schienen, sah ich vollständige Heilung eintreten. Doch haben sich nicht alle meine Kranken der Cur mit der gehörigen Ausdauer unterzogen. Nur bei hochgradiger Sehstörung scheint die Dauer schwer in die Wage zu fallen und dürfte bei jenen, welche nicht noch wenigstens Nr. 16 lesen können, wohl keine vollständige Heilung zu erwarten sein. Bei einem Kaufmanne aus Ungarn, welcher nach beinahe 3jährigem Bestande des Leidens noch Nr. 4, obgleich mühsam, lesen konnte, und Anfangs October 1862 eine etwas röthere Papille und leichte Verschleierung der umgebenden Netzhaut darbot, fand ich Mitte Februar 1863, nachdem er die vorgeschriebene Sublimatcur nicht gebraucht, wohl aber die diätetischen Massregeln befolgt hatte, die Papille entschieden blässer, die Netzhaut ungetrübt, die Venen in derselben etwas breiter und das Sehvermögen so weit gebessert, dass er bereits

auch Nr. 2 lesen konnte. In einem Briefe vom 18. März 1863 zeigte er mir an, dass sich sein Gesicht für die Ferne merklich gebessert habe, nachdem er die Sublimatcur nach Hofmann durchgemacht hatte. Später erhielt ich weiter keine Nachricht von ihm.

Diese Krankheit kommt nicht häufig vor. Ich zähle, seit ich sie diagnosticire, 1 Fall unter 900—1000 aller Kranken, die ich jährlich sehe. Es ist wohl nicht zufällig, dass ich sie bisher ausschliesslich bei Männern gefunden habe; es hängt das wahrscheinlich mit der Lebensweise und Beschäftigung zusammen. Der jüngste Kranke war 23, der älteste 57 Jahre alt. Keiner war in erheblichem Grade kurzsichtig, 2 stark hypermetropisch, viele schon mehr weniger presbyopisch. Anderweitige Erkrankungen, zu denen das Augenleiden hätte in Beziehung gebracht werden können, waren in keinem dieser Fälle vorhanden. Nach dem Stande (der Beschäftigung) befanden sich unter den 33 Kranken meiner Privatpraxis: 14 Officiere (mit Einschluss eines Regimentsarztes), 7 Kauf- oder Geschäftsleute, 3 Gastwirthe, 2 Kanzleidiener (mit Austragen von Acten an Parteien beschäftigt), 1 Post- und 1 Bergbeamter, 1 Weber; von den übrigen finde ich die Beschäftigung nicht angemerkt. Relativ gross ist die Zahl jener, welche in Ungarn (11) oder in Oesterreichisch-Italien (5) erkrankt waren; auf Wien kommen nur 2 Officiere, 2 Amtsdiener, 2 Gastwirthe, 1 Weber; die übrigen österreichischen Länder sind nur mit 2 oder 1 oder gar nicht vertreten. — Auf die Frage über die Veranlassung zur Erkrankung erhielt ich meistens gar keine, oder unverlässliche oder ganz unwahrscheinliche Angaben. Ich meine indess aus dem Vorkommen, aus den Aussagen einiger Kranken und aus meinen therapeutischen Erfahrungen die Annahme ableiten zu dürfen, dass Blendung durch grelles, reflectirtes oder diffuses Sonnenlicht die Ursache dieser Affection sei, und verweise in dieser Beziehung auf die angehängten Krankengeschichten und auf die Bemerkungen über die Behandlung dieser Krankheit.

Es ist mir vorgekommen, dass man diese Affection für beginnende Cataracta oder für Glaucoma simplex hielt; leicht könnte man sie auch mit Schwund des Sehnerven und mit anderen Arten von Retinitis verwechseln. — Vor der Verwechslung mit Cataracta kann man sich wohl sichern, wenn man genau untersucht und nöthigenfalls die Pupillen erweitert, wenn man erwägt, dass Cataracta wohl nie auf beiden Augen zugleich in gleichem Grade beginnt, und dass die dadurch bedingte Sehstörung der sichtbaren Trübung proportionirt sein muss. Eine Cataracta, welche das Lesen von Nr. 6, ja von Nr. 4 unmöglich macht, muss, wenn nicht bei auffallendem, so doch bei durchfallendem Lichte nachgewiesen werden können, und gestattet sicher nicht, den Augengrund nach allen Richtungen hin deutlich zu

sehen. — An Glaucoma simplex könnte man denken, wenn die Papille blässer, die Venen im Bereiche der Netzhaut breiter erscheinen. Aber Glaucoma befällt gleichfalls nicht beide Augen zugleich und in gleichem Grade und lässt deutliche Schwankungen in der Sehstörung wahrnehmen, abgesehen von der erhöhten Spannung der Bulbi und den zeitweiligen Anfällen von Schmerzen; übrigens wird man bei Glaucoma nicht finden, dass die centrale Sehschärfe erheblich gesunken ist, ohne dass das periphere Sehen theilweise aufgehoben oder doch unverhältnissmässig herabgesetzt erscheint. — Sähe man sich nach dem ophthalmoskopischen Befunde veranlasst, an Atrophie der Sehnerven zu denken, so würde gleichfalls die Prüfung des Sehfeldes in Bezug auf Einengung, Unterbrechung und Ungleichmässigkeit der Leitungsfähigkeit ein wichtiges Unterscheidungsmittel bieten, falls nicht schon in der Art, wie das Leiden aufgetreten und fortgeschritten und in anderweitigen Symptomen hinreichende Anhaltspunkte zur Diagnosis gegeben sein sollten. — Von anderen Arten der Retinitis will ich zunächst jener gedenken, welche in Folge von Blendung durch direct einfallendes oder von einer spiegelnden Fläche zurückgeworfenes Sonnenlicht bewirkt wird. In den Fällen, die ich gesehen, entstand darnach entweder eine allgemeine, mit heftigen Zufällen auftretende Entzündung der Netzhaut, oder es beschränkte sich die Affection auf die Macula lutea, und hinterliess für lange oder für immer einen mehr weniger grossen Defect im Sehfelde. Von mehreren Kranken, welche bei Gelegenheit einer partiellen Sonnenfinsterniss mit unbewaffnetem Auge in die Sonne gesehen hatten, wurde ein Symptom angegeben, welches sonst nur bei hochgradiger Myopie mit Veränderungen an der Fovea centralis vorzukommen pflegt, nämlich Krumm- oder Gebrochen-Erscheinen gerader Linien in der Mitte des Sehfeldes. — Die durch Lues bedingte und die bei Morbus Brightii auftretende Netzhautentzündung bieten in der Regel einen so charakteristischen Augenspiegelbefund, dass man schon durch denselben allein auf das Allgemeinleiden aufmerksam gemacht wird; etwa bestehende Zweifel werden sich bei aufmerksamer Erhebung der Anamnesis und des gesammten Status praesens wohl immer heben lassen. — Es kommen übrigens Fälle von entzündlichen Affectionen der Netzhaut vor, welche man unter keine der bekannten Arten einreihen kann, und bei denen man namentlich über das ätiologische Verhältniss zu keinem sicheren Urtheile gelangen kann. Von diesen namentlich möchte ich jene Fälle unterschieden haben, welche man als Retinitis nyctalopica aufzufassen berechtigt ist, weil mit dieser Unterscheidung bestimmte Anhaltspunkte zur Behandlung, namentlich aber zur Vorhersage gegeben sind.

Die Behandlung erfordert zunächst Ruhe der Augen, Enthaltung von allen Beschäftigungen, welche längeres Fixiren der

Objecte und mehr weniger Anspannung der Accommodation erheischen. Die Kranken müssen namentlich vor dem Probiren ihrer Sehkraft, zu dem sie bei der langen Dauer der Behandlung so leicht durch Ungeduld und Aengstlichkeit sich hinreissen lassen, ernstlich verwarnt werden. Sie müssen sich damit zufriedenstellen, dass der Arzt die Sehversuche von Zeit zu Zeit genau und unter gleichen Verhältnissen anstelle und notire. In der Mehrzahl der Fälle kündigte sich die Besserung durch Abnahme der Empfindlichkeit gegen helles Tageslicht und durch besseres Unterscheiden ferner Gegenstände an. Das zweite ist Temperirung des Lichtes. Ich halte es nicht für nothwendig, die Augen durch einige Zeit allem Lichte zu entziehen, sei es durch Verbinden der Augen, oder durch Einsperren in verfinsterte Zimmer. Es genügt, sie in mässig dunklen Zimmern zu halten und beim Ausgehen durch blaue oder rauchgraue Gläser vor stärkerem Lichteinflusse zu schützen. Allen ist das Tragen solcher Schutzgläser behaglich; sie meinen, damit besser zu sehen; manche ziehen die blauen, andere die rauchgrauen vor. Die muschel- oder uhrglasförmigen von solcher Grösse, dass sie ungefähr die Oeffnung der Orbita decken, sind den flachen, selbst wenn diese mit Seitenklappen versehen sind, bei weitem vorzuziehen. Es handelt sich eben um gleichmässige Beschattung des ganzen Gesichtsfeldes. Ich habe in mehreren Fällen schon bei Beobachtung des bisher angegebenen Verhaltens allein oder unter Mitwirkung leichter, kühlender Abführmittel Besserung, selbst Heilung eintreten sehen.

In einer grossen Zahl der Fälle habe ich die arzneiliche Behandlung damit begonnen, dass ich hinter jedes Ohr 8—10 Stück Blutegel setzen und nachher die Kranken durch einige Tage in einem mässig verdunkelten Zimmer sich ruhig halten liess. Wenn ich auch dadurch keinen augenfälligen Erfolg erzielte, so glaube ich doch diesen Vorgang als zweckmässig beibehalten zu müssen. In einigen Fällen habe ich auch diese Blutentziehung von Zeit zu Zeit wiederholt.

Als eigentliches Heilmittel kann ich aber nur eine methodische Mercurialcur erklären, und zwar habe ich entweder Sublimatpillen in steigender Dosis oder aber die Einreibungscur durch 3—5 Wochen angewendet, wohl auch nach einer längeren Pause wiederholt, und dann allenfalls noch eine Zeit lang Jodkalium nachfolgen lassen.

Geheilt wurden 17 von den genannten 33 Kranken, gebessert 9, bis zur Zeit, wo sie aus der Behandlung ausblieben; die übrigen haben sich nur ein oder einige Male vorgestellt und sind dann ausgeblieben; bei keinem ist es mir vorgekommen, dass ich nach länger fortgesetzter Behandlung mir hätte sagen müssen, es sei weiter nichts

zu erzielen; nur bei zweien konnte ich mir gleich Anfangs wegen hochgradiger Sehstörung nicht viel versprechen.

Krankengeschichten. 1. Die erste der einschlägigen Beobachtungen habe ich in dem 1856 zu Prag erschienenen III. Bande der „Krankheiten des Auges" auf S. 114—116 ausführlich mitgetheilt. Zur Ergänzung derselben kann ich jetzt noch Folgendes nachtragen: Dieser Mann, bei welchem die Krankheit bereits 1 Jahr bestanden und die Sehnervenscheibe beiderseits im Verlaufe der Zeit ein entschieden blässeres Aussehen angenommen hatte, bevor die eigentlich wirksame arzneiliche Behandlung eingeleitet wurde, und bei welchem eine entschiedene Besserung erst nach Wiederholung der Sublimatcur (im Juli 1855) eingetreten war, genas unter Einhaltung eines zweckmässigen Regimes im Verlaufe einiger Monate vollständig, so dass er im November 1855 bereits auch Nr. 1 der Jäger'schen Schriftproben lesen konnte. Dieses Resultat erhielt sich unverändert bis zum März 1856, wo dieser sonst gesunde Mann rasch einer Pleuropneumonie (angeblich Folge einer heftigen Verkältung) erlag.

2. Lieutenant K.....k, 23 Jahre alt, erkrankte Anfangs Mai 1857. Als er eines Morgens um halb sechs Uhr in den Hof der Kaserne (Alserstrasse) kam und vor die Fronte trat, bemerkte er plötzlich einen Schleier vor den Augen; er erkannte die Gesichter der Einzelnen seiner Mannschaft nicht, obwohl er nur einige Schritte entfernt stand. Die Sonne schien nicht in den Hof hinein. Als er dann zum Exerciren ausmarschirte und auf der Strasse in den Sonnenschein kam, wurde die Sache ärger und erreichte den höchsten Grad am Glacis beim Exerciren selbst. Das Licht blendete ihn so, dass er sich nicht zu benehmen wusste. Im Schatten, besonders aber Abends, wurde ihm leichter. Diess beruhigte ihn und er wartete durch drei Wochen auf Selbstheilung. Dann kam er zu mir. Ich fand ausser deutlicher Hyperämie im Bereiche der Papillen und Netzhäute nichts Abnormes, und wies den Kranken als Officier an Prof. Stellwag von Carion im Josephinum. Dieser verordnete Blutegel an die Schläfen, kalte Umschläge auf die Augen, Bitterwasser, Vermeiden grellen Lichtes. Patient besorgte das, so gut er konnte, versah jedoch dabei seinen Dienst. Prof. Stellwag rieth ihm, in's Garnisonsspital einzutreten. Da Pat. diess nicht wollte, so nahm er Mitte Juni Urlaub, und bat mich abermals, ihn in Behandlung zu nehmen. Da ich jedoch Temperirung des Lichtes und den Gebrauch von Sublimat für unerlässlich erklärte, und Pat. sich zu letzterem nicht entschliessen mochte, so ging er Anfangs Juli zu seinen Verwandten nach Prag, sich dort behandeln zu lassen. Man verordnete ihm warme Fussbäder mit Asche, Mercurialsalbe an die Stirn und Schläfe, Giesshübler Sauerbrunnen; dabei sollte er sich viel im Freien aufhalten, besonders im Grünen, jedoch sonnige Plätze meiden. Er bemerkte indess bald, dass ihm der Aufenthalt im Freien schlecht bekam. Wenn er sich auch an einen beschatteten Ort setzte, so konnte er doch nicht vermeiden, dass sein Blick auf einzelne sonnige Flecke fiel, was seine Augen stets empfindlich berührte. Er entschloss sich endlich, nach Wien zurückzukehren, und stellte sich mir am 26. August mit der Erklärung vor, er wolle sich nun jeder Behandlung willig unterwerfen. Ich fand jetzt „die Sehnervenscheiben leicht umflort, die Gefässe wie durch einen dünnen Nebel gedeckt, die Grenzen der Papille nicht scharf, sondern wie verwaschen, auch die übrige Netzhaut, so weit man sie sehen konnte, nicht verschleiert." Er

konnte nun Nr. 14 und einzelne Worte von Nr. 13 lesen. Ordination: Aufenthalt in einem mässig verdunkelten Zimmer, Vermeidung jeder Beschäftigung, alle 5—6 Tage eine örtliche Blutentziehung und darauf durch einige Stunden kalte Umschläge auf die Augen und Ruhe im Bette, Sublimatpillen in steigender Dosis (nach Hofmann), bei Stuhlverhaltung dazwischen etwas Bitterwasser. Die Behandlung wurde, da ich abreiste, von meinem Privatassistenten geleitet. Nachdem man mit den Pillen bis auf 9 pro die gestiegen war, traten Vorboten von Salivation ein und wurde fortan bloss die diätetische Behandlung beibehalten. Ende September las er, um zu zeigen, wie gut er sehe, vor dem Assistenten den feinsten Druck einer Banknote, konnte jedoch, nachdem er sich in seiner Freude unvorsichtigerweise wieder vollem Tageslichte ausgesetzt hatte, dann in meiner Gegenwart nicht mehr Nr. 8 der Jäger'schen Schriftproben lesen. Bei der Spiegeluntersuchung konnte ich kaum mehr eine Spur von der Netzhauttrübung wahrnehmen. Er wurde nun abermals durch 4 Wochen in dunkler Stube gehalten, ohne Arzneimittel, ausser etwas Bitterwasser oder Seidlitzpulver. Erst gegen Abend und dann allmälig immer früher und mit einer Schutzbrille versehen durfte er ausgehen. Ende December konnte er auch diese ablegen und blieb fortan vollständig gesund. Er sah nun so gut wie früher in die Ferne und konnte Jäger Nr. 1 fertig lesen.

3. Regimentsarzt Gr. übergab mir von seiner Krankengeschichte folgende Skizze: Im November 1858 hatte ich mir einen Rheumatismus in den Nackenmuskeln zugezogen. Später, bis zum Winter 1860, litt ich oft an Kopfschmerzen, welche, wie ich jetzt meine, wohl auch rheumatischen Ursprunges waren. Zur Entstehung meines Augenleidens mag wohl am meisten das unausgesetzte Gehen in Uniform während des italienischen Feldzuges 1859 beigetragen haben, da der schmale Schirm an der Kappe nur wenig Schutz gegen das grelle Sonnenlicht gewährte. Als ich im Monate Juli einmal aus dem Spitalsgebäude zu Verona in den lichtgrau beschatteten Hof heraustrat, wurde ich von dem grellen Lichte so unangenehm afficirt, dass ich unwillkürlich den rechten Vorderarm an die Stirn anlegte. Ich nahm jedoch keine Störung an meinen Augen wahr, bis im Monate September, wo ich eines Morgens beim Ausgehen plötzlich alle Gegenstände so ausnahm, als ob meine Augen in Thränen schwimmen möchten. Das Abwischen meiner Augen änderte indess diese Erscheinung nicht im geringsten. Im November stellte sich zeitweilig Funkensehen ein, und bei Tage erschienen mir alle fernen Gegenstände wie in Nebel gehüllt. Beim Lesen merkte ich die Abnahme der Sehkraft erst im Monate Februar. Ich zog desshalb, da ich das 45. Jahr bereits überschritten hatte, Convexgläser zu Hilfe, welche mir jedoch nur durch etwa 14 Tage einigen Nutzen gewährten, so dass ich Anfangs März auch mit den Brillen nicht mehr lesen, sondern bloss noch die nothwendigsten Dienstschreibereien vornehmen konnte. Dabei erschienen mir alle Gesichter grau oder dunkelgelb. Abends konnte ich an einer Whistpartie theilnehmen, da mich das Kerzenlicht nicht belästigte; am Tage aber erkannte ich Personen auf 2—3 Schritte nicht. Empfindlichkeit gegen das künstliche Licht und gegen gelbe und rothe Farben bei Tageslicht bemerkte ich erst nach meiner Ankunft in Wien. Schmerzen in den Augen oder in der Stirn waren nie vorhanden. — Ich sah diesen Patienten Anfangs April 1860. Er war sehr kleinmüthig; ein College hatte von beginnendem Glaukom gesprochen. Er

konnte nur noch Jäger Nr. 14 lesen, sowohl mit dem einen als mit dem andern Auge, war sehr empfindlich gegen volles Tageslicht, erkannte Personen auf wenige Schritte nicht. Die Untersuchung mit dem Spiegel ergab ausser etwas geringerer Röthe der Papille und stärkerer Füllung der Venen nichts Abnormes. Ich sprach mich entschieden für Nyctalopie aus und der Kranke ging willig auf meinen Heilplan ein, obwohl ich Genesung erst nach mehrmonatlicher Behandlung in Aussicht stellte. Temperirung des Lichtes theils durch Zuhausebleiben an sonnigen Tagen, theils durch Tragen rauchgrauer, später blauer Brillen, von Zeit zu Zeit Blutegel und Saidschützer Wasser bei mässig reichlicher Nahrung und ruhigem Verhalten waren die Mittel, auf deren Wirkung ich rechnete. Schon nach 3—4 Wochen schwand die „zitternde Umnebelung" der Gegenstände im Freien und wurde bereits Nr. 11 gelesen; dagegen trat Empfindlichkeit gegen Gaslicht und bei Tage gegen gelbe und rothe Farben ein. Im Juni bemerkte Patient noch, dass ihm, wenn er die blaue Brille ablegte, alle Gesichter leichenblass erschienen; das Funkensehen hatte sich allmälig, doch nicht gänzlich verloren. Im Juli konnte er bereits die Ziffern und Zeiger der Thurmuhren erkennen und alle Scalen der Jäger'schen Schriftproben lesen, daher er nicht um weitere Verlängerung seines Urlaubes ansuchte. Seitdem hat er mich, so oft er nach Wien kam, wieder besucht, das letzte Mal im Herbste 1865. Die Heilung ist vollständig und bleibend.

4. Schliesslich will ich noch eines Falles erwähnen, welcher mir rücksichtlich der Veranlassung beachtenswerth erscheint. J. K., 27 Jahre alt, Webergeselle in Wien, gegenwärtig ohne Beschäftigung, stellte sich am 12. Jänner 1866 vor wegen Schlechtsehen seit August vorigen Jahres. Er sieht bei Tage wie durch lichten Nebel, besonders bei Sonnenschein und wenn er die Sonne nicht im Rücken hat, Abends dagegen und an trüben Tagen ist ihm behaglich. Auch die Gasflammen der Strassenlaternen sind ihm sehr unangenehm. Bei Kerzenlicht sieht er gut, wenn gleich nicht so wie früher; er bemerkte das namentlich beim Notenlesen, wenn er Abends in einem Wirthshause sich am Musikmachen betheiligte, er erkannte die Noten, jedoch nicht die verschiedenen Zeichen. In meiner Gegenwart an einem trüben Morgen las er Nr. 16, mit Mühe auch noch Nr. 13, wobei ihm jedoch die Augen bald schmerzten. Beide Augen gleich. Die Spiegeluntersuchung liess ausser starker Röthe der Papillen und deutlicher Verbreiterung der Centralvenen nichts Abnormes auffinden. Auf die Frage, womit er sich zur Zeit der Entstehung des Augenübels beschäftigt habe, antwortete er, er habe sich damals beim „Ausschneiden von Mousselin-Fenstervorhängen" bis zum Schwitzen angestrengt und daher wahrscheinlich verkühlt. Er musste bei dieser Arbeit gegen den vor einem hellen Fenster ausgespannten weissen, florartigen Stoff sehen, mit der einen Hand Fäden davon abschneiden, mit der andern ein schweres Rad drehen. Man darf wohl annehmen, dass nicht die körperliche Anstrengung und nicht Verkühlung, sondern Blendung durch diffuses Licht das Augenleiden veranlasst habe. Der leichtsinnige junge Mann ist dem Rathe, in die Klinik einzutreten, bisher nicht nachgekommen.

Ich habe diesen Gegenstand hier etwas ausführlicher zur Sprache gebracht, weil frühere Mittheilungen darüber (in dem oben citirten Buche und in einer der Heidelberger Versammlungen) bisher nicht

beachtet worden zu sein scheinen. Vom klinischen Standpunkte aus halte ich es nicht nur für gerechtfertigt, sondern auch für nothwendig, die Fälle dieser Art als eine besondere Form von Netzhautentzündung aufzufassen. Ich habe das Adjectiv „nyctalopica" zur speciellen Bezeichnung gewählt, weil das Schlechtsehen bei vollem Tageslichte eine hervorragende Erscheinung bildet und weil in jenen Fällen, wo entzündliche Veränderungen in der Netzhaut nicht manifest sind, diese Eigenthümlichkeit der Functionsstörung den hauptsächlichsten Anhaltspunkt für die Diagnosis bietet. Aber auch für die Fälle mit deutlich ausgeprägten entzündlichen Netzhautveränderungen werden weitere Forschungen zeigen, dass es für den klinischen Unterricht nicht genügt, diese Fälle unter dem allgemeinen Namen: „Retinitis diffusa" abzuhandeln, sondern dass hier eine specielle Bezeichnung räthlich erscheint.

---

2. Ueber Glaukom.

Von

Dr. Lucian Rydel.

In dem Triennium, über welches wir Bericht erstatten, wurden 79 Kranke mit Glaukom beobachtet, und zwar 46 Männer und 33 Weiber. Die Vertheilung dieser Kranken auf die einzelnen Jahre ergibt sich aus der folgenden Tabelle:

	Männer	Weiber	Zusammen
1862/62	19	10	29
1863/64	19	17	36
1864/65	8	6	14
Zusammen	46	33	79

Es überwiegen also die Männer mit etwas über 58% gegen nahezu 42% Weiber. Dieses Verhältniss steht im scheinbaren Widerspruche mit der Beobachtung, dass das Glaukom häufiger bei Weibern, als bei Männern vorkomme, für welche auch die von den Autoren angeführten Zahlen sprechen. So waren, um nur einige Beispiele anzuführen, unter den 110 von Arlt (Die Krankheiten des Auges II. Bd. p. 199) notirten Fällen 65 Weiber und 45 Männer; unter den 95 von Donders aufgezeichneten Fällen 56 Weiber und 39 Männer. Der Widerspruch ist jedoch nur ein scheinbarer; es kommen eben auf unserer Klinik im Allgemeinen bedeutend mehr Männer als Weiber zur Aufnahme. Eruirt man den Percentsatz, so zeigt es sich, dass

er bei den Männern (46 unter 721) etwas weniger als 6½%, bei den Weibern (33 unter 469) etwas mehr als 7% beträgt.

Dem Alter nach verhielten sich unsere Kranken, wie folgt:

	Männer	Weiber	Zusammen
zwischen 20—30	1	1	2
„ 30—40	3	.	3
„ 40—50	9	9	18
„ 50—60	14	16	30
„ 60—70	14	4	18
„ 70—80	5	3	8
Zusammen	46	33	79

Das jüngste Individuum war 26, das älteste 77 Jahre alt.

Aus dieser Tabelle ist zu entnehmen, dass die Krankheit nur in 6⅓% der Fälle Individuen unter 40 Jahren betraf, während auf das Decennium zwischen 50—60 Jahren 38%, auf die Decennien zwischen 40—50 und 60—70 Jahren mehr als 22½% entfallen, und bei den über 70 Jahre alten Individuen der Percentsatz sich nur auf etwas mehr als 10% beziffert. Demnach kommt das Glaukom nur selten vor dem 40., am häufigsten zwischen dem 50. und 60. Lebensjahre vor. Die abnehmende Häufigkeit des Leidens nach dem 60. Lebensjahre stellt sich jedoch wohl nur als scheinbar heraus, wenn man erwägt, dass die Zahl der Menschen, welche das 60. Lebensjahr überschritten haben, um so kleiner wird, je weiter sie über dieses Alter hinausleben.

Benedict (1825) und später Rosas haben hervorgehoben, dass das Glaukom besonders häufig unter den Israeliten vorkomme. Unter den 110 von Arlt notirten Fällen waren 11, also 10% Israeliten. Von unseren Kranken waren 18 (9 Männer und 9 Weiber), also nahezu 23% Israeliten. Die Bedeutung dieser Zahlen wird erst recht klar, wenn man erwägt, dass in der Gesammtzahl der Kranken (1190) die Israeliten (137) nur mit der Percentzahl 11½ vertreten sind, und die Glaukomfälle in der Gesammtzahl der Kranken nur etwa 6⅔%, nach Ausschluss der Israeliten (61 unter 1053) sogar nur 5⅗%, bei den Israeliten allein hingegen etwas mehr als 13% ausmachen.

Von diesen 79 Kranken waren 64 (36 M. und 28 W.) auf beiden, 15 (10 M. und 5 W.) bloss auf einem Auge erkrankt.

Es ist von mehreren Seiten hervorgehoben worden, und wird ziemlich allgemein angegeben, dass das Glaukom in der Mehrzahl der Fälle zuerst das linke Auge befalle. Eine Zusammenstellung unserer Kranken in dieser Richtung bestätigt diese Angabe nicht. Von den 64 auf beiden Augen befallenen Kranken trat das Leiden bei 37 (21 M. 16 W.) zuerst auf dem rechten, bei 25 (14 M. 11 W.)

zuerst auf dem linken Auge auf; 2 (1 M. und 1 W.) gaben an, dass beide Augen gleichzeitig erkrankten. Unter den 15 Fällen von einseitiger Erkrankung waren 3 Männer, bei denen das eine Auge in Folge eines vor Jahren erlittenen Trauma phtisisch geworden, das andere an Glaukom erkrankt war. Von den übrigen 12 mit einseitiger Affection erkrankten 8 (4 M. 4 W.) am linken, 4 (3 M. 1 W.) am rechten Auge. Bringen wir die 3 mit Phthisis des einen Auges Behafteten, und die 2 angeblich auf beiden Augen gleichzeitig Erkrankten in Abschlag, so trat von den übrigen 74 die Krankheit bei 41 (24 M. 17 W.) zuerst auf dem rechten, bei 33 (18 M. 15 W.) zuerst auf dem linken Auge auf. Es ist wohl auffallend, dass von den 12 Kranken mit einseitiger Affection 8 am linken und nur 4 am rechten Auge erkrankt waren. Man könnte sich vielleicht hiedurch veranlasst fühlen, die Angaben der auf beiden Augen Erkrankten in Bezug auf die Priorität der Erkrankung des rechten oder linken Auges in Zweifel zu ziehen. Dem gegenüber muss ich jedoch erwähnen, dass bei der Beantwortung dieser Frage nicht etwa die Angaben der Patienten ausschliesslich massgebend waren, sondern in zweifelhaft erscheinenden Fällen darauf Rücksicht genommen wurde, ob die Angaben mit dem objectiven Befunde, der Functionsstörung, Einschränkung des Gesichtsfeldes u. s. w. übereinstimmten oder nicht. So will ich hervorheben, dass von den 37 auf beiden Augen Erkrankten, bei denen angeblich die Affection zuerst auf dem rechten Auge aufgetreten war, 23 an diesem Auge den Zustand des absoluten Glaukoms mit vollständiger Amaurose darboten, während sie am linken Auge noch einen mehr weniger hohen Grad von Functionstüchtigkeit besassen.

In 53 Fällen ist die natürliche Farbe der Iris verzeichnet; sie war bei 22 Kranken grau oder blau, bei 31 braun.

Was die Form des Leidens anbetrifft, so ist dem statistischen Theile dieses Berichtes (Tab. VII Seite 184) zu entnehmen, dass dasselbe bei 30 Individuen (25 M. 5 W.) als einfaches, bei 49 (21 M. 28 W.) als entzündliches Glaukom aufgefasst wurde. Von der weitaus überwiegenden Mehrzahl der auf beiden Augen von Glaukom Befallenen wurden diejenigen, bei denen das Leiden auf beiden Augen Verschiedenheiten der Form darbot, in der erwähnten Tabelle nach der Krankheitsform desjenigen Auges rubricirt, welches den ausschliesslichen oder wenigstens hauptsächlichsten Gegenstand der Behandlung bildete. So sind z. B. die Fälle, in denen das eine Auge unter den Erscheinungen des entzündlichen Glaukoms erblindet war, und das andere die Erscheinungen eines beginnenden Glaucoma simplex darbot, in die Rubrik des letzteren eingereiht worden. Um nun eine genauere Einsicht in die Häufigkeit der einzelnen Glaukomformen zu gewinnen,

will ich nicht die Kranken, sondern die einzelnen Augen in dieser Hinsicht zusammenstellen. Es waren im Ganzen 143 an Glaukom erkrankte Augen beobachtet worden. Davon boten 46 das Bild des Glaucoma simplex dar, während in 97 entweder zur Zeit der Beobachtung entzündliche Erscheinungen vorhanden waren, oder die entzündliche Natur des Leidens aus der Anamnese erschlossen werden konnte. Von den 97 mit entzündlichem Glaukom behafteten Augen wurden 57 von acuten, mehr weniger heftigen, entzündlichen Anfällen heimgesucht, während in 40 der Verlauf ein chronischer war.

Im statistischen Theile dieses Berichtes (S. 172) hat schon mein Collega Dr. Becker auf den merkwürdigen Gegensatz aufmerksam gemacht, den die beiden Formen, das Glaucoma simplex und das Glaucoma inflammatorium, in Bezug auf die Häufigkeit des Vorkommens bei den beiden Geschlechtern darbieten. Es bezog sich diese Bemerkung auf die im Ambulanten-Protokoll verzeichneten (107) Glaukomkranken. Bei den zur Aufnahme auf die Klinik gekommenen (79) Kranken wiederholt sich dieselbe Erscheinung beinahe mit demselben Percentsatz. Beim Glaucoma simplex überwiegen die Männer mit 25 ($83^1/_3\%$) gegen 5 (oder $16^2/_3\%$) Weiber; beim Glaucoma inflammatorium hingegen die Weiber mit 28 ($57^1/_7\%$) gegen 21 ($42^6/_7\%$) Männer. Nach den einzelnen Augen berechnet erhalten wir Glaucoma simpl. bei den Männern 38 ($82^{15}/_{23}\%$), bei den Weibern 8 ($17^8/_{23}\%$); Glaucoma inflamm. bei den Männern 44 ($45^{35}/_{97}\%$), bei den Weibern 53 ($54^{62}/_{97}\%$).

Sollte es sich auch durch anderweitig gemachte und möglichst zahlreiche Beobachtungen bestätigen, dass dieser Gegensatz, den wir zwischen dem Glaucoma simplex und dem Glaucoma inflamm. in Bezug auf das Vorkommen bei den beiden Geschlechtern durch alle 3 Beobachtungsjahre wiederkehren und sich erhalten gesehen haben, wirklich besteht und nicht vielleicht bloss durch reinen Zufall uns vorgeführt wurde, so wäre meiner Ansicht nach die Ursache dieser Verschiedenheit des Verhaltens kaum anderswo, als in der Verschiedenheit des Geschlechtslebens selbst zu suchen. Nach der Ansicht von Donders ist das Glaucoma simplex das typische Krankheitsbild, die Ophthalmie nur eine Complication, die zwar sehr häufig hinzutritt, so dass nur selten ein Fall ohne dieselbe bis an seine letzten Ausgänge abläuft, die jedoch durchaus nicht zum Wesen des Glaukoms gehört. Die unmittelbare Ursache dieser Complication liegt im Dunkel, denn die Steigerung des intraoculären Druckes ist nach Donders nicht im Stande, eine Ophthalmie hervorzurufen, bringt sie jedenfalls nicht nothwendig hervor. Es ist aber bekannt, dass das Auftreten der entzündlichen Erscheinungen in glaukomatösen Augen durch fieberhafte Erkrankungen, Gemüthsaffecte, Schlaflosigkeit,

starke Mahlzeiten, Genuss alkoholischer Getränke, das Kaltwerden der Füsse begünstigt werde. Es liegt nun sehr nahe, anzunehmen, dass denselben, ja einen viel grösseren und wirksameren Einfluss, als manche von den angeführten Gelegenheitsursachen auf das Hinzutreten von entzündlichen Erscheinungen die habituellen Blutwallungen zum Kopfe ausüben, an denen so häufig Frauen zur Zeit der Cessation der Menses und oft noch viele Jahre später zu leiden haben, nachdem die Menses zu fliessen aufgehört haben. Trägt man gebührende Rechnung den Circulationsstörungen, welche aus dem momentanen, aber häufig wiederkehrenden Blutandrange zum Kopfe und Auge in dem abgeschlossenen Gefässsystem des letzteren erwachsen müssen, so wird man es begreiflich finden, dass beim Gegebensein eines Glaucoma simplex complicirende Ophthalmien bei Weibern viel häufiger werden auftreten müssen, als bei Männern, auf welche nur die anderweitigen, mehr zufälligen und äusserlichen Gelegenheitsursachen allein einwirken können.

Es wäre nun sehr interessant und für die Richtigkeit der aufgestellten Vermuthung jedenfalls entscheidend, durch umfängliche statistische Zusammenstellungen zu eruiren, ob die mit Glaucoma inflammatorium behafteten Weiber häufiger und im höheren Grade an habituellen Congestionen zum Kopfe leiden, als diejenigen, bei denen das Glaukom sich als simplex fortentwickelt. Ich muss bedauern, dass ich nicht im Stande bin, den Anfang einer solchen statistischen Zusammenstellung zu machen, und zwar aus dem Grunde, weil kaum bei der Hälfte der Kranken etwas über die Menstruationsverhältnisse notirt ist, und Congestionen zum Kopfe nur in den wenigen Fällen verzeichnet wurden, wo sie besonders auffällig waren oder von den Kranken selbst nachdrücklich betont wurden.

Der Refractionszustand war bei 13 Kranken emmetropisch, bei 49 hypermetropisch, bei 5 myopisch, bei 10 blieb er unbekannt. Zwei Kranke waren aphakisch. Kein einziges Auge war hochgradig myopisch; 1 Mal war der Grad der Myopie sehr gering, 1 Mal = $^1/_{13}$, 1 Mal = $^1/_{12}$, 2 Mal = $^1/_9$.

Unter der Gesammtzahl der 143 von Glaukom befallenen Augen waren 42 gänzlich erblindet, während 101 die verschiedensten Grade der Sehstörung darboten, von leichten, mitunter nur periodisch auftretenden Obscurationen bis zur blossen quantitativen Lichtempfindung.

Der Glaskörper war zur Zeit der Aufnahme in 66 Augen rein, in 54 im verschiedenen Grade diffus getrübt, von einer ganz unbedeutenden Trübung, welche die Details des Augengrundes nur leicht verschleierte, bis zu dem Grade, dass die ophthalmoskopische Untersuchung ganz unmöglich war. In 18 Augen verhinderte Cataracta glaucomatosa die Einsicht in den Zustand des Glaskörpers, bei 1 war

wegen eines grossen, centralen, eitrigen Geschwüres, bei 2 wegen centraler Hornhautnarben, die nach solchen Geschwüren zurückgeblieben sind, die ophthalmoskopische Untersuchung unmöglich, 2 Augen endlich hat das Glaukom in den Zustand der Phtisis versetzt. Wiederholt sind uns Fälle vorgekommen, in denen wir bedeutende Schwankungen im Verhalten des Glaskörpers beobachten konnten. So fanden wir den Glaskörper bei der Aufnahme häufig so stark getrübt, dass sich eine ophthalmoskopische Untersuchung durchaus nicht ausführen liess, nach einigen Stunden oder am nächsten Tage bereits so gelichtet, dass selbst feinere Details des Augengrundes unterschieden werden konnten. Am häufigsten war der Glaskörper und mit ihm das Sehen in den Morgenstunden reiner, gegen Abend trüber, aber auch Fälle vom entgegengesetzten Verhalten haben wir zu beobachten Gelegenheit gehabt.

Spontaner Arterienpuls kam in 17 Augen vor, und zwar bei einer Frau und 2 Männern auf beiden Augen, bei 5 Frauen und 6 Männern auf einem Auge. Bei einem Manne mit beiderseitigem, acut entzündlichen Glaukom fanden wir vor der Operation am rechten Auge, nahe am inneren Rande der Sehnervenscheibe, eine ziemlich umfängliche, längliche Netzhautecchymose.

Zur Zeit eines acut entzündlichen Anfalles wurden 17 Kranke (5 M. 12 W.) aufgenommen. Von diesen waren zwei, ein Mann und ein Weib, auf beiden Augen von acuter Ophthalmie befallen. Die tuberkulöse, sehr blass und herabgekommen aussehende Frau bot auch noch in soferne Interesse dar, als nach ihrer, auch von der Umgebung bestätigten Aussage der acute Anfall 12 Tage vor der Aufnahme, während sie an einer fieberhaften Erkrankung darniederlag, auf beiden Augen in einer und derselben Nacht und fast gleichzeitig zum Ausbruche kam. Die Glaubwürdigkeit dieser Aussage, welche übrigens mit dem objectiven Befunde in keinem Widerspruche stand, wurde noch durch die fernere Angabe gehoben, dass die Kranke am Morgen nach der verhängnissvollen Nacht auf beiden Augen wohl Licht und Schatten zu unterscheiden, aber durchaus keine Gegenstände zu erkennen vermochte. Hingegen erschien die Angabe der Kranken, dass die Augen früher ganz gesund waren, nicht glaubwürdig. Die auf beiden Augen ziemlich beträchtliche Einengung des Gesichtsfeldes von allen Seiten (bei weitem am stärksten jedoch von der Nase her) machte diese Angabe schon wenig wahrscheinlich; als sich überdiess nach der am linken Auge gleich am nächsten, und am rechten Auge fünf Tage später verrichteten Iridektomie die brechenden Medien rasch und vollständig aufgehellt hatten, fanden wir rechts wohl nur eine seichte, links jedoch eine ziemlich tiefe glaukomatöse Excavation, was den Beweis lieferte, dass schon einige Zeit vor dem

Ausbruche der Ophthalmie Glaucoma simplex bestanden haben musste. Uebrigens erweiterte sich bis zur Entlassung der Kranken nach 5 Wochen das Gesichtsfeld sehr beträchtlich nach allen Richtungen, und die centrale Sehschärfe hob sich links bis zum Lesen der Schrift Nr. 3. J., R. Nr. 2; während bei der Aufnahme L. Finger nur in 8′, R. in 10′ gezählt wurden. Die intensiven Schmerzen verloren sich gleich nach der Operation, die übrigen entzündlichen Erscheinungen wichen sehr rasch und vollständig.

Ausser diesen 17 Kranken, welche sich mit einer bereits vollständig entwickelten Ophthalmie zur Aufnahme meldeten, beobachteten wir noch bei 4 andern Kranken während ihres Aufenthaltes auf der Klinik den Ausbruch eines acut entzündlichen Anfalles. Es waren diess 3 Frauen und 1 Mann. Zwei von den Frauen sind wegen eines acut entzündlichen Anfalles, die dritte wegen eines absoluten Glaukoms mit centralem eitrigen Geschwür, der Mann wegen eines Hornhautabscesses mit Hypopyum und Iritis auf dem einen Auge auf die Klinik aufgenommen worden. Bei der einen Frau trat am 5., bei der zweiten am 6., bei der dritten am 15. Tage nach der Operation des einen Auges, bei dem Mann am 17. Tage der Behandlung (mittelst Druckverband und Atropin) ein acut entzündlicher Anfall von Glaukom auf dem andern Auge auf. Ist es schon an und für sich interessant, den Ausbruch einer acuten glaukomatösen Ophthalmie und das successive Auftreten der einzelnen, das Gesammtbild derselben constituirenden Symptome zu beobachten, so verdienen solche Fälle auch noch in mancher anderen Hinsicht das Interesse des Augenarztes. Zwei von den Frauen und der Mann hielten ihr zweites Auge für vollkommen gesund, und nach ihren Angaben allein hätte dasselbe noch für vollkommen intact gelten und die Annahme gerechtfertigt erscheinen müssen, dass die Ophthalmie sich in früher ganz gesunden Augen entwickelt hatte. Die Untersuchung liess uns jedoch schon bei der Aufnahme eine tastbar nachweisbare, wenn auch nur geringe Drucksteigerung, merkliche Abflachung der vorderen Kammer und Verbreiterung der Netzhautvenen constatiren. Solche Erfahrungen rechtfertigen aber die Annahme, dass eine glaukomatöse Ophthalmie sich nie in einem Auge entwickelt, welches nicht schon früher, wenn auch nicht für den Kranken, so doch für den Arzt bemerkbare Symptome von Glaukoma simplex dargeboten hätte. Diese Annahme könnte nur durch entgegengesetzte Beobachtungen widerlegt werden, in denen die völlige Intactheit des Auges nicht etwa bloss durch die Aussagen des Patienten wahrscheinlich gemacht, sondern durch den Arzt selbst sichergestellt worden wäre.

Solche Fälle sind es ferner, die zur Vorsicht auffordern bei der Beantwortung der Frage, ob eine während eines acut entzündlichen

glaukomatösen Anfalles auf dem einen Auge verrichtete Iridektomie den Ausbruch einer glaukomatösen Ophthalmie auf dem andern Auge zu beschleunigen vermag oder nicht? Prof. Arlt verneint diese Frage, weil er noch nie einen Fall beobachtet hat, in welchem kurz nach der Iridektomie des einen Auges ein acutes Glaukom auf dem andern, völlig intacten Auge ausgebrochen wäre. Zwar ist es ihm wiederholt vorgekommen, dass auf dem zweiten, scheinbar intacten Auge in so kurzer Zeit nach der Operation des ersten der Ausbruch eines acuten glaukomatösen Anfalles erfolgte, dass hiedurch der Vermuthung Raum geschaffen werden konnte, es handle sich um eine Beschleunigung der Erkrankung des andern Auges. In allen diesen Fällen hatte er jedoch noch vor der Operation eine rasche Steigerung der Presbyopie auch auf dem sonst intacten Auge constatirt, und die Kranken auf die Möglichkeit einer baldigen Erkrankung des zweiten Auges im Voraus aufmerksam gemacht. Ist aber ein Auge nicht völlig intact, kann man an demselben, beim Vorhandensein des Glaukoms auf dem andern, auch nur das erste Symptom eines hereinbrechenden Glaukoms, die rasche Steigerung der Presbyopie, constatiren, so steht der Ausbruch der Krankheit bevor, und kann möglicherweise noch Wochen, Monate oder selbst Jahre lang auf sich warten lassen, aber auch in der kürzesten Zeit erfolgen, ob auf dem erstergriffenen Auge die Operation vorgenommen wird oder nicht. Nur eine umfängliche Statistik könnte hier den stricten Gegenbeweis liefern.

Ein hieher gehöriger Fall ist mir aus der Erzählung des Prof. Arlt bekannt und erinnerlich. Als er im August 1862 zu einem Kranken nach Croatien kam, stellte sich ihm eine Dame mit der Klage vor, dass ihr Sehen für die Nähe eine sehr rasche Abnahme in der letzten Zeit erfahren habe. Die Untersuchung ergab hypermetropischen Bau und hochgradige Presbyopie beider Augen, sonst jedoch ausser einer vielleicht etwas stärkeren Füllung der Netzhautvenen nichts Abnormes. Prof. Arlt verordnete die entsprechende Convexbrille, und bedeutete der Kranken für den Fall, als sie Schmerzen, entzündliche Erscheinungen oder Abnahme der Sehkraft bemerken sollte, unverzüglich nach Wien zu reisen. Prof. Arlt ging bald darauf nach Wien zurück, und reiste von dort nach kurzem Aufenthalte nach Böhmen und Anfangs October nach Paris, wo damals der ophthalmologische Congress tagte. Kurze Zeit nach seiner Abreise bekam die Frau einen acut entzündlichen Anfall von Glaukom auf dem linken Auge, eilte sogleich nach Wien, fand jedoch Prof. Arlt nicht daselbst und wurde von Dr. Gulz mit dem besten Erfolge operirt. Auf dem rechten Auge fand Dr. Gulz nur die oben angeführten Erscheinungen. Sechs Tage nach der Operation des linken Auges erfolgte ein acut entzündlicher Anfall von Glaukom auf dem rechten; da Dr. Gulz

ebenfalls nach Paris reisen musste, so wurde die Operation vom Prof. Stellwag, und zwar mit ausgezeichnetem Erfolge, gemacht.

Da sich so selten die Gelegenheit darbietet, den Ausbruch eines acut entzündlichen glaukomatösen Anfalles von Anfang an zu beobachten, so will ich hier die Krankengeschichte einer von den oben erwähnten Frauen mittheilen, bei der ich den Vorgang vom ersten Beginn an verfolgen konnte.

I. Beobachtung. Katharina G., 66 J. alt, hatte von Jugend auf in der Nähe weniger gut gesehen, und musste bereits frühzeitig zu Convexgläsern greifen. Zwischen ihrem 30. und 35. Lebensjahre litt sie an häufig wiederkehrenden reissenden Schmerzen und wiederholt an vorübergehenden Anschwellungen der Gelenke der obern Extremitäten. Im 48. Lebensjahre cessirten die Menses, worauf die schon seit einem Jahre zeitweise auftretenden Blutwallungen zum Kopfe einen sehr hohen Grad erreichten, und die Kranke durch 3 Jahre um so mehr belästigten, als sich ihnen nicht selten Schwindelanfälle hinzugesellten. Später verloren sich die Schwindelanfälle, nicht so die Congestionen, welche, wiewohl etwas seltener und im geringeren Grade, noch gegenwärtig erscheinen. Drei Wochen vor ihrer Aufnahme auf die Klinik bekam die Kranke heftigen Schnupfen mit dumpfen Schmerzen im Vorderkopfe, welche bis in die Wangen ausstrahlten, und sich nach einigen Tagen auf die linke Kopf- und Gesichtshälfte beschränkten. Zwei Wochen vor der Aufnahme stellte sich zur Nachtzeit unter wüthenden Schmerzen in der linken Schläfe und Wange, sowie im linken Auge selbst eine sehr heftige Entzündung des letzteren ein. Tags darauf war das Auge sehr roth, die Lider stark verschwollen, das Sehvermögen auf bloss quantitative Lichtempfindung herabgesetzt. Seither nahmen alle Erscheinungen allmälig ab, das Sehvermögen restituirte sich jedoch nur langsam, und dieses veranlasste am 5. Jänner 1865 die Aufnahme der Kranken auf die Klinik. Wir fanden am linken Auge eine acute glaukomatöse Ophthalmie mit starker Trübung des Glaskörpers. Die Kranke erkannte noch mühsam Buchstaben von Nr. 15 in 5″ mit + 5. Das rechte Auge hielt die Kranke noch für ganz gesund, las jedoch mit demselben nur Nr. 2 ziemlich geläufig mit + 8. Die Untersuchung ergab bereits eine geringe Drucksteigerung, eine sehr enge vordere Kammer, starke Füllung und Schlängelung der Netzhautvenen. Am 6. Jänner wurde am linken Auge die Iridektomie nach unten ausgeführt. Nach der Operation wichen die Schmerzen bald vollständig, die entzündlichen Erscheinungen gingen rasch zurück, das Sehvermögen besserte sich so, dass am 7. Tage nach der Operation mit + 6 Nr. 7, am 10. Tage bereits Nr. 4 geläufig gelesen wurde. Am 15. Tage nach der Operation liess mich die Kranke, eine Stunde nachdem sie mir bei der Nachmittagsvisite nichts zu klagen hatte, rufen, und erzählte mir, sie hätte plötzlich unter reissenden Schmerzen in der Stirne und rechten Schläfe einen wahren Regen von Goldfunken vor dem rechten Auge und eine rasche Umflorung desselben bemerkt. Ich fand den Bulbus, der nur eine kaum bemerkbare Spur von Ciliarinjection zeigte, beinahe steinhart, die Pupille erweitert. Die allsogleich vorgenommene ophthalmoskopische Untersuchung ergab den Glaskörper noch rein, bis auf einen ganz zarten Nebel, der die Sehnervenscheibe leicht verschleierte, während der Augengrund sonst noch ganz rein zu sehen war. Der nach unten über die

Sehnervenscheibe verlaufende Hauptarterienstamm pulsirte in der eminentesten Weise bis etwas über den äussern Contour der Scleralgrenze, die Venen zeigten eine ungeheuere Schwellung und Schlängelung, ihre Hauptstämme pulsirten an der Gefässpforte. Die Kranke konnte das Auge nur schwer offen halten, las jedoch bei Lampenlicht mit + 5 noch ziemlich geläufig Nr. 4 und selbst Worte von Nr. 3 und sah um die Lampenflamme einen aussen rothen, innen blauen Kreis von Regenbogenfarben. Ich untersuchte die Kranke noch wiederholt im Laufe des Abends, und konnte äusserlich die von Stunde zu Stunde zunehmende Ciliarinjection und ödematöse Schwellung der Lider und der Conj. bulbi, ophthalmoskopisch die immer stärker werdende Glaskörpertrübung beobachten. Gegen 11 Uhr Abends sah ich mich veranlasst, wegen heftiger Neuralgie eine subcutane Morphiuminjection an der Schläfe zu machen, worauf sich die Schmerzen bald verminderten und die Kranke nach einigen Stunden in Schlaf verfiel. Am nächsten Tage fanden wir bereits eine vollkommen entwickelte, heftige, glaukomatöse Ophthalmie, die Cornea matt, die Pupille starr und stark erweitert, rauchig, das Kammerwasser und den Glaskörper so trübe, dass eine ophthalmoskopische Untersuchung unmöglich war, den Bulbus steinhart. Die Kranke zählte nur noch Finger und hatte am Morgen wiederholt erbrochen. Es wurde sogleich unter Chloroformnarkose die Iridektomie nach unten verrichtet, die Excision fiel jedoch etwas schmal aus, und es blieb etwas Iris in der Wunde liegen. Trotzdem verloren sich die Schmerzen bald, die Entzündungserscheinungen gingen, wiewohl etwas langsam, zurück, das Sehen besserte sich, kehrte jedoch nicht zur Norm zurück, der Bulbus blieb härter. Am 9. Februar wurde daher noch ein Stück Iris nach unten excidirt, wodurch der Zweck der Operation vollkommen erreicht wurde. Am 24. Februar verliess die Kranke geheilt die Anstalt. Sie las mit blossem Auge rechts Nr. 3, mit blossem Auge links Nr. 4; mit + 5 mit jedem Auge einzeln Nr. 1.

Was mich hauptsächlich zur Mittheilung dieser Beobachtung veranlasste, ist die merkwürdige Reihenfolge, in welcher bei der Entwicklung der glaukomatösen Ophthalmie die einzelnen Symptome nach einander auftraten. Ich fand nämlich bei der ersten Untersuchung den Bulbus (der eine Stunde vorher nur eine ganz geringe Drucksteigerung erkennen liess) sehr hart, und konnte ophthalmoskopisch einen eminenten Arterien- und Venenpuls constatiren, zu einer Zeit, wo der Glaskörper, und zwar gerade nur vor der Papille, sich kaum zu trüben anfing, und äusserlich nur eine Andeutung von Ciliarinjection zu bemerken war. Dieses Missverhältniss zwischen der Drucksteigerung und den eigentlichen Entzündungserscheinungen scheint mir die von Haffmanns ausgesprochene Donders'sche Ansicht zu illustriren: das Steigen der glaukomatösen Symptome durch den Anfall von Ophthalmie beweise nicht, dass gerade die Ophthalmie die Vermehrung des Druckes hervorbringe. Ist aber auch die andere Donders'sche Ansicht richtig, dass die Steigerung des intraoculären Druckes nicht im Stande ist, eine Ophthalmie hervorzurufen, dann scheint mir diese Beobachtung den Schluss zu rechtfertigen, dass

eine dritte, uns unbekannte Ursache existire, welche einerseits Steigerung des intraoculären Druckes und andererseits den Ausbruch der Ophthalmie bewirkt.

Von den 79 Glaukomkranken wurde bei 75 (42 M., 33 W.) die Iridektomie gemacht, und zwar bei 53 (30 M., 23 W.) auf einem, bei 22 (12 M. 10 W.) auf beiden Augen. Es wurden also im Ganzen 97 Augen operirt. Vier Männer wurden nicht operirt, und zwar einer, der bloss wegen Blutung aus dem in Folge von Glaukom erblindeten rechten Auge aufgenommen wurde, und sich auf dem andern mit Glaucoma absolutum und Cataracta behafteten Auge zur Operation nicht herbeiliess. Ein anderer kam nur desshalb herein, weil sich auf dem rechten, 2 Jahre vorher operirten Auge in Folge cystoider Vernarbung der Wunde eine heftige Entzündung eingestellt hatte; ein Mann mit beiderseitigem Glaucoma simplex konnte sich zur Operation nicht entschliessen. Der vierte endlich wurde wegen einer Cataracta traumatica aufgenommen, welche sich auf dem linken Auge entwickelt hatte, nachdem drei Monate vor seiner Aufnahme ein Arzt auf dem Lande wegen Glaucoma acutum die Iridektomie gemacht hatte.

Von den 97 Iridektomien entfallen 50 auf das linke, 47 auf das rechte Auge. In der Absicht, das Sehvermögen zu erhalten, respective zu bessern oder wieder herzustellen, wurden 90 Augen operirt, 7mal wurde die Iridektomie zu dem Zwecke unternommen, um heftige Schmerzen zu beseitigen, Ophthalmien zum Schweigen zu bringen und ihrer Wiederkehr vorzubeugen, oder endlich um das Auge von den Folgeübeln der glaukomatösen Degeneration zu bewahren oder zu befreien.

Die Richtung nach unten wurde 71, nach oben 15, nach aussen 6, nach innen 5mal gewählt. In der Regel wird auf unserer Klinik die Iridektomie bei Glaukom nach unten verrichtet. Prof. Arlt räumt wohl der Iridektomie nach oben den ihr zukommenden kosmetischen Vorzug ein, und übersieht auch ihre Vortheile in optischer Beziehung nicht, operirt jedoch nur ausnahmsweise in dieser Richtung, weil die exacte Ausführung der Operation am schwierigsten und die Gefahr der Kapselverletzung am grössten ist. Hingegen zieht er die Richtung nach unten derjenigen nach innen oder aussen vor, weil die Kranken sehr bald instinctmässig lernen, eine nach unten angelegte Pupille durch Hinaufschieben des untern Lides theilweise zu decken, wodurch der störende Einfluss der unregelmässigen Lichtbrechung um so mehr hintangehalten wird, als die Beschäftigung mit feineren Arbeiten, bei denen es doch hauptsächlich auf ein scharfes Sehen ankommt, bei gesenkter Visirebene stattfindet. Eine nach aussen oder innen angelegte Iridektomie entbehrt dieser Vortheile. Es wurde daher in einer dieser Richtungen nur in den Fällen operirt, in denen die Atrophie

der Iris gerade im untern Abschnitte derselben am weitesten vorgeschritten war, ferner in amaurotischen Augen, wenn äusserer Verhältnisse wegen die Operation nach unten schwieriger erschien.

Der Einstich wurde in der Regel nicht in der Sclerotica, sondern knapp an der Grenze zwischen ihr und der Cornea gemacht, hiebei aber das Messer steil aufgesetzt, bis seine Spitze in die vordere Kammer gedrungen war, hierauf vorsichtig umgelegt und zur nöthigen Tiefe vorgeschoben. Bei sehr enger Kammer wurde die Spitze des Messers nicht in das Bereich der Pupille geführt, und die Wunde beim Zurückziehen desselben bis zur erwünschten Grösse erweitert. Bei solcher Führung des Messers und Fixation des Bulbus hatten wir kein einziges Mal Verletzung der Kapsel zu beklagen. Nur bei sehr enger Kammer, stark erweiterter Pupille, überhaupt unter besonders schwierigen Verhältnissen wurde der Scleralstich gemacht. Prof. Arlt zieht es vor, knapp am Rande der Cornea und nicht in der Sclerotica einzustechen, weil bei der ersten Art des Einstiches der Stichkanal kürzer ausfällt, und in Folge dessen einerseits das Ausschneiden der Iris bis zur äussersten Peripherie leichter und sicherer gelingt, und andererseits dem Einklemmen und Einheilen der Iris in die Wunde am sichersten vorgebeugt wird. Zweitens gebührt dem senkrechten Einstich an der Cornealgrenze desshalb der Vorzug, weil die Wunde viel seltener cystoid vernarbt. Wir haben auch wirklich nur in wenigen Fällen cystoide Vernarbung, und zwar, mit Ausnahme von ein oder zwei Fällen, stets nur in geringerem Grade beobachtet.

Ueble Folgen der cystoiden Vernarbung haben wir in unserem Triennium nur ein einziges Mal gesehen, und zwar bei einem polnischen Israeliten, der im September 1860 wegen eines acut entzündlichen Glaukoms des rechten Auges auf der Reserve-Abtheilung der Klinik operirt worden ist. Bei der nach oben mittelst des Scleralstiches verrichteten Iridektomie blieb Iris in der Wunde liegen, hiedurch wurde die Heilung so verzögert, dass der Kranke erst Ende Jänner 1861 mit cystoid vernarbter Wunde entlassen werden konnte. Trotzdem hatte die Iridektomie den gewünschten Erfolg, der Kranke las bei der Entlassung mit + 8 Nr. 6 J. (hebr.) und blieb fortan von allen Zufällen des Glaukoms verschont. Am 19. Jänner 1863 wurde er jedoch wieder auf die Klinik aufgenommen. Acht Tage vorher hatte er plötzlich ohne ihm bekannte Veranlassung heftige Schmerzen im Auge bekommen und Trübsehen bemerkt. Die Untersuchung ergab: Der Bulbus weicher, intensive Ciliarinjection, leichte chemotische Schwellung der Conj. bulbi, nach oben an der ehemaligen Einstichsstelle ein stecknadelkopfgrosses, stark ectasirtes Narbengewebe, an demselben ein kleines Geschwürchen, der Hum. aq. und vitr. stark getrübt, 1‴ hohes Hypopyum, die Iris stark verfärbt.

Der Kranke las nur noch mühsam Nr. 17 hebr. Durch Anwendung des Druckverbandes gelang es bald, Herr der Entzündung zu werden, worauf dann durch den Gebrauch von Tinct. opii croc. und später der Plumb. acet. eine feste Vernarbung erzielt wurde. Bei der Entlassung am 7. März las der Kranke wieder Nr. 6 hebr.

Ich will mich nicht in nähere Details über die durch die Iridektomie erzielten Resultate einlassen, und führe nur an, dass im Allgemeinen der Erfolg in den einzelnen Fällen den Erwartungen entsprach, welche auf Grund der bekannten prognostischen Momente in die Operation gesetzt werden konnten. Hievon macht nur ein einziger Fall eine Ausnahme. Ein auf dem rechten Auge seit 4 Jahren an Glaukom erblindeter Mann wurde im November 1862 wegen Glaucoma simplex am linken Auge operirt. Die Operation fiel ganz nach Wunsch aus und hatte anfangs auch den gewünschten Erfolg; der Kranke, der vor der Operation mit + 6 nur Nr. 3 zu lesen vermochte, las bei der vier Wochen später erfolgten Entlassung Worte von Nr. 1, auch das Gesichtsfeld hatte sich etwas erweitert, doch blieb der Bulbus etwas härter, die vordere Kammer enger. Im Jänner 1863 wurde der Kranke wegen zunehmender Sehstörung wieder aufgenommen. Er las mit + 6 nur Nr. 2. Es wurde daher am 15. Jänner die Iridektomie wiederholt; trotzdem nahm die Sehstörung weiter zu. Am 27. Februar las der Kranke nur noch Nr. 5, und musste wegen einer fieberhaften Erkrankung auf eine medizinische Abtheilung transferirt werden. Sonst wurde noch an 5 Augen eine Wiederholung der Operation nothwendig und hatte in allen Fällen den gewünschten Erfolg. In allen 5 Fällen lag die Ursache des unvollständigen Erfolges der ersten Iridektomie in einer nicht ganz correcten Ausführung der Operation; entweder blieb etwas Iris in der Wunde liegen und heilte in dieselbe ein, oder es fiel die Excision nicht ganz bis zum Rande, oder doch wenigstens zu schmal (unter 1‴) an der Peripherie aus. In den ersten Tagen nach der Operation stellte sich trotzdem in der Regel Besserung ein, doch blieb die Kammer eng; bald nahm jedoch die Spannung wieder zu, die Sehkraft ab, oder es bekamen die Kranken sogar wieder Schmerzen im Auge selbst oder in seiner Umgebung.

Am eclatantesten waren wohl die Erfolge der Iridektomie bei entzündlichem Glaukom, insbesondere in der frühen Periode der acut entzündlichen Formen, aber auch bei Glaucoma simplex haben wir schöne Resultate zu verzeichnen. In Betreff der ersteren haben sich wohl heut zu Tage die Ansichten der Fachgenossen allgemein geeinigt; viel weniger ist diess der Fall in Bezug auf die Heilwirkung der Iridektomie bei Glaucoma simplex, wesshalb ich hier auch einige eclatantere, einschlägige Beobachtungen mittheilen will.

II. Beobachtung. Die 55jährige Hauersfrau Rosalia L. bemerkte vor 2 Jahren auf dem linken, vor einem Jahre auf dem rechten Auge allmälige Abnahme der Sehkraft ohne anderweitige Erscheinungen, ohne Schmerzen, Regenbogenfarbensehen oder entzündliche Erscheinungen. Zur Zeit ihrer Aufnahme auf die Klinik am 29. December 1863 war das linke Auge bereits ganz amaurotisch, mit dem rechten zählte sie Finger in 10 Fuss und las mit + 10 Worte von Nr. 17, das Gesichtsfeld war von innen her bis zum Fixationspunkte eingeengt. Die Untersuchung ergab: Die Spannung beider Bulbi erhöht, der Refractionszustand hypermetropisch, die brechenden Medien rein, die Sehnervenscheibe bis zum Rande tief excavirt, Arterienpuls beim leisen Druck. Am 2. Jänner wurde am rechten Auge die Iridektomie nach unten kunstgerecht ausgeführt. Am 20. Jänner verliess die Kranke im folgenden Status die Klinik. Rechtes Auge: Spannung normal, ophthalmoskopischer Befund unverändert. Mit + 10 Nr. 3 in 10—12", das Gesichtsfeld bei 12" Entfernung graphisch dargestellt, zeigte nach innen eine Erweiterung um 2".

III. Beobachtung. Wenzel W., 50 J. alt, Sollicitator. Rechtes Auge normal. L. A.: Glaucoma simplex, durchaus typisch; Trübsehen seit einem Jahre. Aufnahme am 4. März 1863. Befund: Spannung mässig erhöht, vordere Kammer enger, Farbe und Faserung der Iris normal, ihre Beweglichkeit träger, die Pupille mässig erweitert, Medien rein, ziemlich tiefe, glaukomatöse Excavation, Gesichtsfeld von der Nase her bis nahe an den Fixationspunkt eingeengt. Ohne Glas Nr. 16, mit + 10 Nr. 14. Am 4. März Iridektomie nach oben, sehr breites Irisstück bis zum Rande regelrecht ausgeschnitten. Die Kammer stellte sich erst am sechsten Tage nach der Operation vollständig her. Stat. bei der Entlassung am 14. März: Spannung normal, sonst keine Veränderung. Mit blossem Auge Nr. 16 mit + 10 Nr. 9. Gesichtsfeldbeschränkung noch unverändert.

IV. Beobachtung. Hirsch M., isr. Kaufmann, 60 J. alt, aufgenommen am 2. März 1863, braucht seit 10 Jahren Convexgläser zum Nahesehen (gegenwärtig Nr. 14). Unter leichten, drückenden Schmerzen in der Stirne Abnahme der Sehkraft am linken Auge seit 15 Monaten, am rechten seit einem Jahre. Weder links, noch rechts irgend welche anderweitige krankhafte Erscheinungen. Befund: Spannung beiderseits erhöht, über der Sclerotica mässig erweiterte Gefässe, Kammer etwas verengert, die Iris normal gefärbt und gefasert, ihre Reaction etwas träge, Pupillen rund, 1½''' im Durchmesser, die brechenden Medien rein, links die Papille blass, mässig tief, rechts nur leicht excavirt, etwas blässer, Refractiou hypermetropisch. L. Worte von Nr. 20, mit + 10 Nr. 16 mühsam, stärkere Gläser corrigiren nicht; R. Worte von Nr. 17 und 16, mit + 10 Nr. 3, mühsam Worte von Nr. 2 in 12"; Gesichtsfeld L. stark von innen und unten, R. leicht von innen eingeengt. Am 3. März Iridektomie am L. A. nach oben, ganz kunstgerecht, sehr breit; am 16. März Excavat. bedeutend weniger tief; mit + 10 Nr. 13. Am 23. März Iridektomie am R. A. nach oben, ganz wie links ausgefallen. Am 2. April entlassen: Spannung beiderseits normal, Gesichtsfeld R. unverändert, L. etwas weniger eingeengt, Excavation links bedeutend geringer, rechts ganz ausgeglichen; Sehvermögen L. mit + 10 Nr. 10, R. mit + 8 Nr. 2 und mühsam auch Nr. 1.

V. Beobachtung. Der 48jährige Taglöhner Martin A. wurde am 9. Mai 1864 mit beiderseitigem, durchaus typischem Glaucoma simplex aufgenommen. Die Sehkraft nahm unter zeitweiligen dumpfen Schmerzen in der Stirne seit 3 Jahren auf dem L., seit 2 Jahren auf dem R. A. langsam ab. Regenbogenfarben wurden selten gesehen, anderweitige Erscheinungen wurden nicht bemerkt. Befund bei der Aufnahme: Spannung auf beiden Augen leicht erhöht, die Iris normal, die Kammer tief, die Pupille mässig erweitert, die brechenden Medien rein, Myopie = $^1/_{15}$. Beiderseits glaukomatöse Excavation, links tiefer als rechts, Arterienpuls beim leichten Druck. R. Finger in 17', Buchstaben von Nr. 13 (lesen nicht gelernt), L. Finger in 5', wenn sie stark nach aussen vorgehalten werden; R. Gesichtsfeld wenig nach innen, beträchtlich nach unten eingeengt, L. nur ein Theil der innern Netzhauthälfte leitungsfähig. 12. Mai Iridektomie am L. A. nach oben, ganz nach Wunsch ausgefallen, dabei entleerte sich ungewöhnlich viel Kammerwasser. Normaler Verlauf. 20. Mai Iridektomie am R. A. nach oben, ganz wie L. Normaler Verlauf. — Bei der 5 Tage später erfolgten Entlassung war an diesem Auge noch keine Besserung eingetreten, hingegen zählte der Kranke mit dem L. A. Finger in 9' viel weniger suchend.

VI. Beobachtung. Pinkas W., 45 J. alt, isr. Branntweinhausbesitzer, wurde am 22. Februar 1864 mit Glaucoma simplex beider Augen auf die Reserve-Abtheilung der Klinik aufgenommen. Ueber den Beginn des Leidens weiss der Kranke keinen genaueren Aufschluss zu geben. Vor einem Jahre soll er an den Augen noch nichts Abnormes bemerkt haben, und konnte angeblich noch lesen. Erst im Juni oder Juli 1863 bemerkte er Abnahme der Sehkraft, seiner Aussage nach auf beiden Augen gleichzeitig. Die Sehstörung trat als Trübsehen wie durch einen Schleier auf; Farbensehen, Schmerzen oder entzündliche Erscheinungen waren nie zugegen gewesen. Seit October 1863 kann er sich nicht mehr selbst führen, in den letzten drei Monaten soll die Sehkraft besonders stark abgenommen haben. Die Untersuchung ergab: Beide Bulbi härter, die Iris normal gefärbt und gefasert, reagirt träge auf Licht und Schatten, die Pupillen 2''' im Durchmesser, leicht oval, graulich, die brechenden Medien rein, beide Papillen tief bis zum Rande excavirt, Arterienpuls beim leisen Druck, beiderseits ist nur ein Theil der inneren Netzhauthälfte leitungsfähig. Der Kranke zählt L. und R. nur noch Finger in 12'', wenn sie stark nach aussen gehalten werden, von Nr. 20 wird auch mit Convexgläsern kein Wort gelesen. Am 24. Februar Iridektomie auf dem R. A. nach oben. Normaler Verlauf; am 4. März Finger in 3' mit der innern Netzhauthälfte. Am 7. März Iridektomie auf dem L. A. nach oben. Normaler Verlauf. Bei der Entlassung am 26. März waren beide Bulbi normal gespannt, die brechenden Medien rein, die Papillen etwas weniger tief excavirt. Der Kranke las mit blossem L. und R. A. Nr. 17 hebr., mit + 10 auch Nr. 15 wortweise, und zählte ohne Glas Finger in 5'; das Gesichtsfeld hat sich beiderseits sehr beträchtlich erweitert. Zwei Monate später, Ende Mai 1864 stellte sich der Kranke noch einmal vor. Seit seiner Entlassung hat sich der Zustand bedeutend gebessert. R. zählte der Kranke Finger in 24' und las mit + 10 Nr. 13, und selbst Worte von Nr. 10 (hebr.). L. zählte er Finger in 8'. Das Gesichtsfeld hat beiderseits bedeutend zugenommen, so dass die Fixation mit dem R. ziemlich central geworden war.

Es ist gewiss sehr interessant, Augen, die wegen Glaukoms operirt worden sind, durch längere Zeit nach der Operation zu beobachten, und ihr Verhalten zu studiren, um sich Gewissheit zu verschaffen, ob denn die durch die Iridektomie erzielten Resultate auch dauerhaft sind oder nicht? Eine solche Gelegenheit bietet sich nicht gar häufig dar; namentlich in einer grossen Stadt und in einer öffentlichen Anstalt ist man schlecht daran. Der Arzt sieht da in der Regel den Kranken nur so lange, als die Behandlung dauert, ist sie einmal beendigt, so bekommt er den Kranken entweder gar nicht oder nur durch Zufall zu sehen.

Um mir aus eigener Anschauung ein Urtheil über die Dauerhaftigkeit der Erfolge, welche durch die Iridektomie bei Glaukom erzielt werden, zu verschaffen, habe ich während der ganzen Zeit meiner Anstellung an der Klinik keine Gelegenheit unbenützt vorübergehen lassen, die sich mir darbot, einen in früherer Zeit an Glaukom Operirten zu untersuchen und den Befund zu verzeichnen. Meine Aufzeichnungen betreffen selbstverständlich nur zum Theil solche Patienten, die während des Trienniums, welches der Bericht umfasst, auf der Klinik in Behandlung standen; in der Voraussetzung jedoch, dass es für die Fachgenossen von einigem Interesse sein dürfte, nehme ich keinen Anstand, sie hier sämmtlich mitzutheilen, ebenso wie zwei Fälle aus der Privatpraxis des Prof. Arlt.

VII. Beobachtung. Adalbert F., 54 J. alt, Schuhmachergesell, wurde am 25. December 1857 mit einem subacuten Anfall von Glaukom am linken Auge aufgenommen. Die ersten Spuren der Krankheit wurden schon vor einem Jahre bemerkt, die entzündlichen Erscheinungen traten 14 Tage vor der Aufnahme hinzu. Zur Zeit der Aufnahme war der Bulbus hart, Ciliarinjection, Trübung des Hum. aq. und vitreus vorhanden, die Papille blässer, leicht excavirt, Arterienpuls; das Gesichtsfeld normal, mit + 15 las der Kranke Nr. 10 J. Am 27. December machte Prof. Arlt die Iridektomie nach innen. Bei der Entlassung war die Spannung normal, die brechenden Medien rein, der Kranke las mit + 10 Nr. 2. Am 20. Mai 1864 wurde der Kranke wegen eines acut entzündlichen Anfalles am rechten Auge wieder aufgenommen. Schon seit 2 Jahren hat er periodisch an Obnubilationen dieses Auges und Schmerzen im Auge und dessen Umgebung gelitten, vor 10 Tagen stellte sich ein acut entzündlicher Anfall ein. Die Untersuchung ergab eine acute glaukomatöse Ophthalmie, den Bulbus sehr hart, die brechenden Medien so getrübt, dass eine ophthalmoskopische Untersuchung unmöglich war; das Gesichtsfeld normal, der Kranke las mit + 10 Worte von Nr. 16. Am 21. Mai machte ich die Iridektomie nach unten. Normaler Verlauf. Bei der Entlassung am 7. Juni war der Bulbus normal gespannt und frei von entzündlichen Erscheinungen, die Medien rein, die Papille blässer und leicht excavirt, der Kranke las mit + 7 Nr. 1 geläufig. Auf dem R. A. blieb der Kranke seit der Operation im Jahre 1857 frei von allen Zufällen des Glaukoms, obwohl er die ganze Zeit hindurch, und selbst bei künstlicher Beleuchtung, viel als Schuster fortgearbeitet hat. Das Auge sah frisch aus, seine Spannung

war normal, die brechenden Medien rein, die Papille etwas blässer und leicht excavirt, das Gesichtsfeld normal; der Kranke las mit + 7 Nr. 1 geläufig. Am 29. April 1866 suchte ich den Kranken wieder auf. Er hat die ganze Zeit hindurch sich und seine Familie durch Schusterarbeit ernährt, und nie die geringste Beschwerde an seinen Augen empfunden. Der Zustand des rechten Auges hat sich seit seiner letzten Entlassung durchaus nicht verändert, er las mit demselben ohne Glas Nr. 6 in 15" mit + 7 Nr. 1 fliessend; mit dem linken Auge las er ohne Glas Nr. 15 in 15", mit + 7 Nr. 1 jedoch nur sehr mühsam; das Gesichtsfeld war rechts normal, links hat es in den letzten zwei Jahren eine Einschränkung erlitten. Bei 12" Entfernung betrugen die Dimensionen desselben: nach innen vom Fixationspunkte 5½", nach unten 4", nach aussen 18", nach oben 9". Die Papille war sehr blass, die Gefässe, Arterien sowohl als Venen, dünner.

VIII. Beobachtung. Am 19. Februar 1866 kam in das Ambulatorium als Begleiterin einer Patientin die 66jährige Anna P., welche im April 1858 auf dem rechten, im December 1858 auf dem linken Auge wegen Glaukoms auf der Augenklinik operirt worden ist. Ich entnehme der Krankengeschichte folgende Details über die Anamnese und den damaligen Zustand dieser Kranken. Am rechten Auge wurde die Operation bereits in einem sehr vorgeschrittenen Stadium des Glaukoms vorgenommen. Es war ein chronisch entzündliches Glaukom, die brechenden Medien waren zur Zeit der Operation nur leicht getrübt, ungeachtet dessen konnte die Kranke nur mühsam Finger zählen, wenn sie ihr stark nach aussen vorgehalten wurden. Die Iridektomie hatte nur eine geringe Besserung des Sehvermögens zur Folge, welche sich bis December 1858 unverändert erhielt. Uns interessirt hier das linke Auge. Die ersten Anfänge des Leidens an diesem Auge sind nicht genau zu eruiren, so viel steht jedoch fest, dass bereits im April 1858 das Auge nicht mehr normal war. Seit Anfang December 1858 stellten sich täglich starke Obnubilationen ein. Am 20. December wurde die Kranke mit folgendem Befunde auf die Klinik aufgenommen: Bulbus härter, vordere Kammer eng, Pupille 2½''' im Durchmesser, reagirt träge, die brechenden Medien rein, deutliche Druckexcavation, die Papille blässer, die Venen sehr stark gefüllt und geschlängelt. Die Kranke liest Nr. 3 J. in 13" ohne Glas, Convexgläser corrigiren nicht; das Gesichtsfeld hat normale Dimensionen (?). Am 21. December wurde die Iridektomie nach innen unten gemacht; am 29. December die Kranke entlassen. Der ophthalmoskopische Befund war unverändert, der Nebel war vollständig gewichen; ohne Glas Nr. 3 in 13", mit + 16 Nr. 2 in 10", Nr. 1 in 8".

Seither blieb die Kranke frei von allen Zufällen des Glaukoms. Am 19. Februar 1866, also mehr als 7 Jahre später notirte ich Folgendes: Spannung beider Augen normal, die Cornea rein, glänzend, Kammer ziemlich tief, Iris braun, gut erhalten. Beiderseits nach innen unten ein bis zur Peripherie reichendes, daselbst 1½''' breites Iriscolobom, rechts leichte cystoide Vernarbung, die brechenden Medien vollkommen rein, die Papille beiderseits sehr weiss, im centralen Theile bläulich getüpfelt, rechts sehr tief und in der ganzen Ausdehnung gleichmässig, links in der obern Hälfte mässig tief, in der untern leicht excavirt, die Gefässpforte beiderseits nach einwärts verdrängt, die Gefässe rechts sehr dünn, links von ziemlich normalem Kaliber. R. Bloss Bewegungen der Hand, L. Nr. 3 correct zwischen 12 und 9", mit

+ 15 Nr. 2 in 8", Nr. 1 mit keinem Glase. Das Gesichtsfeld bei 12" Entfernung entworfen, zeigte folgende Dimensionen: nach innen vom Fixationspunkte 2½", nach unten 6", nach aussen 17", nach oben 3½".

IX. Beobachtung. Herr B., am linken Auge an Glaukom erblindet, kam im Jahre 1858 wegen Glaukoms des rechten Auges in Privatbehandlung des Prof. Arlt. Das Leiden hat längere Zeit als chronisch-entzündliches Glaukom bestanden, in der letzten Zeit war ein acuter Anfall aufgetreten. Der Kranke konnte nur noch Finger zählen, hatte heftige Schmerzen, das Gesichtsfeld war schon ziemlich stark eingeengt. Am 10. oder 12. Tage vom Ausbruche des acuten Anfalles wurde die Iridektomie nach unten gemacht, sie fiel insufficient aus und hatte keinen Erfolg. Die entzündlichen Erscheinungen wollten nicht weichen, die Schmerzen hielten an, die brechenden Medien hellten sich nicht auf, das Sehen besserte sich nicht, der Bulbus blieb hart. Nach 14 Tagen wurde noch ein Stück Iris nach innen unten ausgeschnitten. Es trat Nachlass sämmtlicher Erscheinungen ein, das Sehen besserte sich jedoch nur sehr langsam, so dass sich der Kranke noch 6 Wochen nach der Operation nicht traute, auf die Gasse allein hinauszugehen. Der Kranke blieb fortan von jeglicher Beschwerde frei, und das Sehen besserte sich im Laufe der Zeit derart, dass einige Jahre nach der Operation der Sohn des Kranken (ein Arzt) sich veranlasst fühlte, Prof. Arlt zu ersuchen, seinem Vater einzuschärfen, er möchte sein Auge ja nicht so viel mit Lesen anstrengen. Im April 1866 las der Kranke mit + 20 Nr. 3 geläufig, Nr. 2 mühsam. Dabei hatte das Gesichtsfeld in 9" Entfernung folgende Ausdehnung: nach innen vom Fixationspunkte 1¼", nach oben 2¼", nach aussen 2", nach unten 1½".

X. Beobachtung. Ursula J., 66 J. alt, wurde am 21. April 1860 auf die Klinik aufgenommen. Seit 7 Monaten hat unter heftigen Schmerzen im linken Auge und dessen Umgebung die Sehkraft abzunehmen begonnen, vor 2 Monaten trat unter fortdauernden Kopf- und Augenschmerzen Erblindung dieses Auges ein. Seit 2 Monaten stellt sich unter denselben Erscheinungen zeitweilig Trübsehen am rechten Auge ein. Die Untersuchung ergab: Linker Bulbus hart, Cornea matt, vordere Kammer eng, Iris verfärbt, oben aussen stark atrophisch, schiefergrau, paralytisch, Pupille oval, erweitert, starr und rauchig, Papille bläulichweiss, Gefässe am Rande verschoben, Arterienpuls, beginnende Linsentrübung, keine Lichtempfindung. Rechter Bulbus kaum härter, vordere Kammer eng, Medien rein, Papille blässer, noch nicht excavirt, Venen dick, Nr. 9 in 10", mit + 8 Nr. 1 in 9", keine Einengung des Gesichtsfeldes. Am 21. April wurde die Iridektomie am linken Auge wegen Schmerzen, am 7. Mai am rechten Auge, beiderseits nach oben verrichtet. Seit dieser Zeit behielt ich die Kranke in Beobachtung und untersuchte sie zu wiederholten Malen. Nie war ein Symptom von Glaukom aufgetreten. Am 9. April 1866 sah ich die Kranke zum letzten Mal und notirte: Die Spannung beiderseits normal, die Cornea rein und glänzend, die brechenden Medien rein, bis auf einige kurze, trübe Streifen am Rande der Linse (rechts zum ersten Mal im März 1864 bemerkt). Linke Papille blassbläulich, tief excavirt, die Gefässpforte verschoben, Arterien dünn, Venen normal, Amaurosis. Rechts: Papille etwas blässer, nicht excavirt, das Gesichtsfeld normal; mit + 14 Nr. 3 in 11", mit + 10 Nr. 2 in 9", mit + 8 Nr. 1 in 8".

XI. Beobachtung. Frau K., einige 50 Jahre alt, aus Krakau, am linken Auge seit einigen Jahren an Glaukom erblindet, bekam zu Ostern 1860 einen acut entzündlichen Anfall von Glaukom am rechten Auge. Nach einigen Wochen gingen die entzündlichen Erscheinungen zurück, das Auge kehrte jedoch nicht mehr vollständig zur Norm zurück, die Kranke litt an periodischen Obscurationen und dem Gefühl von Druck und Spannung im Auge, in der Stirne und Schläfe. Im Mai 1860 kam die Kranke nach Wien, um Prof. Arlt zu consultiren. Das linke Auge bot das Bild eines abgelaufenen Glaukoms mit Cataracta glaucomatosa und Amaurose dar, am rechten Auge war die Spannung bedeutend erhöht, die Ciliargefässe ausgedehnt, die vordere Kammer eng, die brechenden Medien rein, die Papille blässer und in der äusseren Hälfte bereits leicht excavirt, die Kranke konnte mit + 12 beiläufig Nr. 4 lesen, das Gesichtsfeld war noch ziemlich normal. Am 15. Mai machte Prof. Arlt die Iridektomie nach oben, der Verlauf war ganz normal, 14 Tage später verliess die Kranke Wien. Ich hatte seither wiederholt Gelegenheit gehabt, die Dame zu untersuchen, das letzte Mal im Sept. 1865. Seit der Operation haben sich die Obnubilationen und die dumpfen Schmerzen im Auge und dessen Umgebung vollständig verloren, das Auge fand ich stets normal gespannt, die Cornea rein und glänzend, die brechenden Medien klar, die Papille ist wohl etwas blässer, zeigt jedoch durchaus keine Spur von Excavation, die Kranke liest Nr. 1 fliessend mit + 12 in 10—12″. Das Gesichtsfeld zeigt in allen Richtungen normale Dimensionen.

XII. Beobachtung. Moriz B., 35 J. alt, wurde am 6. December 1864 mit Glaukom beider Augen auf die Klinik aufgenommen. Vor 5 oder 6 Jahren bemerkte er zuerst asthenopische Beschwerden, 1 Jahr später stellte sich Regenbogenfarbensehen ein. Vor einem Jahre bekam er angeblich nach einem Faustschlage auf das linke Auge eine heftige Entzündung, welche ungefähr 6 Wochen dauerte und mit Erblindung dieses Auges endete. Seit 5 Wochen bemerkt er unter dumpfen Schmerzen im rechten Auge und dessen Umgebung vorübergehende Obnubilationen dieses Auges, namentlich in den Morgenstunden. Die Untersuchung ergab: Beide Bulbi härter, L. abgelaufenes Glaukom, reine brechende Medien, sehr tiefe glaukomatöse Excavation; R. die Medien rein, die Papille etwas blässer, in der obern Hälfte mässig tief, in der untern nur ganz leicht excavirt, beiderseits spontaner Arterienpuls. L. schwache quantitative Lichtempfindung, R. Nr. 17 in 15″, mit + 4 Nr. 2 in 5″ und Worte von Nr. 1, Gesichtsfeld in 12″ Entfernung: nach innen vom Fixationspunkte 16″, nach oben 12″, nach aussen 18½″, nach unten 17″. Am 18. December machte Prof. Arlt die Iridektomie am rechten Auge nach unten. Der Verlauf war ganz normal. Die Operation am linken Auge musste wegen Bronchialkatarrh mit heftigem Husten verschoben werden bis zum 13. Jänner 1865, an welchem Tage ich sie nach unten ausführte. Am 21. Jänner wurde der Kranke entlassen. Die Spannung war ganz normal geworden, der Arterienpuls geschwunden, die centrale Sehschärfe und die Dimensionen des Gesichtsfeldes blieben unverändert. Ich hatte fortan Gelegenheit, den Patienten sehr häufig zu sehen, da er zu meinen ophthalmoskopischen Cursen kam, um sich am linken, später gänzlich erblindeten Auge untersuchen zu lassen. Der Kranke blieb seit der Operation auf beiden Augen von allen Zufällen des Glaukoms verschont. Anfangs Juli 1866 prüfte ich die Sehschärfe und das Gesichtsfeld des rechten Auges. Der Kranke las ohne Glas Nr. 6 correct in

12" und Worte von Nr. 5, mit + 8 Nr. 1 in 7" etwas mühsam, mit + 7 geläufiger in 6"; in 20' Sn Nr. 50, mit + 20 einige Buchstaben von Nr. 40. Das Gesichtsfeld hat seit der Operation bedeutend zugenommen. Seine Dimensionen waren in 12" Entfernung: nach innen vom Fixationspunkte 18", nach oben 16", nach aussen 24", nach unten 17". Der ophthalmoskopische Befund hat sich seit der Operation nicht verändert.

XIII. Beobachtung. Am 23. Juli 1866 kam Karl Z., 63 J. alt, pens. Beamter, seinen an Glaukom erkrankten und auf der Reserve-Abtheilung der Klinik in Behandlung stehenden jüngeren Bruder zu besuchen. Er selbst wurde im August 1862 ebenfalls auf der Reserve-Abtheilung wegen Glaukom am linken Auge operirt. Ich benützte diese Gelegenheit, um die Wirkung der Iridektomie zu verzeichnen, und den gegenwärtigen Zustand des Auges mit dem vor der Operation zu vergleichen. Der Krankengeschichte entnehme ich folgende Daten über die Anamnese und den Zustand im Jahre 1862. Nach vorausgegangener rascher Zunahme der Presbyopie stellte sich im Nov. 1860 unter geringen, zeitweiligen Schmerzen Trübsehen am rechten Auge ein, 1861 erblindete dieses Auge vollständig. Seit 3 Monaten bemerkte der Kranke auch am linken Auge zeitweilig Obnubilationen und Regenbogenfarbensehen. Bei der Aufnahme am 30. August 1862 ergab die Untersuchung: R. A. Ueber der Sclera ausgedehnte Gefässe, vordere Kammer eng, Iris stark atrophisch, gelähmt, Pupille schief oval, rauchig, Bulbus sehr hart, der Glaskörper ziemlich stark getrübt, die Papille wenn auch mühsam zu sehen, sie ist blass und tief excavirt. L. A. Spannung mässig erhöht, die Iris matt, Pupille leicht erweitert, träge beweglich, die Medien rein, die Papille blässer, in der obern Hälfte deutlich, wenn auch nicht tief excavirt. Ohne Glas Nr. 14 und Worte von Nr. 13 in 20", mit + 10 Nr. 2, Nr. 1 mit keinem Glas. Iridektomie nach oben am L. A. Normaler Verlauf. Sechs Tage später verliess der Kranke die Anstalt. Die Spannung war normal, Nebel- und Farbensehen waren geschwunden, sonst keine Veränderung. Das rechte Auge wurde nicht operirt. Auf die Frage, wie es ihm seit der Operation gegangen ist, gab mir der Kranke zur Antwort, er hätte zwar seit der Operation stets gut gesehen, auch nie mehr Nebel- oder Regenbogenfarbensehen bemerkt, aber durch ein Jahr ungefähr wäre das Auge noch „schwach" geblieben, später hätte es sich „gekräftigt" so, dass es seither durchaus nichts zu wünschen übrig lasse, er glaube nie in seinem Leben besser gesehen zu haben. Ich fand auch das Auge ganz normal gespannt, die Cornea glänzend, die Medien rein, die Papille zwar blässer, aber keine Spur von Excavation. Der Kranke las mit + 10 Nr. 1 etwas mühsam, mit + 8 ganz fliessend; in 20' Sn. 30, mit keinem Glas Nr. 20. Das Gesichtsfeld war ganz normal. Das rechte Auge fand ich phthisisch, an der Stelle der Cornea ein unregelmässiges, trübes Narbengewebe, den Bulbus etwa um $\frac{1}{3}$ kleiner, viereckig. Der Kranke erzählte, er hätte auf diesem Auge im September 1864 eine sehr heftige Entzündung mit intensiven Schmerzen bekommen; am 19. September wäre auf einmal, als er bei Tische sass, eine sehr reichliche Blutung eingetreten, so dass das Blut in einem Bogen herausspritzte, und bevor der schnell herbeigerufene Arzt hinzugekommen war, die Leibwäsche und mehrere Handtücher ganz blutig wurden. Der Arzt erklärte die Blutung für so stark, dass beim längeren Anhalten derselben eine Verblutung zu befürchten gewesen wäre. Auf die Application kalter Umschläge nahm die Blutung ab und stand end-

lich stille. Nachträglich hatte der Kranke noch 6 bis 7 Wochen mit der Augenentzündung zu thun gehabt, bis schliesslich das Auge atrophirte.

Ich habe nur ein einziges Mal eine solche Blutung aus einem glaukomatös degenerirten Auge zu sehen Gelegenheit gehabt. Es war diess bei dem Kranken, dessen ich schon oben bei Aufzählung der vier Kranken unseres Trienniums, bei denen gar nicht operirt wurde, erwähnte. Der Mann war auf beiden Augen an Glaukom erblindet. Ende October 1863 bekam er eine schmerzhafte Entzündung des rechten Auges, welche ihn veranlasste, im Ambulatorium der Augenklinik Hülfe zu suchen. Nach unten vom Centrum der Cornea hatte sich ein eitriges, ziemlich tief greifendes Geschwür entwickelt. Der Kranke wollte sich nicht aufnehmen lassen, und verlangte ambulatorisch behandelt zu werden. Es wurde der Druckverband applicirt. Trotzdem griff das Geschwür immer mehr in die Tiefe. Am 11. Nov. kam der Kranke in's Ambulatorium und erzählte, es hätte sich unter heftigen Schmerzen in der letzten Nacht eine sehr reichliche Blutung aus dem Auge eingestellt. Die von Blut durchtränkten Verbandstücke und reichliche Blutspuren im Gesichte und auf dem Hemde bezeugten die Wahrheit seiner Aussage. Wir fanden die Cornea durchbrochen, aus der Oeffnung hing Glaskörper und eine braune Masse hervor, die sich nachträglich als ein aus dem Auge herausgedrängter Theil der Chorioidea erwies. Das Auge blutete noch immer mässig. Der Kranke wurde allsogleich auf die Reserve-Abtheilung aufgenommen. Ich trug die braune Masse möglichst knapp ab und legte einen festen Druckverband an, worauf die Blutung bald stille stand. Bei der 6 Wochen später erfolgten Entlassung war an der Durchbruchsstelle eine rundliche, flache Narbe, die übrige Cornea trübe und platt, der Bulbus kleiner, viereckig.

Solche Beobachtungen geben Aufschluss über einen der Vorgänge, durch welche an Glaukom erblindete Augen endlich phtisisch werden, sie legen aber auch andererseits dem Augenarzt die Pflicht auf, auch dann noch die Iridektomie vorzuschlagen, wenn das Auge an Glaukom bereits vollständig erblindet ist, und weder Schmerzen, noch entzündliche Erscheinungen die Ausführung der Operation dem Patienten angezeigt erscheinen lassen. Welche Dienste die Iridektomie selbst in dieser späten Periode des Glaukoms zu leisten im Stande ist, mag der folgende Fall erläutern:

XIV. Beobachtung. Sara St., 51 J. alt, isr., eine von den Kranken, bei denen während ihres Aufenthaltes auf der Klinik eine acute glaukomatöse Ophthalmie auf dem einen Auge zum Ausbruche kam, war beiläufig 2 Jahre vor ihrer Aufnahme auf die Klinik (am 27. October 1863) in Folge von Glaukom am rechten Auge erblindet, und litt seit 10 Wochen an einer sehr schmerzhaften Entzündung desselben. Die Untersuchung ergab: Die Lider geschwellt, starke, düstere Ciliarinjection, in der untern Hälfte der Cornea ein nahezu

linsengrosses Geschwür mit vorgewölbtem, eitrigem Grunde und solchen Rändern, die übrige Cornea in ihrem Gewebe aufgelockert, leicht graulich getrübt, fast ganz unempfindlich, die Iris an das Geschwür angedrängt, schmal, stark atrophisch, die Pupille oval, sehr stark erweitert, trübe. Der Bulbus steinhart und vollkommen amaurotisch. Heftige Schmerzen im Auge und Kopfe und in Folge dessen Schlaflosigkeit seit Wochen. Am 28. October wurde die Iridektomie nach innen oben gemacht, es gelang trotz der starken Atrophie der Iris ein ziemlich grosses Stück derselben bis zum Rande auszuschneiden, hiebei erfolgte eine mässige Blutung. Die bis zur Operation sehr heftigen Schmerzen liessen einige Stunden nach derselben bedeutend nach, stellten sich jedoch am dritten Tage mit erneuerter Heftigkeit wieder ein. Eine subcutane Morphiuminjection beseitigte sie alsbald beinahe vollständig. Später machten die Schmerzen noch einige Anfälle, die jedoch kürzer anhielten und bedeutend weniger heftig waren als vor der Operation. Auf das Geschwür hatte die Iridektomie den günstigsten Einfluss. Dasselbe griff weder in die Tiefe, noch in der Fläche weiter um sich, vielmehr reinigte sich der Grund und die Ränder desselben ziemlich rasch, und die Vorbauchung des ersteren ging nach einigen Tagen zurück. Die Resorption des in die Kammer ergossenen Blutes ging langsam vor sich. Bis gegen Ende November war das Geschwür ziemlich vernarbt, das Blut hat sich nach und nach vollständig resorbirt. Am 22. Dec. verliess die Kranke mit normal gespanntem und grossen Bulbus, vollständig vernarbtem Geschwüre und frei von Schmerzen die Anstalt, nachdem auch auf dem linken Auge im Laufe der Behandlung ein acut entzündlicher Anfall von Glaukom aufgetreten und mittelst der Iridektomie glücklich bekämpft worden war.

Zum Schluss möchte ich die Aufmerksamkeit der Fachgenossen noch auf das Vorkommen von Glaukom in aphakischen Augen lenken. Ich habe bereits oben, als ich den Refractionszustand bei unseren Glaukomkranken erörterte, erwähnt, dass zwei von ihnen aphakisch waren. Einen dieser Fälle will ich etwas ausführlicher mittheilen.

XV. Beobachtung. Sebastian F., 67 J. alt, wurde Ende Jänner 1865 mit ganz typischem Glaucoma simplex beider Augen auf die Klinik aufgenommen. Er wurde im Jahre 1857 am rechten und 1858 am linken Auge auf unserer Klinik mittelst der Lappenextraction an Cataracta senilis mit bestem Erfolge operirt. Im Frühjahr 1864 bemerkte er am rechten und einige Monate später auch am linken Auge Trübsehen, wie durch einen Nebel, welcher in den Morgenstunden gewöhnlich geringer war, gegen Mittag an Intensität zunahm. Regenbogenfarbensehen oder entzündliche Erscheinungen waren nie vorhanden; das Gefühl von Druck in den Augen und in der Stirne trat nur selten und im geringen Grade auf. Die Untersuchung ergab: Die Spannung beider Augen kaum merklich erhöht, längs der untern Cornealperipherie eine graue, bogenförmige, feine Narbe, in dieselbe ist am rechten Auge nach innen unten ein schmaler Zipfel aus der Breite der Iris eingeheilt, die Cornea sonst normal. Die vordere Kammer beiderseits tief, wie gewöhnlich in aphakischen Augen, die Iris liegt in toto in einer Ebene (abgesehen von der feinen vorderen Synechie am rechten Auge), ist normal gefasert, braun, etwas matt gefärbt, schlottert deutlich bei Bewegungen der Augen. Die Pupille wenig über 1‴ Durchmesser gross, ist auf dem linken Auge rund, am rechten leicht nach innen unten verzogen,

reagirt beiderseits etwas träge, erweitert sich durch Atropin, namentlich auf dem linken Auge ganz regelmässig und ad maximum. Beiderseits ist hinter der Pupille eine ganz zarte, spinnwebartige, mit grösseren, vollkommen freien Lücken versehene Cat. secund. ausgespannt, die Iris nirgends an dieselbe fixirt, der Glaskörper rein, die Papillen blassbläulich, von einem ziemlich breiten Scleralring eingefasst, bis zum Rande ziemlich tief excavirt, die Gefässpforte nasenwärts verdrängt, die Venen ausserhalb der Papille stark gefüllt und geschlängelt. Beiderseits Arterienpuls beim leichten Druck. Rechts und links mit + 2½ Zeiger einer Taschenuhr (lesen nicht gelernt). Rechts Jäger's Striche auf 20′ mit keinem Glase, Finger in 4′, mit + 5 in 15′. Links Jäger's Striche von 0 bis 5 auf 20′ mit + 5. Das Gesichtsfeld links leicht, rechts etwas stärker von der Nase her eingeengt. Am 3. Februar machte ich am rechten, am 13. Februar am linken Auge die Iridektomie nach oben. Die Operation war beiderseits ganz kunstgerecht. Der Verlauf normal. Bis zur Entlassung am 27. Februar hat sich weder in Bezug auf die centrale Sehschärfe, noch in Bezug auf die Ausdehnung des Gesichtsfeldes ein Einfluss der Operation kundgegeben, der Kranke gab jedoch an, dass der Nebel geschwunden war. Ophthalmoskopisch trat nur in soferne eine Veränderung ein, als der Arterienpuls sich nur beim starken Drucke auf das Auge einstellte. Das fernere Schicksal des Patienten ist mir leider unbekannt geblieben.

Bei dem zweiten Patienten hat sich nach der Extraction der Cataracta am rechten Auge Prolapsus iridis und eine ziemlich heftige Iritis eingestellt, welche jedoch den Erfolg der Operation nicht vereitelte. Bei der Entlassung erkannte der Kranke mit + 2½ Zeiger der Taschenuhr, später besserte sich noch das Sehvermögen nach seiner Aussage bedeutend. Zwei Jahre später (im Sommer 1865) wurde er mit einem sehr weit vorgeschrittenen, chronisch entzündlichen Glaukom dieses Auges, und einfacher seniler Cataracta am linken Auge auf die Klinik aufgenommen. Rechts zählte er nur noch mit einem kleinen Theile der innern Netzhauthälfte Finger in 12 bis 15″. Die Iridektomie hatte nur eine geringe Besserung des Sehvermögens zur Folge.

Ausser diesen zwei Fällen habe ich noch in der Privatpraxis einen dritten Fall von Glaukom in einem aphakischen Auge beobachtet.

Frau Z. in Krakau wurde 3 oder 4 Jahre, nachdem sie von Dr. Gulz mit bestem Erfolge mittelst der Lappenextraction nach unten am linken Auge an Cat. senilis operirt worden war, im Frühjahr 1865 von einem acut entzündlichen Anfalle von Glaukom an diesem Auge befallen. Einige Wochen später sah ich die Kranke auf meiner Durchreise in Krakau. Sie konnte mit ihrer Staarbrille, mit der sie früher gewöhnlichen Druck leicht und anstandslos gelesen hatte, nur noch Worte von Nr. 18 oder 19 entziffern. Auch hier war die Kammer so tief, wie gewöhnlich in aphakischen Augen, die Iris vollkommen frei von allen abnormen Adhäsionen an die Cornea und die leichte Cat. secund., die Pupille erweiterte sich auf Atropin ad maximum und ganz regelmässig. Im Herbst machte Dr. Gulz die Iridektomie mit gutem Erfolge.

Es scheint das Glaukom nur sehr selten aphakische Augen zu befallen. Prof. Arlt hat ausser den genannten zwei Fällen in seiner ganzen Praxis sonst keine gesehen, und so weit wenigstens meine Kenntniss der Literatur reicht, ist es mir nicht bekannt, dass solche Fälle schon mitgetheilt worden wären, was sie doch schon aus Rück-

sicht für die Seltenheit verdient hätten. Sie fesseln aber die Aufmerksamkeit des Augenarztes nicht durch die Seltenheit allein; sie scheinen mir die Stichhältigkeit der von Donders ausgesprochenen Ansicht über die Wirkungsweise der Iridektomie bei Glaukom in Frage zu stellen. Donders hat bekanntlich in der Versammlung der Augenärzte zu Heidelberg im Jahre 1864 die Wirksamkeit der Iridektomie in der Weise zu erklären versucht, dass durch dieselbe die Zerrung aufgehoben wird, welche die Iris zu erleiden hat, wenn sie durch den, unter höherem Drucke abgesonderten Glaskörper sammt der Linse nach vorne gedrängt wird. Wird aber die Zerrung der Iris aufgehoben, so werde auch der Reiz beseitigt, der von der Iris auf die Secretionsnerven reflectirt, eine sich immer weiter ausbildende Steigerung des Druckes verursacht. An dem linken Auge des zuerst angeführten Mannes und bei der Dame in Krakau war die Iris vollkommen frei von allen Adhäsionen, die Kammer tief wie gewöhnlich bei Aphakie, so dass die ganze Iris in einer Ebene lag, und von einer Zerrung derselben gar nicht die Rede sein konnte, und doch hat sich, bei dem Manne zwar nur Glaucoma simplex, bei der Dame jedoch sogar ein acut entzündliches Glaukom entwickelt.

---

3. Beiträge zur Kenntniss des Astigmatismus.

Von

Dr. Max Tetzer.

Im Folgenden gebe ich eine Uebersicht jener von mir beobachteten Astigmatismusfälle, welche ich mir aufgezeichnet habe. Sie dürften annähernd ein Dritttheil der Gesammtzahl ausmachen, welche ich zu untersuchen Gelegenheit hatte.

Ich will zunächst kurz angeben, nach welcher Methode ich Art und Grad der Asymmetrie bestimmt habe. Ich hielt mich an die Anweisung, welche Donders in seinem Buche (Astigmatismus und cylindrische Gläser, 1862, pag. 46 u. s. f.) gibt. Ich ermittelte zuerst die Sehschärfe des fernsehenden unbewaffneten Auges, dann suchte ich die fehlerhafte Refraction durch Prüfung mit positiven und negativen Gläsern zu corrigiren. Hatte ich durch wiederholte Versuche dasjenige Glas ausfindig gemacht, mit dem relativ am besten gesehen wurde und blieb die Sehschärfe noch immer defect, so untersuchte ich dann auf Astigmatismus. Um nun die Richtung der Hauptmeridiane zu ermitteln, bediente ich mich niemals eines fernen Lichtpunktes, sondern nahm gleich zur stenopäischen Spalte meine Zuflucht. Indem ich sie um 360^0 vor dem Auge des Patienten herumdrehte, fand ich meistens bald eine Stellung, bei welcher relativ am besten gesehen wurde; in der darauf lothrechten war das Sehen natürlich am

schlechtesten. War die Refraction so fehlerhaft, dass ich mit der einfachen Spalte nicht an's Ziel kam, so fügte ich das früher gefundene Glas, welches die Sehschärfe am meisten verbessert hatte, in die an dem stenopäischen Apparate befestigte Brillenfassung, und nun gelang es mir stets, die Richtungen der Hauptmeridiane aufzufinden. Mit Ausnahme eines einzigen Falles, dessen Daten ich leider verloren habe, fiel das Krümmungsmaximum mit dem vertikalen Meridian der Cornea zusammen oder wich doch nicht viel von ihm ab. In Einem Falle dagegen fiel das Krümmungsmaximum in den horizontalen Meridian. Sämmtliche untersuchte Fälle (circa 20 an der Zahl) gehörten mit Ausnahme eines myopischen und eines gemischten in die Kategorie des hypermetropischen Astigmatismus. Indem ich nun in jedem der Hauptmeridiane dasjenige Glas auswählte, welches die grösste Besserung der Sehschärfe erzielte, ergab sich der Grad des Astigmatismus. In keinem einzigen Falle konnte ich die Sehschärfe bis zur normalen Höhe bringen.

Als Controle diente die Prüfung mit Cylindergläsern. Ich habe mir eine doppelte Brillenfassung construiren lassen und bin dadurch im Stande, die verschiedensten Combinationen von sphärischen mit cylindrischen Gläsern herzustellen. Fast in allen Fällen beobachtete ich, dass die Sehschärfe durch Anwendung der Cylinderbrille gegenüber der einfachen stenopäischen Spalte wesentlich gesteigert wurde. Die Ursache von dem Zurückbleiben der Sehschärfe mag vielleicht darin gelegen sein, dass die stenopäische Spalte Licht benimmt.

Die Astigmatiker klagten entweder darüber, dass sie überhaupt niemals weder in die Nähe, noch in die Ferne gut gesehen haben, oder sie gaben die Erscheinungen der accommodativen Asthenopie an. Unter den Ersteren war besonders Ein Fall bemerkenswerth, der die Runde durch viele Oculisten gemacht hatte. Allgemein wurde der Zustand für Amblyopie gehalten, da man kein Brillenglas finden konnte, wodurch das Individuum feinere Schrift hätte entziffern können. So wurde mit + 42, welches sich zum Lesen übrigens als das tauglichste Glas erwies, bloss Nr. 2 J. mühsam, Nr. 1 nicht gelesen. Die Prüfung mit der stenopäischen Spalte ergab einen zusammengesetzten myopischen Astigmatismus, bei welchem das Krümmungsmaximum nahezu mit dem horizontalen Hornhautmeridian zusammenfiel. Mit der passenden Brillencombination stieg die Sehschärfe auf $^3/_4$. Leider sind mir die bezüglichen Aufzeichnungen verloren gegangen.

Die Mehrzahl der Astigmatiker, welche ich beobachtet habe, waren jugendliche Individuen unter oder nur wenig über dem 20. Lebensjahre. Die Männer waren in der Majorität. Was den Lebensberuf betrifft, so waren die Männer Studirende und Comptoiristen, die weiblichen Individuen meistens Näherinnen, überhaupt Individuen,

welche vermöge ihrer socialen Stellung an ihre Augen höhere Anforderungen richten mussten.

In einigen Fällen wurde ich durch das Spiegelbild der Cornea auf die Asymmetrie aufmerksam. In keinem Falle bestimmte mich der ophthalmoskopische Befund, auf Astigmatismus zu untersuchen, wenn gleich die Verziehung der Sehnervenscheibe in mehreren Fällen sehr deutlich war. Ich hatte meist schon früher aus den Sehprüfungen die nöthigen Anhaltspunkte gewonnen.

Die Brillengläser, welche in Anwendung kamen, waren entweder einfach cylindrische oder Combinationen von sphärischen mit Cylindergläsern. Die Gläser waren rund geschliffen und wurden im Gestell durch Herumdrehen in die richtige Stellung gebracht.

In keinem Falle gelang es mir, durch die Cylinderbrillen die Sehschärfe auf die normale Höhe zu bringen.

I. T. W., 20 J. alt, Handlungs-Commis, erzählte mir, er habe von Kindheit auf schlecht gesehen. Entfernte Gegenstände sah er undeutlich; beim Lesen musste er das Buch bis auf wenige Zolle annähern, beim Schreiben sich stark auf das Papier niederbeugen. Besonders hob er hervor, dass es ihm schwer fiel, senkrechte Linien zu ziehen. Schon als er noch an der Realschule war, drehte er, wenn es sich bei geometrischen Figuren um die Ziehung einer senkrechten Linie handelte, das Papier um 90 Grade. In der letzten Zeit (seit mehreren Monaten) war er gezwungen, im Comptoir bei künstlichem Lichte viel zu schreiben. Nach und nach stellten sich die Erscheinungen der accommodativen Asthenopie ein, welche sich in den letzten Tagen so sehr steigerten, dass er ausser Stand war, auch nur wenige Minuten hindurch zu arbeiten. Als er sich mir vorstellte, fand ich die Lider beider Augen ein wenig gerüthet, in den innern Winkeln Schleim, die Lidbindehaut aufgelockert und die Uebergangsfalte gewulstet [1]). Die Bulbi zeigten den hypermetropischen Bau, d. h. sie waren klein und sehr flach gebaut mit engen vordern Kammern. Auffällig war die Verbreiterung des Cornealspiegelbildes im horizontalen Meridian. Die ophthalmoskopische Untersuchung ergab die Charaktere des Astigmatismus (Verzerrung der Sehnervenscheibe in zwei aufeinander senkrechten Richtungen bei der Untersuchung im aufrechten und umgekehrten Bilde) in ausgezeichneter Weise.

Functionsstörung. A. a. Fernsehen mit unbewaffnetem Auge. Mit beiden Augen in 20 Fuss Distanz mühsam Sn. 70; ein erheblicher Unterschied in der Refraction beider Augen nicht vorhanden. b. Nahesehen mit unbewaffnetem Auge. Sehr mühsam in 5″ Jäger Nr. 3, von 2 einzelne Worte, 1 gar nicht. — B. a. Fernsehen mit Convexgläsern. Convex 14 ist das stärkste Glas, welches überwunden werden kann. Damit steigt S auf $^2/_3$.

---

[1]) Diesen Symptomencomplex fand ich bei längerer Dauer der Asthenopie sehr häufig. Die Conjunctivalaffection ist in diesen Fällen von der Asthenopie abhängig und schwindet, wenn es gelingt, die letztere zu beseitigen. Wendet man dagegen, wie es oft geschieht, die gewöhnlichen Adstringentien, Präcipitalsalben oder wohl gar das Causticum an, so steigert man dadurch alle Beschwerden des Kranken bis zur Unerträglichkeit.

b. Nahesehen mit Convexgläsern. Mit + 14 Nr. 2 präcis in 8, mit + 10 auch Nr. 1 in 7″.

Um sich über den Refractionszustand genauer zu belehren, wurde beiderseits atropinisirt. Da auch jetzt die Sehschärfe bei der Prüfung mit sphärischen Convexgläsern viel zu wünschen übrig liess (mit + 10, + 8 und + 6 blieb die Sehschärfe innen = 2/5), wurde zur Untersuchung mit der stenopäischen Spalte übergegangen. Es ergab sich nun, dass das Krümmungsmaximum nahezu mit dem vertikalen, das Krümmungsminimum mit dem horizontalen Meridian der Cornea zusammenfiel. Bei senkrechter Stellung der Spalte erwies sich + 10 als das beste Glas. Damit stieg S auf 2/3. Bei horizontaler Stellung dagegen war + 5 am förderlichsten; S stieg bis auf 1/2. Sowohl mit + 5½ als mit + 4½ wurde schlechter gesehen. Wir hatten also $H_v = 1/10$, $H_h = 1/5$. Daraus ergab sich ein Ash = 1/10. Zur Controle combinirte ich nun + 10 sphärisch mit + 10 cylindrisch bei senkrechter Stellung der Cylinderaxe. Damit stieg S auf 1/2, bei guter Beleuchtung auf 2/3. Der Astigmatismus war auf beiden Augen in ziemlich gleichem Grade vorhanden.

Eine weitere Frage war: Sollte man eine die Hypermetropie und Asymmetrie vollkommen compensirende Brille geben, oder sollte man vielleicht nur die manifeste Hypermetropie in den Haupt-Meridianen corrigiren.

Die Thatsache, dass die manifeste Hypermetropie (Hm = 1/14) bei der Jugend des Patienten eine aussergewöhnlich grosse, dieser also im Stande war, seine Accommodation sehr gut zu entspannen, bestimmte mich, die anomale Refraction vollkommen zu neutralisiren. Ich dachte nämlich, dass der Patient unter solchen Verhältnissen sich der neuen Ordnung der Dinge bald anbequemen und beim Blick in die Ferne die Accommodation vollständig abspannen lernen würde. Bei den beträchtlichen Kosten einer Cylinderbrille war es von unläugbarem Vortheil für den Kranken, wenn er mit Einer Brille lange Jahre auskommen konnte, und das war durch die Wahl einer neutralisirenden Brille erreicht. Wie der Erfolg mich belehrte, hatte mich meine Erwartung nicht getäuscht. Denn der Kranke war mit seiner Brille sehr zufrieden und empfand keinerlei Beschwerden mehr. Er konnte selbst bei künstlichem Lichte durch längere Zeit arbeiten, und trägt übrigens seine Brille sowohl zum Ferne- als zum Nahesehen. Er hat für beide Augen sphärisch convex 10, mit cylindrisch convex 10, mit senkrechter Stellung der Cylinderaxe. Die Brillenwahl geschah im December 1863. Im Jänner 1866 sah ich den Kranken wieder. Er ist mit seiner Brille sehr zufrieden. S = 2/3.

II. Fr. Y. aus Berlin, eine Dame von circa 30 Jahren wurde von Prof. Arlt an mich gewiesen. Ich entnahm ihrer Angabe, dass sie stets weder in die Ferne noch in die Nähe gut gesehen habe. In der letzten Zeit seien bei jeder Beschäftigung, welche an die Augen etwas höhere Anforderungen stellte, nach kurzer Zeit Schmerzen, Thränen etc. aufgetreten, so dass bald die Arbeit eingestellt werden musste. Bei der Untersuchung ergab sich, dass die Frau an einem hellen sonnigen Tage in 12 Fuss Distanz nur Sn 70 mit unbewaffneten Augen lesen konnte. Das rechte Auge allein erkannte Nr. 70, das linke nur Nr. 100. Auf dem r. A. war also S = 12/70 = 1/5⅚, also etwas mehr als 1/6; auf dem l. A. S = 12/100 = 1/8⅓. Die Prüfung mit der stenopäischen Spalte ergab Astigmatismus hypermetropicus. Schloss man das linke Auge und hielt vor das rechte Auge die Spalte um etwa 10° mit dem obern Ende nach aussen geneigt, so stieg mit + 7 die S bis auf 12/10, also = 1/8⅓,

in der darauf senkrechten Richtung musste, um die Sehschärfe auf gleiche Höhe zu bringen, + 5 eingelegt werden. Wir hatten also auf dem rechten Auge im Meridian der stärksten Krümmung eine manifeste Hypermetropie = 1/7 (wenn der Abstand vom Auge nicht in Rechnung gezogen wird); im Meridian der schwächsten Krümmung dagegen eine manifeste Hypermetropie von 1/5. Der Grad des Astigmatismus ist = 1/5—1/7 = 2/35 = 1/17½. Auf dem linken Auge war der Astigmatismus etwas beträchtlicher. Indessen hob sich selbst bei Anwendung des relativ besten Glases die Sehschärfe nur auf S = 12/70 = 1/5⅚, so dass ich bei der Bestimmung der Cylinderbrille das linke Auge nicht berücksichtigte. Die Frau hatte mit unbewaffnetem Auge nur Nr. 3 der Snellen'schen Schriftproben und zwar bei 4 Zoll mühsam entziffert, die kleineren Proben gar nicht. Gab ich ihr nun eine Combination von convex 7 sphärisch mit cylindrisch convex 16 [1]) und liess sie die Gläser so lange vor dem Auge drehen, bis die rechte Richtung gefunden war, so las sie jetzt Nr. 1½ Sn (die kleinste Probe) in 8″ ziemlich prompt. Nr. 2½ dagegen bis auf circa 18″. Beim Fernsehen stieg S bis auf 12/30 = 1/2½. Diese Bestimmung wurde an nicht atropinisirten Augen gemacht, gab daher keinen Aufschluss über die Grösse der totalen Hypermetropie. Da die Dame von der Anwendung des Atropin nichts hören wollte, so blieb nichts übrig, als zu versuchen, ob die Anwendung von Brillengläsern, welche bloss die manifeste Hypermetropie berücksichtigten, sich genügend erweisen würde. Man konnte das mit einigem Rechte erwarten, als bei dem Alter der Dame die manifeste Hypermetropie wohl schon die Hälfte der totalen betrug. Ich gab also sphärisch convex 7 mit cylindrisch convex 16 und liess die Gläser erst dann in der Fassung befestigen, nachdem sie von der Dame selbst in die richtige Stellung gedreht worden waren. Die Brille setzte die Dame in Stand zu arbeiten. Sie leistete ihr besonders beim Klavierspielen gute Dienste. Die Bestimmung geschah im December 1864; eben jetzt (Ostern 1866) consultirte mich die Dame wegen Thränensackblennorrhöe, und dabei erfuhr ich, dass sie mit der Brille sehr zufrieden sei.

III. C. I., 16 J. alt, Handels-Akademiker. Ein schwächlicher, blasser Jüngling, sieht weder in die Ferne noch in die Nähe gut. Er wurde, da er beim Lesen das Buch sehr nahe halten musste, von seinen Eltern als kurzsichtig bezeichnet. In den letzten Monaten traten (da er als Handels-Akademiker gezwungen war, viel zu lesen und zu schreiben) die Erscheinungen der accommodativen Asthenopie ein, welche in der allerletzten Zeit einen so hohen Grad erreicht haben, dass nach wenigen Minuten von der Beschäftigung abgestanden werden musste. Die Bulbi sind unverhältnissmässig klein, markirt hypermetropisch gebaut, vordere Kammer sehr eng, Iris matt grau. Ophthalmoskopisch die bekannte Formveränderung der Papille bei Astigmatikern eminent.

Functionsstörung. A. Prüfung der unbewaffneten Augen: R. A. In 12′ Distanz Sn 70 S = 12/70 = 1/5⅚. L. A. In 12′ Distanz Sn 70 S = 12/70 = 1/5⅚. B. Prüfung mit Convexgläsern: R. A. mit + 36 in 12′ Sn 50 S = 12/50 = 1/4⅙. L. A. mit + 30 in 12′ Sn 50 S = 12/50 = 1/4⅙.

---

[1]) Streng genommen wäre + 18 c nach dem Ergebnisse der Untersuchung mit der Spalte das passendere Glas gewesen; allein die Frau gab mir bestimmt an, mit + 16 c besser lesen zu können.

Stärkere Convexgläser werden nicht mehr überwunden. H. m. also rechts $^1/_{36}$, links $^1/_{30}$. Bei dem Lebensalter des jungen Mannes musste man annehmen, dass der grösste Theil der Hypermetropie latent sei. Ich atropinisirte beide Augen und der Erfolg der Untersuchung erwies die Voraussetzung als gegründet.

Untersuchung bei Atropinparalyse. R. A. frei in 12′ Nr. 200 Sn nicht, mit + 5 Sn 40. Durch eine vertikale Spalte und + 5 Sn 30, S = $^{12}/_{30}$ = $^1/_{2½}$. Bei horizontaler Stellung der stenopäischen Spalte muss statt + 5, + 4 genommen werden, um die Sehschärfe auf $^1/_{2½}$ zu bringen. Ich fand also im Meridian der stärksten Krümmung (hier mit dem vertikalen Hornhautmeridian fast zusammenfallend) H = $^1/_5$, im Meridian der schwächsten Krümmung H = $^1/_8$. Es ergab sich somit ein zusammengesetzter hypermetropischer Astigmatismus = $^1/_8$ — $^1/_5$ = $^1/_{20}$. Combinirte ich dem entsprechend sphärisch + 5 mit cylindrisch + 20 bei senkrecht stehender Cylinderaxe, so stieg die S bis auf $^1/_2$. — Linkes Auge: frei, Nr. 200 nicht. Mit + 6 Nr. 40. Mit + 6 und einer vertikalen Spalte Nr. 30, S = $^{12}/_{30}$ = $^1/_{2½}$. Mit + 4½ und einer horizontalen Spalte auch Nr. 30 S = $^1/_{2½}$. Es ergibt sich also für den vertikalen Meridian H = $^1/_6$, für den horizontalen Meridian H = $^1/_{4½}$. Daher ein zusammengesetzter hypermetropischer Astigmatismus Ash = $^1/_{4½}$ — $^1/_6$ = $^1/_{13}$. Combinirte ich nun sphärisch convex 6 mit cylindrisch convex 18 bei senkrechter Stellung der Cylinderaxe, so stieg S auf $^{12}/_{30}$ = $^1/_{2½}$.

Bei der Jugend des Individuums und der Thatsache, dass die manifeste Hypermetropie nur einen kleinen Bruchtheil der totalen ausmachte, beschloss ich nach Donders Vorschlag die manifeste und die Hälfte der latenten Hypermetropie in beiden Hauptmeridianen zu corrigiren. Da ferner der Unterschied in der Refraction beider Augen kein sehr erheblicher war und ich aber doch durch Correction jedes Auges für sich die Schärfe des binocularen Sehens zu fördern hoffte, so wählte ich für jedes Auge ein besonderes Glas. Ich wählte für das rechte Auge die Combination: $^1/_9$ s + $^1/_{30}$ c mit senkrechter Cylinderaxe; für das linke: $^1/_{10}$ s. + $^1/_{24}$ c mit senkrechter Cylinderaxe. Die Brille diente zum Arbeiten, Nr. 1½ Sn. wurde damit in 7″ präcis gelesen. Wie ich später vernahm, haben die Erscheinungen der Asthenopie aufgehört.

IV. Dr. N. W., 33 J. alt, hat zu keiner Zeit ein gutes Sehvermögen gehabt, litt an Strabismus convergens o. d., wurde vor (wenn ich nicht irre) 12—13 Jahren mit ungünstigem Erfolge operirt, so dass jetzt ein sehr beträchtlicher secundärer Strabismus divergens vorhanden ist. Das rechte Auge ist übrigens sehr amblyopisch. L. A. mit unbewaffnetem Auge S = $^{12}/_{70}$ = $^1/_{5⅚}$, mit + 18, aber auch mit + 12, + 10, steigt S auf $^{12}/_{50}$ = $^1/_{4⅙}$, + 9 verschlechtert. Die Prüfung mit der stenopäischen Spalte ergab: Im Krümmungsmaximum (mit dem vertikalen Hornhautmeridian fast zusammenfallend) H = $^1/_{16}$, S = $^{12}/_{50}$; aber die Buchstaben werden präcis gesehen. Im Krümmungsminimum H = $^1/_{10}$. S = $^{12}/_{40}$. Daraus ergibt sich ein zusammengesetzter hypermetropischer Astigmatismus $^1/_{10}$ — $^1/_{16}$ = $^1/_{26⅔}$. Eine Brillencombination von + 16 s mit + 27 c bei senkrechter Cylinderaxe brachte S auf $^{12}/_{40}$ = $^1/_{3⅓}$. Nr. 1½ Sn. wurde in 8″ leicht gelesen. Das rechte Auge kam wegen Amblyopie weiter nicht in Betracht.

V. E. R., 24 J. alt, Weissnäherin, gibt an, früher niemals gut gesehen zu haben. Seit circa einem Jahre beschäftigt sie sich mit Weissnähen. Sie

musste die Nähterei sehr nahe halten, um nur einigermassen gut zu sehen, und bald trat Ermüdung ein. Seit mehreren Wochen sind die asthenopischen Beschwerden so erheblich, dass sie ernstlich daran denkt, jede feinere Arbeit aufzugeben. Die Untersuchung ergab die Refraction in beiden Augen ziemlich gleich. Die Sehschärfe der unbewaffneten, nicht atropinisirten Augen betrug $^{12}/_{70} = {}^{1}/_{5\frac{5}{6}}$. Bei der Prüfung mit der stenopäischen Spalte ergibt sich in der Richtung des Meridians der grössten Krümmung (welcher mit dem obern Ende von dem obern Ende des vertikalen Hornhautmeridians nach aussen etwas abweicht) M = $^{1}/_{30}$; mit − 30 steigt S auf $^{12}/_{20} = {}^{1}/_{1\frac{2}{3}}$. Im Meridian der geringsten Krümmung finde ich Hm = $^{1}/_{24}$; mit + 24 steigt S auf $^{12}/_{30} = {}^{1}/_{2\frac{1}{2}}$. Mit einer Brillencombination von − 30 c mit horizontaler Axe und + 24 c mit vertikaler Axe ist S = $^{12}/_{20} = {}^{1}/_{1\frac{2}{3}} = {}^{3}/_{5}$. Es ergibt sich also ein gemischter Astigmatismus mit vorwaltender Hypermetropie. Beide Augen sind nahezu gleich gebaut. Da die Brille in diesem Falle nur zur Arbeit in der Nähe verwendet werden sollte, so reducirte ich die Hypermetropie des Krümmungsminimum auf die Myopie des Krümmungsmaximum, verwandelte also H = $^{1}/_{24}$ in M = $^{1}/_{30}$. Ich gab eine einfache Cylinderbrille + 15 mit senkrechter Axenstellung. Dadurch ist die Asymmetrie auf $^{1}/_{120}$ reducirt, was wohl weiter nicht mehr stören dürfte. Das Mädchen kann mit dieser Brille durch längere Zeit arbeiten, ohne zu ermüden. Sie liest Nr. 1½ Sn. in 10″ mit Leichtigkeit, während sie früher das Buch auf 4″ annähern musste.

VI. H. D., 21 J. alt, Blumenmacherin, klagt seit mehreren Monaten über asthenopische Zufälle. Bau der Bulbi hypermetropisch, sehr enge vordere Kammer. Auffällige Verbreiterung des Spiegelbildes der Cornea im horizontalen Meridian. — Sehprüfungen. Mit unbewaffnetem Auge erkennt sie beiderseits in 12′ Nr. 70 Sn. Mit + 30 mit beiden Augen Sn. 50. Mit stärkeren Convexgläsern sieht sie schlechter. Bei der Prüfung mit der stenopäischen Spalte steigt die Sehschärfe bei vertikaler Richtung der Spalte ohne Zuhilfenahme eines Convexglases auf $^{12}/_{20} = {}^{1}/_{1\frac{2}{3}} = {}^{3}/_{5}$, + 48 verbessert nicht, wird aber überwunden, stärkere Gläser setzen die Sehschärfe herab. Wir haben also im Meridian der stärksten Krümmung, der ziemlich genau mit dem vertikalen Hornhautmeridian zusammenfällt, H. manifesta = $^{1}/_{48}$. Im Meridian des Krümmungsminimum dagegen (horizontal) beträgt bei unbewaffnetem Auge S $^{12}/_{50} = {}^{1}/_{4\frac{1}{6}}$, mit + 16 steigt S auf $^{12}/_{30} = {}^{2}/_{5}$. Stärkere Convexgläser verschlechtern. Hypermetropia manifesta im Meridian der kleinsten Krümmung = $^{1}/_{16}$. Daraus resultirt ein Astigmatismus hypermetropicus = $^{1}/_{16} - {}^{1}/_{48} = {}^{1}/_{24}$. Die Untersuchung bei Atropinparalyse wurde verweigert. Ich musste mich darum begnügen, nur die manifeste Hypermetropie in den beiden Hauptmeridianen zu corrigiren. Ich gab die folgende Combination: convex 48 sphärisch und convex 24 cylindrisch bei senkrechter Cylinderaxe. Mit Zuhilfenahme dieser Brille betrug S $^{3}/_{5}$. Feiner Druck, z. B. Jäger Nr. 1 wurde in 9″ leicht gelesen. Da die Refraction auf beiden Augen fast dieselbe war (links war die Hypermetropie des vertikalen Meridians $^{1}/_{40}$), so gab ich für beide Augen dieselbe Brille. Das Mädchen trägt die Brille seit circa 3 Wochen und fühlt sich wesentlich erleichtert.

---

4. Ueber das Adenoid der Thränendrüse.

Von

Dr. Otto Becker.

Hierzu Taf. IV.

Die grosse Seltenheit idiopathischer Erkrankungen überhaupt und von Neubildungen der Thränendrüse insbesondere rechtfertigt es allein schon, wenn jeder derartige, zur Beobachtung kommende Fall ausführlich mitgetheilt wird. Da es wohl nur zufällig einem Augenarzte vergönnt esin wird, selbst eine grössere Anzahl von Thränendrüsengeschwülsten zu beobachten, so muss die Erfahrung sämmtlicher Augenärzte benutzt werden, um die anatomische Natur und das klinische Bild dieses Leidens festzustellen. In der neuesten Zeit sind, soviel mir bekannt geworden ist, drei hierher gehörige Fälle beobachtet worden. Der eine in München von Rothmund jun. (siehe: „Klinische Monatshefte." 1863. p. 264), der andere von Knapp in Heidelberg (siehe: „Klinische Monatshefte." 1865. p. 378), der dritte in Wien auf unserer Klinik. Da wir über die beiden ersten Fälle bisher nur kurze Notizen besitzen, so geben die folgenden Zeilen vielleicht die Veranlassung zu genaueren Mittheilungen über dieselben.

I. Krankengeschichte.

Der 18jährigen Josefa M. aus Woltein in Mähren schwoll im August 1863 nach einer zufälligen Erkältung das linke Auge und die linke Gesichtshälfte der Art an, dass sie ärztliche Hülfe in Anspruch nahm, nicht der Schmerzen wegen, denn sie fühlte weder im Auge, noch in der Wange beträchtlichere Schmerzen, sondern weil sie das Gefühl hatte, als könne ihr das Auge aus seiner Höhle fallen. Der zu Rath gezogene Arzt, Dr. R. in Brünn, träufelte ihr Atropin ein, legte einen Druckverband an und setzte diese Behandlungsweise etwa einen Monat lang fort. Nach dieser Zeit war das Auge zu seiner normalen Grösse zurückgekehrt. Das Sehvermögen war nie gestört worden. — Am 4. Februar 1864 trat plötzlich, angeblich wieder nach einer Erkältung, ein ähnlicher Zustand ein, nur mit dem Unterschiede, dass das Auge mehr geschwollen war, als das erste Mal, und sich sowohl im Auge, wie in der ganzen linken Gesichtshälfte bedeutende Schmerzen einstellten. Das Mädchen kam nun nach Wien und wurde am 5. Februar 1864 in folgendem Zustande auf unsere Klinik aufgenommen:

Die Kranke ist mittelgross, kräftig gebaut und gut genährt, ihr Allgemeinbefinden gut. Das obere Lid des linken Auges ist durch eine unter demselben befindliche Geschwulst nach vorne gedrängt, dunkler gefärbt und besonders gegen den Lidrand hin von ausgedehnten Venen durchzogen. Das Lid kann nicht ad normam gehoben werden, die Cilien stehen mehr als am rechten Auge nach abwärts. Der Bulbus erscheint um etwa 6‴ nach vorwärts getrieben, die Cornea ist, beim Blick des andern Auges gerade nach vorne, nach unten und innen gekehrt; die Abweichung beträgt etwa 2‴ nach

abwärts und etwa 1‴ nach einwärts. In Bezug auf Grösse, Form und Spannung gleicht der linke Bulbus dem rechten. Seine Beweglichkeit ist aber nach innen wenig, nach aussen etwas mehr und nach oben sehr bedeutend beschränkt, während sie in der Richtung nach unten excessiv ist. Diesen Angaben entspricht nach den verschiedenen Richtungen des Gegenstandes die Lage der Doppelbilder.

Das rechte Auge ist schwach hypermetropisch mit normaler Sehschärfe. Mit dem l. A. liest die Kranke J. Nr. 3.

Zwischen dem Bulbus und Orbitalrand nach aussen vom Bulbus fühlt man eine gegen Druck sehr empfindliche Geschwulst mit höckerig lappiger Oberfläche. Die Geschwulst nimmt genau die Stelle der Thränendrüse ein und wird sichtbar, wenn man das obere Lid vom Bulbus abhebt. Der Augenspiegel bestätigt den hypermetropischen Refractionszustand. Am linken Auge sind die durchsichtigen Medien rein, die Sehnervenscheibe stark geröthet, ihre Grenzen nicht erkennbar, das Retinagewebe über denselben grauröthlich infiltrirt, geschwellt, die Venen stark, erweitert, machen an der Grenze der Sehnervenscheibe einen nach vorn convexen Bogen. Sowohl die Venen, als die Arterien stellenweise verschleiert. Die Trübung der Retina erstreckt sich von der Papille aus concentrisch auf die benachbarten Theile der Netzhaut. Die Schlängelung und Verbreiterung der Venen lässt sich bis weit gegen die Peripherie verfolgen.

Die Diagnose war also: Exophthalmus ex tumore in orbita, subsequente Diplopia et Amblyopia ex Neuritide.

Therapie. Es wurden Anfangs der heftigen spontanen Schmerzen wegen mit Erfolg Blutegel gesetzt. Dabei verkleinerte sich die Geschwulst oder wurde weniger resistent, so dass der Bulbus am 9. April etwas reponirt werden konnte. In Folge dessen wurde ein Druckverband angelegt. Bei Abnahme desselben war die Vortreibung des Bulbus geringer; liess man ihn ganz fort, so nahm die Geschwulst und die Vortreibung des Bulbus rasch wieder zu. Am 11. wurde desshalb von der Conjunctiva aus zwischen M. rectus externus und obliquus superior eine Punction mit dem Probetroikart gemacht, durch welchen sich etwas unreines Blut entleerte. Es hatte den Anschein, als habe schon früher ein Bluterguss stattgefunden, und das entleerte Blut entstamme einem alten hämorrhagischen Herde. Trotz der Suffusion in der Umgebung des Einstichs sank das Auge zurück, so dass die Lidspalte einige Tage später vollkommen geschlossen werden konnte. Fünf Tage später wurde unmittelbar unter dem Orbitalrande mit einem Spitzbistouri ein 1½‴ tiefer Einstich in die Geschwulst gemacht, und sodann Charpie eingelegt, in der Erwartung, es werde die dadurch hervorgerufene Entzündung das ausgetretene Blut zur Resorption bringen. Bei dem Einstich trat nur wenig und zwar ganz normales Blut aus. Es erfolgte eine sehr heftige Reaction mit starker Schwellung des Lides, Oedem der Conj. bulbi, vermehrter Protrusion des Bulbus und bedeutender Gefässaufregung. Am dritten Tage begann die Eiterung aus der Wunde, am fünften die Abnahme der Geschwulst. Dabei war das Sehvermögen nicht mehr herabgesetzt. Am 14. Tage war die Wunde vernarbt, die angeregte Entzündung des Orbitalinhaltes geschwunden, in Folge dessen der Exophthalmus wieder geringer, die Thränendrüse noch fühlbar hart. Es wurde nun mit Einpinselungen von Jodtinctur auf die äussere

Fläche des obern Lides begonnen. Dieselben hatten augenscheinlich guten Erfolg. Sowohl die Prominenz des Bulbus, als die ophthalmoskopischen Erscheinungen am Sehnerveneintritte nahmen ab, das Sehvermögen und die Beweglichkeit des Bulbus besserten sich. Obwohl aber die Einreibungen von Jodtinctur durch mehr als zwei Monate fortgesetzt wurden, so wurde keine Heilung erzielt, sondern die Patientin am 4. Mai 1864 gebessert entlassen. In der That waren sowohl die objectiven, als subjectiven entzündlichen Erscheinungen geschwunden. Der Exophthalmus noch vorhanden aber geringer, die Thränendrüse noch vergrössert, noch zu greifen, aber nicht mehr gegen Druck empfindlich, die Neuritis fast geschwunden, die spontanen Schmerzen haben ganz aufgehört, und das Sehen soweit besser geworden, dass die Patientin mit dem l. A. J. Nr. 1 auf 6—7″, mit dem rechten Auge Nr. 1 in 10″ liest.

Das bisher Mitgetheilte ist einer von Dr. Tetzer geführten Krankengeschichte entnommen. Ich sah die Kranke zuerst am 20. August desselben Jahres (1864), als ich während der Ferien in Abwesenheit des Prof. Arlt die Reserve-Abtheilung der Augenklinik führte. Die Kranke verlangte aufgenommen und um jeden Preis, selbst auf Kosten des Auges, von ihren Schmerzen befreit zu werden. Sie gab an, dass sie in der ersten Zeit nach ihrem Austritt aus dem Spital ohne alle Beschwerden gewesen sei, so dass sie glaubte, es werde gut bleiben, und desshalb in Dienst trat. Aber schon nach sechs Wochen bemerkte sie wieder ein Wachsen der Geschwulst, und zwar wieder, wie sie meinte, in Folge einer Erkältung. Seit 10 Tagen waren die Schmerzen so heftig geworden, dass sie weint und schreit und nicht schlafen kann. Jetzt zum 4. Mal menstruirt.

Der Vollständigkeit wegen gebe ich trotz mancher Wiederholungen den damals verzeichneten Befund ausführlich.

Status praesens: Das linke Auge steht um 3‴ nach abwärts, 2—3″ nach einwärts und 6—7‴ nach vorne. Die Beweglichkeit nach oben behindert nach innen, unten und aussen wenig. Beim Blick geradeaus steht die Cornea des linken Auges nach innen unten. Gleichnamige, parallele, aber verschieden hoch gestellte Doppelbilder. Diese Lageveränderung des Bulbus ist durch eine oben und aussen vom Bulbus in der Orbita befindliche Geschwulst bedingt. Drückt man daselbst auf das Lid, so fühlt man, von der Mitte des obern Orbitalrandes angefangen nach aussen, eine Geschwulst, welche innen schmal anfängt und an der Uebergangsstelle des obern in den äussern Orbitalrand sich kugelig vorbaucht und von oben nach unten in einer Ausdehnung von 5—6‴ sich zwischen den Orbitalrand und den Bulbus einschiebt. Nach aussen reicht sie bis zur herabgedrängten äussern Commissur, indem der untere Theil der Geschwulst wieder schmäler wird und weiter zurück tritt und ausserdem durch eine seichte horizontale Furche von der Hauptmasse getrennt ist. Die Oberfläche der Geschwulst ist drusig, leicht uneben, die Consistenz elastisch, an verschiedenen Stellen verschieden hart; in der Gegend der grössten Vorwölbung am härtesten; nirgends fluctuirend. Durch starken Druck lässt sie sich etwas in die Orbita zurückdrängen, wobei das Auge dann mehr hervortritt. Drückt man auf das Auge, so springt umgekehrt die Geschwulst mehr hervor. Die Geschwulst ist von dem obern Orbitalrand nur durch eine seichte Furche getrennt und offenbar fest an ihn

geheftet. Der Knochen erscheint nach aussen ein wenig aufgetrieben und ist gegen Druck empfindlich. Die Patientin liest ohne Glas nur Nr. 7. Ophthalmoskopischer Befund: Die Erscheinungen einer hochgradigen Neuritis optica.

Sämmtliche Erscheinungen hatten sich also seit dem Mai bedeutend verschlimmert. Insbesondere waren aber die Schmerzen sehr gross und fast unerträglich geworden, und die Patientin jammerte und klagte, das Auge werde ihr zerspringen. Damit im Einklang stand die excessive Härte des Augapfels. Auf den Bescheid, dass nur durch eine Operation zu helfen sei, verlangte sie dieselbe mit Ungestüm. Ich nahm daher am 23. August unter Assistenz des Dr. Gotthardt, jetzt Primarchirurg in Pressburg, die Operation vor:

Die Patientin wurde chloroformirt. Sodann wurde ein dem Supraorbitalrande entsprechender bogenförmiger Hautschnitt vom innern Drittel angefangen nach aussen und von da nach abwärts bis 5‴ ober der äussern Commissur gemacht und darauf mit leichten Messerzügen bis auf die Fascia tarsoorbitalis präparirt. Nachdem diese knapp am Knochenrande durchtrennt war, lag die obere rundlich prominirende Partie der Geschwulst zu Tage. Durch Erweiterung der Wunde in der Tiefe wurde nun ein Zugang zu den Grenzen der Geschwulst gesucht und dieselbe zuerst nach oben innen umgangen, dann nach der Seite des Knochens zu von demselben durch stumpfes Präpariren mit dem Scalpellhefte getrennt. Am schwierigsten war es, die Geschwulst gegen den Bulbus hin von den umgebenden Weichtheilen zu trennen und gelang diess nur mittelst des Messers. Nachdem diess bis zu einer gewissen Tiefe geschehen war, wurde mit dem kleinen Finger eingegangen und die Geschwulst auf Oberfläche, Grösse und Beweglichkeit geprüpft. Die Geschwulst erstreckte sich nach rückwärts bis zum Foramen opticum, lag mit ganz glatter Oberfläche der Orbita an und war auch nach dem Bulbus hin ganz von einer dicken fibrösen, von dem umgebenden Gewebe scharf isolirten Scheide umgeben. Aber selbst bei starkem Drucke liess sich keine Spur einer Beweglichkeit wahrnehmen. Es wurden desshalb nun auch nach unten hin die Grenzen der Geschwulst aufgesucht und dem Finger daselbst Zugänglichkeit verschafft und dann von unten her auf dem Finger, indem dieser den Bulbus nach innen und unten hielt, die Geschwulst lospräparirt. So gelang es durch einen von unten angebrachten Druck die ganze Geschwulst zu lockern und aus der Orbita herauszuheben. Sie war nun in derselben nur noch durch einen glatt anzufühlenden, weichen Stiel befestigt, der an dem oberen Rande des Foramen opticum angeheftet schien. Obwohl ich über die Natur dieses Stieles nicht ins Reine kommen konnte, durchtrennte ich ihn doch knapp an der Geschwulst und konnte dann die ganze Geschwulst leicht aus der Orbita herausheben.

Dieselbe hatte ungefähr die Gestalt eines Eies und stand an Grösse zwischen einem Tauben- und einem Hühnerei, war von allen Seiten von einer fibrösen Hülle umgeben, von der nach rückwärts ein Stück des oben erwähnten Stieles hängen geblieben war, und liess sich schon von aussen in drei gesonderte Partien von verschiedener Consistenz trennen. Der eine entsprach dem unteren äusseren Theile, der unterhalb der oben beschriebenen Einschnürung durch die Haut gefühlt werden konnte, der andere der oberen Partie;

beide waren derb und resistent anzufühlen. Die dritte weichere lag nach hinten. Die Hautwunde wurde mittelst dreier Knopfnähte verkleinert und in die Orbita ein Leinwandfleckchen eingeführt.

Der Bulbus, der unmittelbar nach der Operation ganz in die Orbita reponirt werden konnte, trat vom zweiten Tage nach der Operation an wieder mehr aus der Orbita heraus. Am folgenden Tage schwoll die ganze linke Gesichtshälfte an, die Patientin fieberte stark und wurde soporös. In manchen Augenblicken klagte sie über heftige Schmerzen. Dieser Zustand dauerte 5 volle Tage. Da erst wurde die Eiterung reichlicher, und nahmen die subjectiven Erscheinungen ab. Es wurde nun jedes Mal, wenn die Wunde ausgespritzt und ein Leinwandläppchen eingelegt war, ein starker Druckverband angelegt. Der Augapfel sank immer tiefer in die Augenhöhle zurück und nahm immer mehr seine normale Lage ein. Am 9. September wurden zuerst Sehversuche gemacht. Patientin las mit dem linken Auge J. Nr. 5. — Am 12. klagte Patientin über Schmerz in der Gegend des äussern Augenwinkels. Mit dem Finger lässt sich daselbst eine geringe schmerzhafte Knochenauftreibung nachweisen, die nach einigen Tagen aufhört, schmerzhaft zu sein. Am 20. Sept. zuerst mit dem Spiegel untersucht. Die Zeichen der Neuritis noch immer vorhanden. Patientin liest J. Nr. 5. — Die Wunde verkleinert sich immer mehr, es bleibt nur noch eine ganz seichte offene Stelle zurück, in die es nicht mehr möglich ist, Charpie einzuführen. Patientin wird daher am 27. Oktober entlassen, kam dann noch einige Mal in meine Privatordination, blieb aber aus, ehe die Wunde vollständig geschlossen war. — Seitdem habe ich nichts wieder von der Patientin erfahren können.

Vor der Entlassung wurde notirt: Am linken Auge sieht man parallel mit dem Supraorbitalrande eine lineare Narbe von 2″ Ausdehnung. Dieselbe beginnt etwas nach auswärts von der Trochlea und reicht etwa 3‴ über den Orbitalrand nach aussen. Etwa dem äusseren oberen Augenwinkel entsprechend befindet sich in dieser Narbe eine kleine granulirende wunde Stelle von 1—2‴ Ausdehnung mit gerötheten, gewulsteten Rändern. Mit der Sonde dringt man daselbst 1½—2‴ in die Tiefe. Drückt man während des Sondirens mit der Sonde nach aufwärts, so fühlt man mit dem Knopfe derselben den Knochenrand und kann gerade bis an ihn hinandringen. — Die Beweglichkeit des oberen Lides ist kaum behindert. Beim Blick geradeaus steht das linke Auge, wie das rechte, und der freie Rand des oberen Lides ein wenig tiefer, als rechts. Das untere Lid steht mit dem des rechten ganz gleich. Beim Blick nach oben hebt sich das obere Lid, aber der Bulbus folgt nicht, während die Bewegungen nach unten, aussen und innen ganz normal sind. Die Pupillen sind beiderseits gleich gross und reagiren in ganz gleicher Weise. Beim Zufühlen mit dem Finger findet man am Orbitalrande mehr Abnormes. Es ist kein Thränenfluss, keine Trockenhaut der Conjunctiva oder der Cornea bemerkbar. Die Empfindlichkeit der Haut ist überall ganz normal. Die Sehschärfe hat sich gehoben S = $^{20}/_{40}$; Patientin liest J. Nr. 3 in 7″ ohne Glas. Spiegelbefund: Die Prominenz der Papille ist geschwunden. Ausser leichter Verschleierung der Papillengrenzen ist mit dem Spiegel im Augengrunde nichts Abnormes wahrzunehmen.

Epikrise. Indem ich hier das unten ausführlich mitzutheilende Ergebniss der mikroskopischen Untersuchung des exstirpirten Tumors

übergehe, will ich zunächst den Fall vom klinischen Standpunkte zu Ende führen. Schon während der ersten Anwesenheit der Josefa M. wurde die Geschwulst richtig als die (vergrösserte?) Thränendrüse erkannt. Doch war es bei der ungemeinen Seltenheit der Affection nicht möglich zu entscheiden, ob man es mit einer Geschwulst der Thränendrüse zu thun habe, oder ob die Thränendrüse selbst, zugleich mit dem Bulbus, durch ein drittes Gebilde innerhalb der Orbita hervorgedrängt werde. Die Punction, welche das Neugebilde getroffen zu haben scheint, führte zur Annahme einer in der Orbita stattgefundenen Hämorrhagie, in Folge welcher eine Incision mit dem Bistouri gemacht wurde, bei welcher die Thränendrüse unverletzt geblieben zu sein scheint. Die periodische Zu- und Abnahme des Exophthalmus, die Wirkung des Druckverbandes und der Jodeinreibungen lassen sich auf das Vorhandensein einer secundären Entzündung des Orbitalfett- und Bindegewebes in Folge des Wachsthums der Thränendrüse zurückführen. Die Patientin wurde daher zu einer Zeit entlassen, wo die Erscheinungen dieser secundären Entzündung der Orbitalgebilde, vielleicht in Folge der Jodeinreibungen, und damit auch die theilweise durch diese bedingten Erscheinungen am Auge, seine Prominenz, die Neuritis, die Amblyopie, sowie in den Nerven die Schmerzen, bedeutend nachgelassen hatten; — drei und ein halber Monat genügten den Zustand schlimmer zu machen, als er je gewesen war. Nach dem Aussetzen der Jodeinreibungen ist die Geschwulst in der Thränendrüse wieder in ihrem Wachsthume fortgeschritten, hat von Neuem Entzündungserscheinungen in der Orbita mit allen eben geschilderten Folgen angeregt und hatte die Leiden der Patientin auf einen so hohen Grad gesteigert, dass sie um jeden Preis von ihnen befreit sein wollte, selbst auf die Gefahr hin, dass sie das Auge selbst verlieren sollte. Ich schritt daher zur Operation und legte den Plan zu derselben von vornherein darauf an, wo möglich den Bulbus zu erhalten. Wie wir gesehen haben, ist diess gelungen. Schon während der Operation liess sich erkennen, dass die Thränendrüse als solche vergrössert und ausser dieser vergrösserten Thränendrüse kein Tumor in der Orbita vorhanden sei. Der Tumor war allseitig von einer verdickten fibrösen Hülle umgeben, in dieselbe eingekapselt und auch nur an einer Stelle mit einem Gebilde der Orbita fest verwachsen. Diess war der N. rectus superior und gerade dieser bildete, wie die mikroskopische Untersuchung nachgewiesen hat, den oben (p. 165) erwähnten Stiel, durch welchen die Geschwulst an die Spitze der Orbitalpyramide angeheftet schien. — Unmittelbar nach der Operation liess sich der Bulbus fast ganz reponiren. Nach zwei Mal 24 Stunden wurde er mehr als je aus der Orbita herausgedrängt. Offenbar durch die bedeutende Schwellung und Gewebswucherung, zu welcher die retrobulbären Gebilde in Folge der durch den gewaltigen operativen Eingriff bedingten Entzündung angeregt wurden. Mit zunehmender eitriger

Schmelzung des neugebildeten Gewebes, sowie nach Maassgabe der Schrumpfung des sich bildenden Narbengewebes nahm das Auge allmälig seine ihm gebührende Stellung ein, so dass nach dem nicht allzulange erscheinenden Zeitraume von 2 Monaten keine Spur von Exophthalmus mehr vorhanden war.

Was die Function des Auges selbst anbetrifft, so verdient es einer besonderen Erwähnung, dass dasselbe trotz der schon vor der Operation Monate lang bestehenden Sehnerven- und consecutiven Netzhaut-Entzündung in allernächsten Nähe sowohl einen so gewaltigen operativen Eingriff, durch welchen der Sehnerv in der Orbita nahezu blossgelegt und mit den ihn umhüllenden Muskeln und Gefässen während der Operation wiederholt prüfend zwischen die Finger genommen wurde, als auch einen so langwierigen Eiterungsprozess, der jedenfalls bis an die Scheidenhaut des Bulbus sich erstreckt haben muss, ausgehalten hat, ohne dass erhebliche bleibende anatomische Veränderungen und dauernde Sehstörungen zurückgeblieben sind. Auffallend erscheint es auch, dass die Circulationsverhältnisse im Auge durch die Operation keine Beeinträchtigung erfahren haben. Es trat weder während des ganzen Heilungsverlaufes irgend ein Zeichen einer Iritis oder Chorioiditis auf — allerdings wurde vom Anfang an regelmässig Atropin eingeträufelt —, noch fand sich bei nachträglicher Untersuchung mit dem Augenspiegel irgend etwas, das auf Chorioidealblutung oder längerdauernde Stauung in der Chorioidea hingedeutet hätte. Obwohl also unmittelbar hinter der Macula lutea und zur Seite des Aequator bulbi mit dem Messer hantirt wurde, scheint nicht einmal eine von den Vortexvenen durchtrennt worden zu sein.

Verhältnissmässig ebensowenig haben die Nebengebilde des Auges gelitten. Der fast ganz durchschnittene Levator palpebrae superioris functionirt wieder vollkommen gut; nirgends ist an oder in der Umgebung des Auges eine Innervationsstörung zu entdecken; die Muskeln functioniren, mit Ausnahme des N. rectus superior, aus dessen Continuität bei der Operation ein Stück herausgeschnitten wurde, vollkommen ad normam. Alles diess lässt sich wohl nur aus dem besonderen Sitze des Tumors erklären. Fassen wir die Anordnung der einzelnen Gebilde in der Orbita ins Auge, so wird diess auf den ersten Blick klar.

Das Auffallendste von Allem ist aber die Abwesenheit jeder Störung am Auge, die aus dem gänzlichen Mangel der Thränendrüse herzuleiten wäre. A priori und vom teleologischen Standpunkte aus sollte man annehmen, dass der absolute Mangel der Thränendrüse Störungen in der Ernährung des Auges (der Hornhaut) oder seiner Adnexa hervorrufen müsste, die umgekehrt wieder einen Schluss auf die Bedeutung der Thränenflüssigkeit für das Auge zulassen würden. Es wurde aber schon erwähnt, dass in den 10—12 Wochen, während welcher Josefa M. nach der Operation in Beobachtung blieb, durchaus nichts von solchen Stö-

rungen zur Wahrnehmung kam. Allerdings kann diess an der Kürze des Zeitraumes liegen. Um so mehr bedauere ich, dass die betreffende Person sich jeder weiteren Beobachtung entzogen hat.

Auf die Bedeutung, welche die an unserm Falle beobachtete Neuritis auf die Lehre von der Sehnervenentzündung überhaupt hat, werde ich an einem andern Orte zurückkommen und daselbst auch den genauen Spiegelbefund mittheilen.

II. Untersuchung der exstirpirten Geschwulst.

Die exstirpirte Geschwulst wurde gleich nach Vollendung der Operation frisch untersucht. Im Allgemeinen von der Form eines kleinen Hühnereies, liess sich doch ihre Zusammensetzung aus drei, ihrer Consistenz nach verschiedenen, rundlichen, kugligen Partien erkennen. Die beiden kleineren und zugleich festeren waren nach vorne gelegen, und waren schon während des Lebens durch den betastenden Finger unterschieden worden. Die grössere war viel weicher und lag im Leben nach hinten in der Orbita, — um Wiederholungen zu vermeiden, wurde oben nicht erwähnt, dass die hintere Partie beim Herausheben der Geschwulst aus der Augenhöhle geborsten war, und dass sich dabei eine gallertartige, gekochtem Sago ähnliche, breiige Masse entleert hatte. Diese sagoähnlichen Körner wurden zunächst untersucht, doch werde ich ihren Befund des Zusammenhanges wegen erst später mittheilen.

Der ganze Tumor wurde sodann durch einen horizontalen, alle drei Partien desselben durchtrennenden Schnitt in eine obere und eine untere Hälfte getheilt. Auf der Schnittfläche liess sich erkennen, dass die vordere untere Partie, die sogenannte untere Thränendrüse sei. Sie war durch ein dickes Sepiment Bindegewebe von den beiden andern getrennt. Auch die vordere obere Partie war durch eine Lage, mit unbewaffnetem Auge erkennbaren Bindegewebes von der grösseren rückwärtigen Partie geschieden. Dieselbe war jedoch viel feiner und trennte die beiden Partien nicht vollständig, vielmehr war die Scheidewand an mehreren Stellen unterbrochen. Die nach hinten gelegene, grössere und weichere Partie zeigte ziemlich in der Mitte eine Höhle, von der ein unregelmässig begrenzter Gang nach aussen führte, welcher die den ganzen Tumor in wechselnder Dicke umgebende bindegewebige Zelle durchbrach. Es war diess der schon erwähnte, während der Operation entstandene Riss, und die Höhle durch den Austritt eines Theils des Inhalts entstanden. Die Farbe war auf dem Durchschnitte blassroth, blässer in der nach hinten gelegenen Partie. Die beiden vorderen hatten das körnige Aussehen einer acinösen Drüse, die hintere erschien viel grobkörniger und lockerer in der Textur, und zwar gegen das Centrum hin grobzelliger, als gegen die Peripherie.

Figur 1 auf Tafel IV stellt einen Durchschnitt durch die Grenze der vorderen oberen und hinteren Partie bei einer Vergrösserung von $^{100}/_{1}$

dar. Man erkennt nach oben in der Figur einen Durchschnitt durch normale Theile der Thränendrüse, mit ihren zahlreichen querdurchschnittenen Ausführungsgängen und ihren zahlreichen bindegewebigen Scheidewänden. In dem Bindegewebe, das die normalen Theile der Thränendrüse von dem Neugebilde trennt, sind Durchschnitte grösserer Blutgefässe sichtbar. Wo der Schnitt die Neugebilde selbst getroffen hat, lässt er einige nicht unwesentliche Charaktere desselben erkennen. Wir sehen gegen die bindegewebige Scheidewand hin, zuerst einzelne isolirte, sodann gruppenweise zusammenstehende, mit Colloid gefüllte Alveolen in dem dichten Strome. Je weiter nach dem Centrum des Neugebildes, desto zahlreicher sind die in Gruppen beisammenstehenden Alveolen, und desto sparsamer wird das sie trennende Bindegewebe, bis das Stroma (am unteren Rande des Schnittes) fast verschwindet und in ein Maschenwerk übergeht, welches vielfach unter sich communicirende Hohlräume einschliesst, die mit Epithel überkleidet und von einer eben so vielgestaltigen Colloidmasse erfüllt sind. Ein diesem Theile der Geschwulst entnommenes Präparat sehen wir in Figur 2 bei 180maliger Vergrösserung. Der Schnitt, nach welchem die Zeichnung entworfen ist, ist so dünn, dass das Colloid aus manchen Höhlen heraus gefallen ist. Derselbe ist ausserdem aus einem Theile des Tumors angefertigt, der längere Zeit in Oleum Therebinthinae gelegen hatte, so dass das Epithel der Alveolen geschrumpft ist, die einzelnen Zellen undeutlich geworden sind und der ganze Inhalt der Alveolen sich etwas von der Wand derselben losgelöst hat. In derselben Weise hat auch der Colloidinhalt seinerseits ein kleineres Volumen angenommen und sich vom Epithel zurückgezogen.

Aus dem Vorstehenden folgt, dass die Entwicklung des Neugebildes im Innern des Tumors weiter vorgeschritten ist, als in der Peripherie; und die gallertartigen Körner, die im frischen Zustande untersucht wurden, waren eben Partien des vollständig entwickelten Neugebildes.

Um Aufschluss über die Genese des Neugebildes zu erhalten, waren natürlich stärkere Vergrösserungen und eine systematische Durchsuchung des Tumors geboten. Es handelte sich dabei um zwei Dinge: 1. um das Verhältniss der Alveolen, ihres Epithels und ihres Inhalts, zu den normalen Elementen der Thränendrüse, in welcher das Neugebilde offenbar entstanden und von welchen es wahrscheinlich seinen Ausgangspunkt genommen hatte, und 2. um die Entwicklung des höchst complicirten Systems von mit einander communicirenden Alveolen im Innern des Tumors.

Die hier als entscheidend angesehenen Präparate sind sämmtlich aus Stücken der Geschwulst angefertigt, welche längere Zeit in sogenannter Müller'scher Flüssigkeit gelegen hatten. Es gelang nämlich erst nach längerer Zeit Stellen im Tumor aufzufinden, welche es ausser Zweifel stellten, dass der Ausgangspunkt des Neugebildes in den Ele-

menten der Thränendrüse selbst zu suchen sei. So unzweifelhaft es von Anfang an war, dass der ganze Tumor eigentlich nur die entartete Thränendrüse sei, so grosse Aehnlichkeit besonders die isolirten Alveolen mit den Enden der Thränenschläuche hatten, so fehlte es doch an Bildern, die unmittelbar nebeneinander normale Drüsenschläuche und die Anfangsstadien der Neubildung zeigten. Das Bild einer solchen Juxtaposition liefert Figur 3 ($^{800}/_{1}$ Vergr.). Wir sehen in derselben ein Stück ganz normalen Drüsenschlauches; im Ependym derselben eine pathologische Zellenwucherung; in dieser mehrere Lücken, in Bildung begriffene Alveolen; an zwei andern Stellen des Schlauches gehen Fortsätze vom Ependym aus und gehen in einen vollständig ausgebildeten, im Bindegewebe steckenden Alveolus über. Was hier in dem getreu wiedergegebenen Präparate zu sehen ist, fand sich einerseits in zahlreichen anderen Präparaten im Einzelnen, andererseits zeigte aber keins mehr oder neue Einzelheiten. Es ist diess also Alles, was uns die Untersuchung über die Genese des pathologischen Alveolus aus den normalen Drüsenelementen gelehrt hat. Doch ist es hinreichend um dem ganzen Neugebilde sein Wesen als eine epitheliale Neubildung aufzudrücken. Was die Ursache der pathologischen Zellenwucherung im Ependym der Drüsenschläuche abgegeben hat, oder ob die beiden einzelnen, mit dem Drüsenschlauch zusammenhängenden in Figur 3 sichtbaren Alveolen erweiterte und abgeschnürte Schlauchenden sind, lässt sich nicht angeben. Wohl aber belehrt uns dieselbe Figur noch über etwas Anderes. Wir sehen nämlich auch in dem interstitiellen Bindegewebe eine reichliche Kern- und Zellenproliferation. Ausser kleinen Kernen gewöhnlicher Grösse enthält das Bindegewebe zahlreiche grosse Kerne (Zellen), die entweder einzeln, oder in Gruppen zu drei, vier etc. bei einander im Gewebe liegen. Andere Präparate zeigen, dass solche im Bindegewebe frei liegende Kerngruppen ihrerseits selbstständig zu Alveolen auswachsen, die dann natürlich in gar keiner unmittelbaren Beziehung zu den normalen Bestandtheilen der Thränendrüse stehen. Solche isolirte Alveolen stellt die Figur 6 (800malige Vergrösserung) dar. Das Präparat ist mit Oleum Therebinthinae behandelt und die Epithelzellen, sowohl wie das Colloid geschrumpft. Aus diesen isolirten Alveolen bilden sich dann durch locale Zellenwucherung in der epithelialen Auskleidung neue Alveolen (Figur 4 bei 800maliger Vergrösserung) und durch Wiederholung desselben Prozesses entstehen dann wieder ebenso complicirte Formen von Alveolen, wie oben beschrieben und in Figur 2 abgebildet sind. Wir haben es also mit einer doppelten Art von Entstehung der Alveolen zu thun; dieselben entstehen einmal durch Wucherung eines Epithels der Drüsenläppchen und ein anderes Mal durch Wucherung der Kerne (Zellen) des Bindegewebes. In dieser doppelten Entstehungsweise liegt, scheint mir, das allgemeine pathologisch-anatomische Interesse, welches die Untersuchung der vorliegenden Geschwulst gewährt.

Auch hängt davon natürlich die Beurtheilung der pathologischen Natur der Neubildung ab.

Bevor ich mich aber auf diese einlasse, will ich noch eine genauere Beschreibung der Elemente der Neubildung geben. Dieselben studirte ich zuerst an der ganz frisch exstirpirten Geschwulst, später an Theilen derselben, die in Müller'scher Flüssigkeit aufbewahrt waren. Die Ergebnisse waren dieselben.

In der Peripherie der Geschwulst überwog, wie schon erwähnt, das Bindegewebe. Dasselbe zeichnete sich aber auch hier schon durch einen grossen Reichthum an Kernen (Zellen) aus. Einzelne dieser Kerne, die offenbar erst frisch entstanden waren, standen in Gruppen bei einander. Die Gruppen liessen sich verfolgen von zwei, drei, vier etc. bis zwanzig und mehr. Erreichte die Zahl der sie constituirenden Kerne (Zellen) diese Höhe, so hatte die Gruppe in der Regel schon eine centrale Höhle oder Lücke, welche von einer vollkommen homogenen, gallertartigen, gegen Reagentien vollkommen indifferenten Masse ausgefüllt war. Besonders bei der Untersuchung der frischen Geschwulst erhielt man durch einfaches Streichen mit dem Rücken des Messers über die Schnittfläche eine ganze Menge solcher hyaliner Colloidkugeln. Dieselben hatten sehr verschiedene Grösse, von 0,03—0,2 Mm. Fast alle hatten aber die Eigenthümlichkeit, dass sie immer mit einem Kerne oder einer Epithelzelle im engeren Zusammenhange standen. Es liess sich diess sowohl an isolirten Colloidkugeln, wie an feinen Durchschnitten erkennen. Siehe Tafel IV, Figur 4, 5 und 6. Ich wage es nicht zu unterscheiden, ob dieser Kern im genetischen Zusammenhange mit dem colloiden Inhalte ist, obwohl es mir sehr wahrscheinlich geworden ist, dass die ganze Colloidkugel nichts anderes als der Inhalt einer einzigen degenerirten Zelle sei. Dafür sprechen besonders die Bilder der geschrumpften Colloidmassen (Figur 6), und Bilder, wie sie die untere mittlere Alveole in Figur 4 darbietet. Sieht man jetzt die alten Präparate an, so sieht man fast in jeder Alveole eine radiäre Faltung und Streifung des colloiden Inhalts um den Kern, der immer etwas grösser, als die Epithelzellen des Alveolus ist. Ausser diesem in oder an jeder Colloidkugel sich findenden Kerne hefteten häufig mehr oder weniger von den Epithelzellen einer solchen durchscheinenden Kugel oder Blase an (v. Figur 5), die an Grösse den eben erwähnten und den Bindegewebskerne etwas nachstanden. Was besonders für das Hervorgehen der gallertigen Massen aus den Epithelzellen spricht, sind die häufigen Bilder, wie eins in Figur 4 mitgetheilt ist. Es entstehen eben die mit Colloid gefüllten Hohlräume immer innerhalb einer Gruppe solcher Zellen von epithelialem Aussehen; sei es im Verlaufe des interstitiellen Bindegewebes, oder in dem wuchernden, einen Alveolus auskleidenden Epithel (Figur 4). Wo irgend eine grössere Ansammlung solcher Zellen sich findet, scheint eine dieser Zellen

zu wachsen, gleichsam hydropisch zu werden und zu Colloid zu degeneriren.

Indem nun einerseits diese wachsen und die zelligen Gebilde verdrängen und andererseits in ihrem sie umgebenden Epithel immer neue Colloidblasen entstehen, bilden sich jene höchst complicirten, nur von epithelialen Zellen umgebenen und durch sie von einander geschiedenen colloiden Massen, wie sie in Figur 2 abgebildet sind. Durch das Wachsthum dieses Inhalts eines Alveolus schwindet allmälig das umgebende Bindegewebe immer mehr, und die ganze Geschwulst nimmt an den am weitesten vorgeschrittenen Theilen eine ganz weiche, gallertartige Consistenz an. Dadurch allein ist es auch schon bedingt, dass dies Neugebilde sehr arm sowohl an Gefässen, wie an Nerven ist.

Zum Schlusse noch einige Maasse über die wichtigsten Formelemente. Die Ependymzellen der normalen Partien der Thränendrüse maassen im Durchschnitt 0,004 Mm., die Epithelzellen der pathologischen Alveolen 0,004—6 Mm., der Kern der colloiden Massen bis 0,012 Mm., die Zellen (Kerne) im Bindegewebe hatten dieselbe Grösse, wie die Epithelzellen der Alveolen, 0,004—0,006 Mm.

So unzweifelhaft nun einerseits die Entstehung der ganzen Neubildung aus den Elementen der normalen Thränendrüse ist, ebenso sicher lässt sich die zweite Entstehungsweise aus den zelligen Elementen des interstitiellen Bindegewebes nachweisen. Bei der Bezeichnung der Natur des Neugebildes, sowie bei der Benennung desselben sollte eigentlich auf beides Rücksicht genommen werden. Da sich diese Gegensätze aber schwerlich vereinigen lassen, so habe ich mich bei der Benennung an die erste Entstehungsweise gehalten und das Neugebilde mit dem Namen Adenoid der Thränendrüse belegt.

Vor einigen Monaten ist von Eilhard Schulze im „Archiv für mikroskopische Anatomie von Max Schultze I. 4. 20. December 1865“ eine Geschwulst der weiblichen Brustdrüse beschrieben und in ihrem histologischen Bau abgebildet worden, die sehr viel Aehnlichkeit mit unserem Neugebilde hat. Sie unterscheidet sich eigentlich nur dadurch, dass nicht so complicirte Colloidmassen vorgefunden wurden, wie in unserm Falle, und dass nur die zweite Entstehungsweise aus den Bindegewebszellen, die Entstehung aus den Elementen der Brustdrüse aber nicht nachgewiesen wurde. Schulze nennt daher seine Geschwulst ganz richtig eine „Alveolare Gallertgeschwulst;“ ein Name, mit dem auch ich die meinige so lange bezeichnet hatte, als mir keine Bilder, wie Tafel IV, Figur 3, zu Gesichte gekommen waren.

In welcher Weise man sich nun das Verhältniss der beiden Entwicklungsweisen zu einander zu denken habe, darüber werden wohl verschiedene Meinungen zugelassen werden müssen. Mir scheint es natürlich zu sein anzunehmen, dass die ersten pathologischen Veränderungen in

den Drüsenelementen vor sich gegangen sind, und dass vielleicht sogar die Anordnung der pathologisch neugebildeten Elemente mit der Form der Drüsenacini in einem engen Zusammenhange stehe; dass dagegen der Anstoss zur pathologischen Zellenproliferation im interstitiellen Bindegewebe erst durch die pathologischen Vorgänge in der Drüse selbst gegeben ist. Wir haben es also, um das Ganze kurz zu resumiren, mit einer Neubildung gemischter Natur, mit einem Adenoide der Thränendrüse zu thun, das mit einem ihm höchst ähnlichen Cancroide im interstitiellen Bindegewebe combinirt ist.

III. Literarische Nachlese.

In der Literatur der pathologischen Anatomie habe ich mit Ausnahme des schon erwähnten Aufsatzes von Eilhard Schulze nichts gefunden, was auf unseren Gegenstand Bezug hätte. Ausgezeichnete Anatomen, denen ich meine Präparate gezeigt, erklärten, sie nicht zu kennen.

In der ophthalmologischen Literatur scheinen die hierher gehörenden Fälle als chronische Entzündung und als Hypertrophie der Thränendrüse aufgefasst zu sein. Jedoch haben die neueren Autoren nur selten auf Grund eigener Beobachtungen ihre Schilderung entwerfen können. Selbst Stellwag (Die Ophthalmologie vom naturwissenschaftlichen Standpunkte aus. II. p. 1054) kann nur wenige Fälle namhaft machen.

1. Gluge beschreibt (Jena'sche Annalen für Physik und Medicin. 1849. I. 3.; Ann. d'oculistique XXIII. p. 145) einen Tumor der Thränendrüse, in welchem eine Massenzunahme des drüsigen Gefässes und der Ausführungsgänge ganz deutlich nachgewiesen werden konnte. Da ich mir das Original nicht zu verschaffen weiss, theile ich den Fall nach Stellwag mit. „Cunier exstirpirte bei einem $5^1/_2$jährigen Kinde eine hühnereigrosse Thränendrüse, welche nach Gluge's Untersuchung aus stecknadelkopfgrossen, mässig harten, gelblich weissen Granulationen zusammengesetzt war. Diese Granulationen waren die von einem schönen Epithelstratum ausgekleideten Acini oder Drüsenbläschen, welche durch loses Zellgewebe zu Läppchen vereinigt und nur in ihrer Masse vergrössert waren. Aus diesen Läppchen heraus traten die verzweigten, wurstähnlichen, glatten, blassröthlichen, abgerundeten, hohlen, 2—6 Mm. breiten und sich zu grösseren Stämmen vereinigenden, hier und da ampullenartig erweiterten Ausführungsgänge, die aus einer äussern dünnen Zellgewebshülle und einer innern viel dickeren, faserstreifigen Membran bestanden und demnach sehr stark hypertrophirt waren, so dass sie schon durch die Haut fühlbar gewesen sein mochten."

2. Einen zweiten hieher gehörigen Fall untersuchte Lebert (siehe Mackenzie, Traduit par Warlomont et Testelin I. p. 121; M. Desmarres: Traité théorique et pratique des mal. des yeux 2. ed. I. 267). Derselbe betrifft eine 26jährige Weibsperson, die rechtseitig am Exoph-

thalmus in Folge einer Thränendrüsengeschwulst litt. Die Geschwulst, welche Chassaignac mit Erhaltung des Auges exstirpirte, hatte sich (ich folge wieder Stellwag's Auszug) seit 6 Jahren sehr langsam entwickelt, war nicht schmerzhaft und unbeweglich. Sie erfüllte beinahe die ganze Augenhöhle, war 35 Mm. lang, 2 Centm. dick und breit, glich ihrer Form nach nahezu einem Hoden und war äusserlich von einer gefässarmen, fibrösen Hülle umgeben. Ein frischer Durchschnitt hatte ein körniges Aussehen nach Art der Traubendrüsen und war röthlich gefärbt. Durch Druck entleerte sich eine grumöse Masse, welche das Mikroskop als Drüsenschläuche erkennen liess, die theilweise noch traubenförmig zusammenhingen. Die blinden Enden dieser Schläuche waren länglich und hatten bei 0,1—0,4 Mm. Durchmesser. Bei sehr starker Vergrösserung erkannte man noch die feinkörnige Membrana propria von sehr feinen Fasern überzogen und an der Innenwand mit einem schönen Epithelstratum bekleidet. Nur eine sehr kleine Zahl von runden Zellen mit 0,01 Mm. Durchmesser wurden gesehen, dafür aber sehr viele längliche, cylindrische oder keulenförmige Körper mit homogenem opalescirendem Inhalte, welche ganz das Aussehen hatten, als wären es verdickte und mit einem fettartig opalescirenden Inhalte gefüllte Zellen eines Cylinderepithels.

3. Den dritten Fall finde ich in Annales d'oculistique, 1862, XLVIII. p. 53 (siehe auch Warlomont et Testelin. Supplément zu Mackenzie. p. 27.) von Warlomont beschrieben. Er betrifft das linke Auge eines 67jährigen Weibes, dauerte ein Jahr, ging mit Exophthalmus und Keratitis einher und wurde von Warlomont mit Erhaltung des Auges und des Sehvermögens von der Conjunctiva aus operirt. Der mikroskopische Befund glich so sehr der angeführten Beschreibung von Lebert, dass dieselbe von Warlomont einfach abgedruckt wird.

4. In den „Klinischen Monatsblättern" 1863. p. 264 berichtet Rothmund über einen Fall von enormer Hypertrophie der Thränendrüse: „Es handelt sich um eine 30jährige Person, aus deren rechtseitiger Orbita eine harte, unbewegliche, vom Oberlide bedeckte, rundliche Geschwulst hervorwucherte, deren Durchmesser ungefähr $2\frac{1}{2}$ Zoll betrug. Dieselbe bestand seit 5 Jahren, hatte nach einem Jahre schon die Grösse eines Taubeneies und störte das Sehvermögen erst nach 2 Jahren durch pannöse Keratitis. Die Geschwulst wurde mit Erhaltung des Bulbus exstirpirt. Die herausgenommene Geschwulst war 5,5 Ctm. lang, 5 Ctm. breit, durch und durch compact und auf der Schnittfläche gallertig. Bei der mikroskopischen Untersuchung durch Professor Dr. Buhl stellte sich die Geschwulst als eine reine Wucherung der Thränendrüse dar. Die Heilung verlief ohne Störung. Beim Austritt aus der Klinik konnte das früher sehr ausgedehnte Oberlid ohne Nachhülfe gehoben werden. Der Bulbus konnte sich nach allen Seiten bewegen und die Trübung der Hornhaut war so weit geschwunden, dass Patientin bei der

Entlassung Finger auf 4 Fuss Entfernung mit Leichtigkeit zu zählen im Stande war.

5. Ein fünfter Fall ist von Fano mitgetheilt (Traité pratique des mal. des yeux p. Fano I. 207.). Er nennt ihn Hypertrophie de la portion palpébrale de la glande lacrymale. Dr. Ordonnes untersuchte die aus der rechten Orbita eines 20jährigen Optikers exstirpirte Geschwulst und fand: „La masse de la tumeur est constituée par un grand nombre d'acini glandulaires, entourés d'une trame assez serrée de tissu fibrillaire, dans laquelle se trouvent plusieurs capillaires sanguins de nouvelle formation. Les culs-de-sac glandulaires présentent un volume au moins double de celui de l'état normal. La paroi propre de ces culs-de-sac glandulaires est fortement distendue par la pression qu'exerce de dedans en dehors la grande quantité de cellules d'epithélium nucléaire développé dans une cavité, de manière que celle-ci en est entièrement comblée. La même hypergénèse cellulaire s'observe dans les canaux excréteurs de ces glandes. La distension de la paroi propre des culs-de-sac glandulaires est telle, qu'en faisant des préparations microscopiques, la paroi se crève facilement par l'action des aiguilles à dissection. On peut alors constater que la cavité des culs-de-sac est comblée par la multiplication de cellules d'épithélium nucléaire; que l'enveloppe épithéliale est convertie en une masse de cellules conservant la forme du cul-de-sac. Les cellules ne présentent aucune deformation."

6. Die sechste Beobachtung, die mir hierher zu gehören scheint, rührt von Knapp her und findet sich in den „Klinischen Monatsblättern" 1865, p. 378 verzeichnet: „Der Fall stellte im Lebenden bei einem 26jährigen gesunden Frauenzimmer, eine die ganze Orbita ausfüllende und aus derselben beträchtlich heraustretende, derbe, an einzelnen, scharf umschriebenen Stellen aber fluctuirende, leicht unebene Geschwulst dar, welche seit $1^1/_2$ Jahren gewachsen war, den Bulbus verdrängt und zum Bersten gebracht hatte. Die Geschwulst wurde deshalb mit fast dem ganzen Inhalt der Orbita exstirpirt. Die Heilung erfolgte in 14 Tagen. Die über hühnereigrosse Geschwulst besteht aus hypertrophirten Drüsenläppchen, ferner aus Cysten und schlauchartigen Hohlräumen und vielleicht zum grössten Theile aus cancroiden Bildungen. Es ist also eine Combination von Adenoid und Cancroid der Thränendrüse mit Cystenbildung." Den genaueren mikroskopischen Befund hat Dr. Julius Arnold zu liefern versprochen, und sehe ich demselben mit Spannung entgegen.

Die sechs Fälle, die ich hier angeführt habe, besitzen eine grosse Uebereinstimmung des klinischen Bildes. Weniger genau stimmen die histologischen Beschreibungen der exstirpirten Geschwülste mit der von mir gegebenen. Es macht sich da aber der eigenthümliche Umstand geltend, dass man bei aller Achtung vor den Männern, von denen diese

Beschreibungen herrühren, sich nicht enthalten kann, leise Zweifel über die nöthige Genauigkeit der Untersuchung zu setzen. In der Gluge'schen Darstellung vermisse ich die Angabe des in den erweiterten Acinis enthaltenen Inhalts. Lebert's Schilderung passt mit ganz unwesentlichen Veränderungen auf unsere Geschwulst. Warlomont adoptirt für seinen Fall die Lebert'sche Beschreibung. Buhl dagegen erklärt die Geschwulst Rothmund's für eine reine Wucherung der Thränendrüse, und ich gestehe, dass mir die histologische Bedeutung dieses diagnosticirenden Namens nicht ganz klar ist, obwohl die genauere Beschreibung des Dr. Ordonnes von dem Fano'schen Falle darüber Auskunft zu geben scheint. Am vollständigsten scheint die von Knapp exstirpirte Geschwulst mit der meinigen zu harmoniren.

Die Fälle von Gluge, Lebert, Warlomont und Knapp dürften wohl, wenn man die verschiedene Ausführlichkeit der Beschreibung in Rechnung zieht, zusammengehören. Buhl (Rothmund) aber sieht sich vielleicht veranlasst, die gewiss aufbewahrte Geschwulst einer eingehenderen Untersuchung oder, wenn diese schon existirt, einer ausführlicheren Mittheilung zu würdigen.

5. Verletzung in der Gegend des Corpus ciliare. Consecutive Iridochorioiditis, Retinitis, Bindegewebsmetamorphose und Gefässneubildung im Glaskörper. Sympathische Iridochorioiditis des andern Auges mit gänzlichem Verlust des Sehvermögens.

Von

Vincenz Czerny.

Hierzu Taf. V und Taf. VI Fig. 1—15.

Noch immer stehen wir erst am Anfange von Vermuthungen über die Wege, auf welchen die traurigste Folge einer einseitigen Augenverletzung, die sympathische Entzündung des anderen Auges, zu Stande kömmt. Da wir nur aus genauen Sectionsbefunden oder durch experimentelle Prüfung eine Aufklärung in dieser Richtung erwarten können, so glaubte ich vorliegenden Fall einer eingehenden Untersuchung unterziehen zu müssen. Das auf der Höhe entzündlicher Zellenproliferation enucleirte Auge verlockte mich um so mehr zu dieser Untersuchung, als die Conservirung seiner histologischen Elemente in H. Müller'scher Flüssigkeit besser gelungen war, als es bei den meisten, ähnlichen Untersuchungen zu Grunde liegenden Objecten der Fall sein dürfte. Es wurde desshalb auf die Zeichnungen die möglichste Sorgfalt verwendet, da blos naturgetreue Abbildungen einen sichern Beweis für die richtige Beurtheilung des Gesehenen liefern und eine endgiltige Entscheidung der schwebenden Streitfragen möglich machen können.

Stefan S., 3 Jahre alt, Privatierssohn aus Nieprzesna in Galizien[1]). Im Juni 1864 stürzte der Knabe, mit einem Kaffeeglase in der Hand, so unglücklich von einem Stuhle herab, dass ihm die Scherben mehrere Hautwunden am oberen Lide und eine perforirende Wunde am innern Rande der Cornea des linken Auges beibrachten. Der herbeigerufene Arzt verordnete Atropineinträuflungen, setzte sie jedoch bald wieder aus, da kaum erhebliche Reactionserscheinungen auftraten. Anfangs August wurde Dr. Rydel auf seiner Durchreise durch N. in später Abendstunde zu dem Knaben gerufen. Er fand die Hautwunden vernarbt, das Auge bis auf eine schwache partielle episclerale Injection nach innen blass, am innern Rande der Cornea einen hanfkorngrossen, nicht entzündeten, aber noch ziemlich schwarzen Prolapsus Iridis; die schwarze, etwas gegen die Narbe hingezogene Pupille reagirte prompt auf Licht und Schatten, das zweite Auge war vollkommen frei. Diese geringfügigen Symptome liessen eine, bei den bestehenden Verhältnissen sehr schwierige, genauere Untersuchung überflüssig erscheinen. Atropin und Druckverband mussten genügend erscheinen, um auch diese krankhaften Erscheinungen zu beseitigen. Wider alle Erwartung verschlimmerte sich aber der Zustand des Patienten allmälig, so dass seine Eltern Ende September in Wien bei Professor Arlt Hülfe suchten.

---

[1]) Die nachfolgende Krankengeschichte verdanke ich Herrn Dr. Rydel, Assistenten der Augenklinik.

Der Knabe war schon sehr lichtscheu. Beide Augen boten Symptome einer länger dauernden Entzündung: die Hornhäute matt, rings herum düstere Ciliarinjection, das Kammerwasser trübe, die Iris verfärbt, aufgelockert, ihre Faserung undeutlich; die Pupillen reagirten nicht mehr auf Licht und Schatten; die linke Pupille war durch eine mit dem Rande der verzogenen, stark vascularisirten Iris zusammenhängenden Membran bis auf eine ganz schmale Spalte verlegt. Der Prolapsus war entzunden und granulirte stark. Rechts war die Pupille wohl noch frei, jedoch die Iris ringförmig an die Linsenkapsel geheftet. Nachdem durch häufige Anwendung von Atropin und einer Belladonnasalbe die Lichtscheu etwas gemässigt war, konnte man am linken Auge noch Lichtempfindung constatiren. Mit dem rechten Auge führte sich der Patient zur Noth selbst herum. Blos 10 Tage dauerte diese Besserung. Die Reizerscheinungen wurden dann wieder heftig, so dass sich Prof. Arlt veranlasst sah, den Prolapsus abzukappen, wobei kein fremder Körper zum Vorschein kam. Die Entzündung schritt trotzdem immer weiter vor, so dass allein von der Enucleation des verletzten Auges die Rettung des anderen zu hoffen war. Der Knabe wurde behufs der Operation auf die Klinik aufgenommen und bot im allgemeinen dieselben Symptome, nur im erhöhten Grade dar, wie im September. Die vordere Kammer war links beinahe aufgehoben, die Cornea matt und leicht getrübt, an Stelle des Prolapsus war eine flache, opake Narbe getreten. Keine Lichtempfindung. Rechts düstere Ciliarinjection, die Cornea rein, nur etwas matt, das Kammerwasser trübe, die vordere Augenkammer ziemlich normal, die Iris dunkler und namentlich im kleinen Kreise, wo auch die Verfärbung am beträchtlichsten ist, stark geschwellt und gelockert. Die Pupille, kaum eine Linie im Durchmesser, ist unregelmässig winklig begrenzt, rauchig getrübt, doch keine deutliche Membran in derselben. Selbst Atropin bringt keine Veränderung mehr hervor. Die Spannung des Bulbus erschien normal; Lichtempfindung wohl vorhanden, aber vielleicht blos quantitativ.

Am 17. November wurde die Enucleatio bulbi sinistri unter Narcose ausgeführt. Während der Operation erwachte der Knabe aus der Narcose und sträubte sich so heftig, dass der Bulbus angeschnitten wurde, und ein Theil des Glaskörpers ausfloss.

Die Heilung der Wunde ging gut von Statten, der Erfolg jedoch war nur ein geringer, indem die Reizerscheinungen am rechten Auge wohl etwas nachliessen, das Sehvermögen sich jedoch um nichts verbesserte. Am 8. Dez. versuchte Prof. Arlt noch eine Iridektomie am rechten Auge, das Irisgewebe war aber so morsch, dass es nicht gelang, ein grösseres Stück herauszubringen. Am 30. Jänner 1865 wurde der kleine Patient wegen Variola entlassen. Nach Dr. Rydel's Mittheilung, der den Knaben in den Ferienmonaten 1865 wieder sah, ist auch das rechte Auge einem allmäligen Schrumpfungsprozesse anheimgefallen.

Sectionsbefund. Das enucleirte Auge wurde gleich nach der Operation in H. Müller'sche Lösung gelegt. Da bei der Operation, wie gesagt, viel verflüssigter Glaskörper abgeflossen war, konnte über die ursprüngliche Form und Grösse des Auges nichts Genaueres ermittelt werden, doch scheinen diese Verhältnisse nicht sehr vom Normalen abgewichen zu sein. Auch die weitere Zertheilung konnte nicht mehr lege

artis vorgenommen werden, da die Schnittrichtung durch den bei der Operation unwillkürlich geführten Schnitt in die Sclera vorgezeichnet war.

Die Sclera und Cornea zeigten makroskopisch bis auf die schon erwähnten Trübungen keine auffälligen Veränderungen. Am innern Rande der Cornea befand sich eine bis 3 Mm. breite flache Narbe. Am Durchschnitte (Taf. V Fig. 2) sieht man, dass sowohl die Wundränder der Sclera und Cornea, als auch die prolabirte Iris durch Proliferation zu ihrer Zusammensetzung beitrugen. Der Glasscherben musste am Limbus conjunctivae eingedrungen sein, die Sehne des Musculus ciliaris durchschnitten und vielleicht noch den Ciliarrand der Iris verletzt haben. Ob der fremde Körper gar bis in den Glaskörper vorgedrungen war, lässt sich wohl nicht mit voller Sicherheit sagen. Es ist jedoch unwahrscheinlich, da einerseits kein fremder Körper im Auge gefunden wurde, andererseits ein grösserer Glassplitter, der eine so tiefgehende Verwundung verursacht, offenbar eine mehr als 3 Mm. breite Hornhautwunde beibringen müsste, wenn er nicht in dem engen Wundkanal stecken bleiben soll.

Dass ein eingedrungener Glassplitter etwa bei der Enucleation mit dem ausgeflossenen Glaskörper verloren gegangen sei, ist nicht anzunehmen, da bei der massenhaften Zellenproduction im Glaskörper, der fremde Körper sicher zunächst von grossen Zellenmassen umgeben worden und dadurch aufgefallen wäre. Auch spricht die innere glatte Fläche der pseudomembranösen Auflagerung dagegen. In die Wunde war die Iris vorgefallen, an der Oberfläche jedoch schon in flaches Narbengewebe verwandelt.

Ich bespreche die Möglichkeiten der Verletzung so ausführlich, weil daraus ersichtlich wird, dass sie nicht viel bedeutender als der Operationseingriff bei einer gewöhnlichen Iridencleisis war.

Die Linse zeigte gar keine Spur einer erlittenen Verletzung, ihre Kapselepithelien und Fasern ganz normal, nur die Faserkerne in der Kernzone zeigten eine gröbere Granulirung als gewöhnlich bei in Müller'scher Flüssigkeit gehärteter Linse, was vielleicht als Sympton einer pathologischen Alteration aufzufassen ist. Jedenfalls sind diese Veränderungen nicht die Folgen einer Linsen-Verletzung, sondern durch die seit Monaten gestörten Ernährungsverhältnisse genügend erklärt.

Ihre Breite ist $7^1/_2$ Mm., ihre Dicke 4·2 Mm., die vordere Fläche convexer als die hintere, in toto ist sie nach vorne gedrängt. Der zwischen Cornea und Linse übrige Raum wird von der verdickten Iris und von derselben ausgehenden Zellenproduction eingenommen; ebenso ist die Linse an ihrer hintern Fläche durch ein pseudomembranöses Diaphragma vom Glaskörperraume geschieden (Taf. V Fig. 1). Dieses scheint von der Ora serrata retinae an bis zu den Firsten der Ciliarfortsätze dem Chorioidealtractus aufzusitzen, und wird gegen die Achse des Bulbus zu allmälig dünner, seine Dicke beträgt im Centrum 0·38 Mm. Die Retraction dieses

Diaphragmas mochte wohl die Form- und Lageveränderung der flexibeln kindlichen Linse verursacht haben.

Den höchsten Grad entzündlicher Zellenproduction erreichte die Chorioidea in ihrem ganzen Umfange, und da ist wieder in der Schichte der grössern Gefässe der Process am meisten vorgeschritten. Lamina fusca und Choriocapillaris sind noch in geringerem Grade ergriffen, bieten jedoch eben desshalb einigen Aufschluss über die Quellen dieser Zellenwucherung. In der Lamina fusca kennzeichnet die ungewohnte Menge und die Grösse der pigmentlosen zelligen Gebilde den Beginn der entzündlichen Wucherung, wie es Fig. 3 darzustellen versucht. Dieselben sind jedoch noch nicht aus der Verbindung mit jenem nach allen Richtungen sich durchkreuzenden Faserwerk getreten, welches in neuester Zeit Henle veranlasste, die Lamina fusca den gefensterten Membranen beizuzählen. Daneben kommen schon rundliche, ovale oder längliche, freie Zellen vor, die theils einen grossen runden oder ovalen, oft nierenförmigen, theils 2, 3, höchst selten 4 Kerne besitzen.

Die häufigste Form mit einem rundlichen Kerne hat 0·009—0·011 Mm. im Durchmesser, die Kerne von 0·004—0·007 Mm., doch kommen ovale Zellen mit 2 oder mehreren Kernen selbst bis zu 0·04 Mm. vor. Dass letztere freie Zellen aus den ersteren noch mit dem Gewebe in Verbindung stehenden hervorgehen können, lässt sich wohl wegen der vielen Uebergangsformen vermuthen. Von in Müller'scher Flüssigkeit conservirten Eiterkörperchen, mit denen sie im Habitus viel Aehnlichkeit haben, unterscheiden sie sich durch ihre sehr variirende Gestalt und Grösse, durch die im Verhältniss zum Kern grosse Protoplasmamenge und endlich durch die absolut grössere Anzahl einkerniger Zellen, während bei normalem Eiter die mehrkernigen überwiegen. Wenn diess auch vielleicht blos graduelle Unterschiede sind, so beweist es doch so viel, dass wir hier ebenfalls junge Zellen vor uns haben. Die pigmentirten Stromazellen, die bei jugendlichen Individuen bekanntlich blos ganz schwach mit braunem, selbst bei den stärksten Vergrösserungen noch staubförmigen Pigment versehen sind, haben sich noch viel weniger an der Zellenproliferation betheiligt. Nur selten findet man eine oder die andere mit 2 Kernen versehen, was um so schwerer entzündlichen Vorgängen zuzuschreiben ist, da es auch im gesunden Chorioidalstroma vorkömmt. Die in der Lamina fusca verlaufenden Ciliarnerven (Fig. 4) nahmen meine Aufmerksamkeit in Anspruch, da sie erst vor Kurzem (die Verletzungen des Auges von Zander und Geissler S. 75) in Betracht gezogen wurden als Vermittler der sympathischen Erkrankungen des zweiten Auges. Wenn es daselbst S. 75 heisst: „Gegen diesen Weg kann man die Atrophie der Ciliarnerven anführen, wie sich dieselbe in erblindeten Bulbis findet. Da in atrophischen Nerven eine Leitung nicht möglich ist, so müsste man annehmen, dass nicht alle Zweige dem Verfettungsprocess

verfallen und einige noch leitungsfähig bleiben", so wird dieses Bedenken durch vorliegenden Fall beseitigt (leider ist es nicht das einzige, was man gegen diesen Weg einwenden kann). Aus dem anatomischen Befunde der vorliegenden Ciliarnerven konnte man durchaus nicht auf ihre Leitungsunfähigkeit schliessen (Fig. 4), Verfettung ist nicht nachweisbar; diese dürfte wohl erst mit dem Vorschreiten des Stadium decrementi parallel gehen, wovon mich zu überzeugen, ich jedoch noch nicht Gelegenheit hatte. Der obige Einwand würde dann blos für solche Fälle Geltung haben, wo die sympathische Erkrankung erst nach vollständiger Atrophie des verletzten Auges auftritt, was jedenfalls höchst selten vorkommen dürfte. Eine andere Frage ist die, ob man die den Nerven begleitenden bindegewebigen Elemente oder die Kerne der Schwann'schen Scheide als entzündet ansehen darf. Die Kerne finde ich wohl grösser und in grösserer Menge als in den Ciliarnerven gesunder Augen von erwachsenen Menschen; doch wer den Kernreichthum der Ciliarnerven eines Neugebornen je gesehen hat, wird zugeben, dass zur einfachen Bejahung dieser Frage einige Kühnheit gehört. Vielleicht gelingt es durch zufällig mögliche Vergleichung dieser Ciliarnerven mit normalen aus demselben Lebensalter stammenden diese Frage zu entscheiden.

In der mittleren Schicht scheinen die Intima und Media der grössern Gefässe noch keine bedeutende Veränderung erlitten zu haben. Wenigstens sind sie noch functionsfähig und zeigen nur selten unbedeutende Extravasate. Jedoch gelang es mir nirgends so schön und leicht die einzelnen contractilen Faserzellen sowohl des Ring-, als des den Ciliararterien eigenthümlichen Längsmuskellagers (H. Müller) zu isoliren, als in diesem Falle, was wohl einer Verflüssigung der die Muskelfasern verbindenden Kittsubstanz zuzuschreiben ist. Diese Functionstüchtigkeit ist um so auffälliger, als von der Adventitia nur noch hie und da eine spindelförmige geschwellte Bindegewebszelle eine Andeutung gibt. Die ganzen Intervascularräume sind vollgepfropft mit den oben (bei der Lamina fusca) beschriebenen rundlichen Zellen, die durch reichliche Kerntheilungen ihr reges Leben kund geben. Längs der Venae vorticosae geht die Zellenproliferation bis in die Sclera. Ja selbst bis in die Fascia bulbi kann man längs der Venen noch einzelne mehrkernige junge Zellen verfolgen. Die wohl damit einhergehende Schwellung in den ohnehin beengten venösen Abzugskanälen der Sclera, mag eine Hauptursache der kolossalen Anpfropfung der Venen und der Choriocapillaris mit Blutkörperchen sein. Die Choriocapillaris ist das schönste natürliche Injectionspräparat, das man sich denken kann (Fig. 5). Auch hier kommen junge Zellen in grosser Menge vor, ob sie aber durch Abschnürung der Capillarkerne (Haeschel), ob sie aus der mittleren Schicht der Chorioidea herstammen, ob sie durch die Gefässwände ausgetretene weisse Blutkörperchen sind,

was nach Dr. S. Stricker's Beobachtungen[1]), der das Durchkriechen rother Blutkörperchen durch die Gefässwandungen beobachtete, gar nicht paradox erscheinen kann, kann ich aus Vorliegendem nicht entscheiden, wenn sich auch Manches für die oder jene Ansicht geltend machen liesse. Auch die elastische structurlose Membran der Chorioidea ist überall dort, wo die Choriocapillaris gut erhalten ist, in normalem Verhältnisse vorhanden.

Die auf diese Weise wuchernde Chorioidea ist in ihrem grössten Theile auf 0·25—0·3 Mm., also beiläufig auf das Dreifache ihrer Dicke, angeschwollen. An vielen Stellen jedoch, am meisten in der Gegend des Eintrittes der Arteriae ciliares posticae breves war der Widerstand zu schwach, welcher von der structurlosen Membran der hier reichlicheren Zellenwucherung entgegengestellt wurde. Die structurlose Membran wurde durchbrochen, die Zellenmassen wucherten warzenförmig zu den Oeffnungen heraus und breiteten sich unter gleichzeitiger Proliferation der Zellen des Tapetum nigrum über die innere Fläche der Chorioidea aus, so dass an solchen Stellen die ganze von der Chorioidea ursprünglich ausgegangene Zellenschichte selbst bis 1·2 Mm. beträgt.

Da in den Zwischenräumen das Pigmentepithel noch ziemlich gut erhalten bleibt, während die Excrescenzen selbst ein gelblich weisses Ansehen haben, so erhält die Chorioidea von innen gesehen, stellenweise ein mammellonirtes Ansehen. Man vergleiche eine Abbildung bei Donders, structurlose Kugeln im Tapetum nigrum A. f. O. I, 2, Taf. IV, Fig. 2, mit der es einige Aehnlichkeit hat, wenn auch die Ursachen verschieden sind. Mit der Grössenzunahme dieser Wucherungen tritt nicht nur ein Contiguitäts-, sondern auch ein Continuitätsverhältniss mit der Retina ein (Fig. 7). Dass diese Massen organisationsfähig sind und leicht zur Bildung einer zwischen Chorioidea und Retina liegenden Bindegewebsschwarte Veranlassung geben können, ist gar nicht zu bezweifeln. Vascularisirt werden sie von der Chorioidea aus, bald treten jedoch auch Anastomosen mit den Retinalgefässen auf. Die Art, wie die Pigmentzellen an der Proliferation Theil nehmen, ist in Fig. 6 dargestellt und bedarf keiner weiteren Erläuterung. Die Pigmentepithelzellen werden bei ihren Metamorphosen allmälig ärmer an Pigment, und sind bei gänzlichem Verlust desselben von den in Fig. 3 gezeichneten jungen Zellen nicht mehr zu unterscheiden. Die vielfachen Gestaltveränderungen müssen uns umsomehr von der Abwesenheit einer Zellmembran dieser Tapetumzellen überzeugen, als jeder positive Anhaltspunkt für die Annahme einer solchen selbst bei den stärksten Vergrösserungen fehlt (Henle).

Kleinere, Pigment enthaltende Protoplasmaklümpchen, die keinen Zellkern besitzen, sind wohl blos von den vollständigen Zellen abgerissene

---

[1]) Studien über den Bau und das Leben der capillaren Blutgefässe, Sitzungsberichte der kais. Akademie der Wissenschaften, LII. Bd.

Partikelchen. Diese frühzeitige Verwachsung der Chorioidea mit der Retina machte eine Abhebung der letzteren in grösserem Umfange unmöglich. Wir finden desshalb die Retina wohl vielfach gefaltet, aber nicht bedeutend amovirt der Chorioidea aufliegen. Rings um den Nervus opticus war die structurlose Membran der Chorioidea ebenfalls durchbrochen und die ohnehin geschwellte Retina durch die Zellenmassen wallartig um den Opticus vorgedrängt.

Die Verhältnisse in der Retina wird die von Dr. Heitzmann mit ganz besonderem Fleisse aufgeführte Fig. 8 am besten veranschaulichen.

Der Schnitt wurde etwas hinter dem Aequator ziemlich parallel mit demselben also fast senkrecht auf die Richtung der grösseren Gefässe geführt.

Zunächst fällt der Querschnitt eines Gefässes durch die kolossale Menge junger Zellen in der Umgebung auf. Sie sind im Allgemeinen den bei Fig. 3 oder 5 geschilderten Zellen gleich. Ihre Lagerung um das Gefäss lässt wohl auf ihren Ursprung aus der Adventitia schliessen. Trotzdem sind auch hier die Gefässe wie in der Chorioidea noch functionstüchtig, Extravasate in der Retina eigentlich nirgends zu finden. Der von C. Ritter A. f. O. VIII. 1. aufgestellte Satz, dass die Adventitia erst sehr spät an dem entzündlichen Prozess Theil nehme und kaum je, ohne sehr bald zum Durchbruch der Gefässe zu führen, hat sich in unserem Falle nicht bewahrheitet. Zugleich erhält die Möglichkeit der von Schweigger constatirten (A. f. O. VI. 2. S. 266) eitrigen Retinitis durch vorliegenden Befund eine mächtige Stütze. Dass Schweigger hauptsächlich in der Nervenfaserschicht die meisten Eiterzellen fand, erklärt sich ganz einfach durch den grossen Gefässreichthum daselbst. Aehnliche Zellen finde ich durch die ganze innere Partie der Netzhaut bis exclusive der äussern Körnerschicht hin zerstreut und sehr häufig in Begleitung von kleineren oder grösseren Gefässen. Die Radiärfasern sind wie in den Iwanoff'schen Fällen (A. f. O. XI. 1. S. 136) deutlich hypertrophirt. Wenn auch nicht häufig, so findet man doch oft genug 2 bis 3 kernige Radiärfasern (Fig. 9, *a*, *b*, *d*). Sie sind leicht zu isoliren, sind stark lichtbrechend und zeigen oft lange Fortsätze, die theils Arcaden bilden, um Nervenfasern und Ganglienkugeln, die beide, wenn auch spärlich, noch vorhanden sind, zwischen sich aufzunehmen, theils auch parallel mit den Nervenbündeln verlaufen (S. Klebs A. f. O. Bd. XI. 2. S. 250). Eine Vergleichung der Fig. 8 und 9, die bei gleicher Vergrösserung angefertigt sind, zeigt, dass die Radiärfasern durch die ganze Dicke der Retina verlaufen. Zugleich macht es mir das gleichmässige Aussehen der Kerne der innern Körnerschicht, das constante Vorkommen von Kernen in den Radiärfasern in der Höhe der inneren Körnerschicht wahrscheinlich, dass die ganze innere Körnerschicht von den Kernen der

Müller'schen Radiärfasern gebildet ist. Wie weit man aus diesen Verhältnissen auf das physiologische Verhalten schliessen darf, will ich vorderhand nicht entscheiden.

Ob eine unter den ohnehin seltenen Ganglienkugeln aufgefundene zweikernige (Fig. 8) eine Vorbereitung zur Vermehrung derselben sein soll, ist mir sehr zweifelhaft. Auf welche Weise die Mehrzahl der Ganglienzellen zu Grunde gegangen ist, kann ich nicht ermitteln, weil keine Reste derselben vorhanden. In der mit Recht von M. Schultze Faserschicht genannten Substantia molecularis sieht man ein der Flächenausdehnung der Netzhaut parallel gehendes Bindefaserwerk. Die äusseren Körner scheinen an Zahl eher zu-, als abgenommen zu haben, doch kann ich nirgends etwas von einer Theilung sehen. Sie sind so dichtgedrängt, dass ihre Form hie und da polyedrisch wird. Gegen mechanische Einflüsse sind sie sehr wenig resistent und zerfallen beim Zerzupfen oder Zerklopfen der Retina in krümliche oder moleculare Massen. Von der Stäbchenzapfenschicht finden sich nur als Reste hie und da die schon öfter beschriebenen „Schleimkugeln". Im Nervus opticus findet man besonders in der Lamina cribrosa, aber selbst noch hinter derselben junge Zellen, die wohl aus den auch im normalen Opticus reichlichen zelligen Elementen des zwischen den Nervenbündeln gelegenen Bindegewebes hervorgegangen sind, weil ihr Vorkommen ebenfalls an die zwischen den Nervenbündeln gelegenen Räume gebunden ist.

Es bleibt noch übrig, die vorderen Partieen des Bulbus zu schildern, deren Darstellung mir vielleicht besser gelingt, nachdem die Veränderungen in dem hinteren Abschnitte des Auges beschrieben worden sind. Wir fanden die Chorioidea am Eintritte der kurzen hintern Ciliararterien am meisten verändert. In der Gegend des Corpus ciliare fand ausser der grössern Materialzufuhr durch die vorderen Ciliararterien auch noch das direct als Reiz wirkende Trauma statt. Wir dürfen uns daher nicht wundern, wenn die Wucherung des Chorioidaltractes daselbst einen ganz excessiven Grad erreicht. (Vergl. His „Beiträge zur normalen und pathologischen Anatomie der Cornea." 1856. S. 112). Begünstigt wird diese Wucherung durch den Umstand, dass sich die elastische Membran der Chorioidea von der Ora serrata nach vorn verschmächtigt. Wir sehen daher von diesem Punkte an den Chorioidaltract zu einem dicken Ring umgewandelt, der aus dicht gedrängten Zellen besteht und sich nach vorn in die ebenfalls verdickte Iris fortsetzt (Fig. 1 und 2).

Wie wir es in der Gegend des hintern Pols gesehen, so haben sich auch vorne die Pigmentepithelzellen an dem Process betheiligt, und man findet sie, noch spärliches Pigment enthaltend, in den übrigen Zellenmassen versprengt. Um so mehr zu wundern ist es, dass die cylindrischen Zellen der Pars ciliaris retinae nur grösser und länger als gewöhnlich, sonst jedoch unter fast normalen Verhältnissen zu finden sind (Fig. 10).

Man kann daher die Grenze zwischen Corpus ciliare und den aus dem Glaskörper hervorgegangenen Pseudomembranen noch ganz gut angeben. Nur in der Gegend der Verletzung werden sie länger, stellen sich dann mehr parallel zur Fläche der Bulbusperipherie, während sie früher fast senkrecht zu derselben standen, und sind auf diese Weise weniger deutlich von den aus Chorioidal- und Glaskörperwucherung entstandenen, in derselben Richtung verlängerten Zellen zu unterscheiden. Die Grenzen werden ebenso im ganzen Umfange undeutlicher nach vorne zu, weil da die Zellen der Pars ciliaris allmälig niedriger werden, um auf dem vordern Rande der Ciliarfortsätze gänzlich aufzuhören. Auch da treten aus Zonula Zinnii und der Iris hervorgegangene Fasern vollständig in Contact und sind nicht mehr zu unterscheiden. Der Musculus ciliaris selbst zeigt noch keine Veränderungen, ausser dass seine Bündel durch neugebildete, wohl aus dem intramusculären Bindegewebe hervorgegangenen Zellen etwas auseinandergedrängt sind. Dagegen sind die Fasern des Sphincter Iridis mit stark lichtbrechenden in Alkalien löslichen Körnchen erfüllt, also wohl in fettiger Degeneration begriffen. Auch in der Iris haben die Pigmentepithelelemente auf ganz ähnliche Weise an der Proliferation wie jene in der Chorioidea Theil genommen, die Fasern des Sphincter liegen daher näher der vorderen Fläche, während sie im normalen Zustande der hintern Irisfläche viel näher liegen.

Wo die prolabirte Iris zwischen Cornea und Sclera vorgedrängt ist, sieht man die zelligen Elemente der Iris zwischen die Fasern der Nachbarorgane hineinwuchern. Die Cornea wird auch von der Iris vascularisirt. Doch ist eine active Theilnahme der Cornea in bedeutendem Grade vorhanden, denn die Corneakörperchen sind allenthalben in einem Wucherungsprozesse begriffen. Die Bilder schliessen sich im Allgemeinen den von His (l. c.) gegebenen an.

Und zwar ist die Zellenproliferation in den der Membrana Descemeti zunächst liegenden Partien der Substantia propria Corneae am grössten. Das Epithel der Membrana Descemeti zeigt wohl noch sehr geringen aber doch deutlichen Antheil am Prozesse durch ähnliche Erscheinungen.

Das Epithel der Narbe, über deren Ursprung aus Iris oder Cornea ein sicheres Urtheil abzugeben nicht mehr möglich ist, zeigt deutliche Stachelzellen. (Vergleiche im Folgenden pag. 191.)

In der Gegend der Narbe fand eine geringe Haemorrhagie zwischen die Bündel des Musculus ciliaris statt.

Die hinteren Partieen des Glaskörpers sind verflüssigt und zeigen eine grosse Menge sternförmiger polymorpher Zellen (Fig. 13). Die innerste Schicht des dem Diaphragma angehörigen Gewebes zeigt noch ganz analoge Zellen (Fig. 11). Es gelingt sehr leicht von innen nach aussen mit der Pincette das Diaphragma in einzelne Blätter zu spalten, in denen man die verschiedenen Metamorphosen der Glaskörperzellen beobachten

kann. Beim successiven Abziehen dieser Blätter gelangt man endlich bis zu den Ciliarfortsätzen, die, wenn auch stark geschwellt, noch deutlich zu unterscheiden sind. Schon in Fig. 11 sehen wir viele Zellen mit 2 Kernen, der Fortschritt zu den in Fig. 12 gezeichneten Formen ist durch alle Uebergangsstufen vorhanden.

Je grösser die Zellengruppe geworden ist, welche aus einer vereinzelten Zelle entstand, um so weniger scharf sticht der gemeinschaftliche Contour des Protoplasma von der Umgebung ab, dagegen ballt sich eine geringe Protoplasmaschicht um den einzelnen Kern herum. Auf diese Weise entstehen in unserem Falle Zellenanordnungen, die ganz ein epitheliales Ansehen besitzen. Zugleich mit der in dieser Periode auftretenden Vascularisation scheinen die einzelnen Zellen durch eine Intercellularsubstanz auseinandergedrängt zu werden und es entsteht die in Fig. 10 gezeichnete Form. Die Vascularisation geschieht theils durch Sprossen älterer Gefässe aus dem Corpus ciliare (Fig. 10), theils fand ich noch blutleere nach beiden Seiten geschlossene Capillaren, die wohl erst bei der Weiterbildung injicirt werden. Solche Vorgänge machen es erklärlich, wie so man manchmal die Injection in einem Tage über die ganze hinter der Linse befindliche Pseudomembran vorschreiten sieht. Mit der Vascularisation ist auch der Anstoss zu weiterer Bindegewebsmetamorphose gegeben; theils sieht man die Intercellularsubstanz sich in fein lockiges Bindegewebe spalten (der Beginn in Fig. 10), theils wachsen die Fortsätze der Zellen zu Balken aus, die sich endlich vielfach durchschlingen und ein areolirtes Aussehen dieser Membranen verursachen (Fig. 14), Formen, die mich vielfach an elastische Fasernetze oder selbst an die Lamina fusca (in diesem Falle vergleiche Fig. 3) erinnern, oder es wachsen die Zellen vorwiegend nach einer Richtung aus, wodurch die in Fig. 15 gezeichneten Formen entstehen. Durch starkes Lichtbrechungsvermögen, harte Contouren und Form ihres Kerns schliessen sie sich ungemein den in demselben Object beobachteten Radiärfasern der Retina an (vergleiche Fig. 9). Mit diesen letzteren Formen scheint auch die Gewebsbildung ihr Ende erreicht zu haben, die Vascularisation nimmt wieder ab, wenigstens ist in Begleitung dieser Fasern nur selten ein Gefäss wahrnehmbar (s. diesen Bericht p. 114, Paul M.). Die verschiedenen Uebergangsstufen sind wohl vielfältig gemengt, doch beschränkt sich das Vorkommen der ersten Form Fig. 11 blos auf die innerste dem Glaskörper zugewendete Schichte des Diaphragma's, während die am weitesten vorgeschrittenen Formen Fig. 14, 15 der hinteren Linsenkapsel zunächst und an Stelle der vorderen Partieen der Zonula Zinnci auftreten.

Ich halte diess Vorkommen für wichtig, weil es darauf hinweist, dass die zuerst von der Entzündung ergriffenen peripheren, präexistirenden Zellen des Glaskörpers die weiteste Metamorphose schon durch-

gemacht haben. Würden diese zelligen Elemente, wie C. Ritter behauptet (A. f. O. VIII. 1.), sämmtlich von der Chorioidea aus in den Glaskörper producirt, so müssten wahrscheinlich die schon am längsten producirten Zellen, die bis gegen die Mitte des Glaskörpers vorgedrungen sind, in ihrer Metamorphose am weitesten vorgeschritten sein, was eben nicht der Fall ist. Die morphologische Gleichheit vieler Zellen im Glaskörper und in der Chorioidea ist durchaus kein Beweis für diese Zellenwanderung, da eben junge Zellen überall gleich sind, was genügend aus obiger Beschreibung ihrer Entstehung klar sein dürfte.

Andererseits will ich gerne zugeben, dass der strenge Beweis, dass von den im Glaskörper vorhandenen Zellen gar keine aus der Chorioidea stammen, eben wegen dieser Zellengleichheit nicht zu liefern ist. Ganz entscheidend für die Auffassung, dass die hinter der Linse vorkommenden Pseudomembranen der Hauptsache nach aus den zelligen Elementen des Glaskörpers, an deren Existenz seit den Arbeiten von Virchow und C. O. Weber wohl nicht mehr zu zweifeln ist, abstammen, war mir ein Fall, wo nach Verletzung und Iridochorioiditis bei weiter Pupille und klarer Linse sich hinter letzterer eine Pseudomembran bildete, die vollständig vascularisirt wurde, endlich sich contrahirte und dadurch die Linse se weit nach vorne drängte, dass man durch die Pupille bei seitlicher Ansicht ganz deutlich die noch wohlerhaltenen Ciliarfortsätze zählen konnte (s. diesen Bericht p. 114, Paul M.).

Epicrisis. Vom anatomischen Standpunkte muss der Process als Panophthalmitis bezeichnet werden, denn alle Theile des Auges betheiligen sich schon mehr weniger an der Entzündung. Das Auftreten dieses Processes ist um so merkwürdiger, als längere Zeit nach der scheinbar unbedeutenden Verletzung die entzündlichen Erscheinungen so gering waren. Dass das andere Auge dann von einem ganz ähnlichen Processe ergriffen wurde und gänzlich erblindete, erfüllt in der That mit Schrecken. Eine Discussion über den Causalnexus dieser Processe ist derzeit wohl noch unzulässig.

Für die Morphologie von Interesse ist die „vascularisirte Exsudatschwartenbildung" hinter der Linse, ein Vorgang, der schon mehrfach von Schweigger, Schiess-Gemusaeus u. A. beschrieben wurde. Eine genaue Darstellung der histologischen Elemente mit Zeichnung fand ich nirgends.

Da man in diesem Fall die Umwandlung der Zelle in Bindegewebe und vielleicht in elastisches Gewebe in allen Phasen verfolgen kann, so gewinnt er an allgemein histogenetischem Interesse.

Falls das oben angedeutete Verhältniss der Zellen und der Intercellularsubstanz bei der Gewebsbildung allgemeine Geltung hat, werden wir uns nicht wundern können, wenn wir sehen, dass beide Gewebe in verschiedener Weise in den Entzündungsprocess eintreten: Das perivascu-

läre Bindegewebe, nach Virchow's Theorie hervorgegangen aus Intercellularsubstanz, auf die Weise, dass die spindelförmige Zelle sich mehrfach der Quere nach theilt, während die streifige Intercellularsubstanz eben diese charakteristische Streifung verliert (und endlich verflüssigt wird), ein Vorgang, welcher schon an andern Orten beschrieben im vorliegenden Falle in der Chorioidea schon vollendet war, während bei dem elastischen Gewebe der Kern mit einem Theil des umgebenden Gewebes, das eben aus dem Pratoplasma der Bildungszelle hervorgegangen ist, aus dem Zusammenhange mit der Umgebung tritt, und sammt diesem Protoplasma die weiteren Metamorphosen durchmacht (Fig. 3). So gewagt auch diese Deductionen erscheinen mögen, so konnte ich doch dem Verlangen, die bei Betrachtung der Objecte sich aufdrängenden Gedanken hier niederzulegen, nicht widerstehen. Wenn sie selbst nichts weiter als Opposition anregen, so haben sie ihren Zweck vollkommen erfüllt.

Ebensowenig ist meines Wissens auf der Höhe der Entzündung eine Verwachsung der Retina und Chorioidea beschrieben worden. Man beobachtete diess Vorkommen bei atrophischen Prozessen und der verwandten Retinitis pigmentosa, freilich wohl meistens in Fällen, wo die ersteren Folgezustand einer vorausgegangenen Panophthalmitis gewesen sind. Die Abwesenheit der bei solchen Fällen gewöhnlich beobachteten Retinaabhebung fand in unserem Falle auf die Weise die schönste Erklärung. — Darüber, dass die Enucleation angezeigt gewesen, braucht man wohl bei den heutigen Erfahrungen in der Ophthalmologie kein Wort zu verlieren. Eher dürfte sich Manchem die Frage aufdrängen, warum man die Operation wohl nicht früher vorgenommen habe. Diese Frage findet in der langen Erhaltung der Lichtempfindung, in dem ganz allmäligen Vorschreiten der Erkrankung und in der Abhängigkeit von dem Willen der Eltern, deren Einwilligung zu so einer Operation besonders unter den erst angegebenen Umständen immer nur schwer zu erlangen sein wird, eine genügende Beantwortung. Der trotzdem unglückliche Ausgang für das zweite Auge wird sicher auch fernerhin Niemanden von der Ausführung dieser Operation abschrecken.

Wäre die Operation nicht vorgenommen worden, so hätten die neugebildeten zelligen Elemente ohne Zweifel die Bindegewebsmetamorphose durchgemacht, deren Retraction Phthisis bulbi erzeugt hätte. Gegen eine eiterige Schmelzung spricht der ganz chronische Verlauf und der Ausgang des Prozesses am zweiten Auge.

Ich kann nicht schliessen, ohne Herrn Dr. Becker meinen wärmsten Dank zu sagen für die Freundlichkeit, mit der er mir nicht nur Materiale und Instrumente zur Verfügung stellte, sondern auch sonst auf jede Weise mich zu dieser Arbeit aufmunterte.

6. Ueber das Vorkommen von Stachelzellen bei Staphyloma corneae.

Von

Vincenz Czerny.

Hierzu Taf. VI Fig. 16—17.

Schon im Herbste 1864 erhielt ich von Dr. Becker zwei Hornhautstaphylome zur Untersuchung. Obwohl das Epithel derselben durch seine eigenthümlichen Formen und starke Entwicklung meine Aufmerksamkeit fesselte, so konnte ich mit den damals mir zu Gebote stehenden Mikroskopen doch nichts Ungewöhnliches an den Zellencontouren wahrnehmen.

Erst als ich bei Dr. Becker Gelegenheit hatte, mit einem grossen Hartnack'schen Mikroskope meine Untersuchungen fortzusetzen, bemerkte ich zu meinem nicht geringen Erstaunen, dass die Epithelzellen der Hornhautstaphylome in ausgezeichneter Weise jene Merkmale darbieten, die Max Schultze seinen Stachelzellen zuschreibt [1]).

Später hatte ich Gelegenheit, noch fünf andere Staphylome zu untersuchen, und fand bei allen die Stachelzellen wieder.

Die untersuchten Staphylome, entsprechend der von Arlt gegebenen Definition des Staphyloms oder dem Stellwag'schen Narbenstaphylome, waren sämmtlich seit längerer oder kürzerer Zeit aus Prolapsus iridis hervorgegangen, was die in den hinteren Partien zahlreichen Reste des Irispigmentes genügend dokumentirten.

Ich will die untersuchten Fälle, soweit als es aus den Protokollen der Augenklinik möglich ist, der Reihe nach aufführen, um mich später leichter auf dieselben beziehen zu können.

1. Ein totales Staphylom (von unbekanntem Datum) von 4 Mm. Dicke, derber Consistenz und einem bis 0·12 Mm. dicken Epithellager, was wohl den schon mehrjährigen Bestand desselben vermuthen lässt.

2. Felix L., 9 Jahre alt, operirt am 1. November 1864. Der im Frühjahr desselben Jahres entstandene Prolapsus iridis hatte sich in eine erbsengrosse, stark vascularisirte Narbe, welche die untere Hälfte der Cornea einnahm, verwandelt. Nachdem die Iridectomie vergebens versucht wurde, um die Ectasie rückgängig zu machen, wurde sie nach Beer abgetragen, wobei das die Ectasie ausfüllende Narbengewebe genügend die Wirkungslosigkeit der Iridectomie erklärte.

3. Marie H. Seit mehreren Monaten ist die Cornea mit Ausnahme eines schmalen, noch durchsichtigen Randtheiles nach innen und oben

---

[1]) Centralblatt für medizinische Wissenschaften, 1864, Nr. 12, 15, 17, 19; dann Virchow's Archiv 30. Bd. S. 260 (mit Abbildungen).

durch eine stark prominente, an ihrer höchsten Spitze bläulich durchscheinende Narbe ersetzt. Bei der nach Critchett am 30. Juli 1865 ausgeführten Operation wurde auch die sich eng an die Narbe anschliessende geschrumpfte Linse entfernt.

4. Anna D., 24 Jahre alt. Seit ihrem zweiten Lebensjahre besteht ein erbsengrosses, stark vorragendes, grauröthliches, derbes Staphyloma partiale an der oberen Hälfte der Cornea. Bei der am 9. Dezember 1865 vorgenommenen Abtragung nach Beer zeigte es sich, dass das Narbengewebe selbst bis unter das Niveau der normalen Cornea reichte.

5. Johann R., 8 Jahre alt. Seit 6 Jahren besteht ein totales Narbenstaphylom mit einem Geschwürchen an der Spitze. Bei der Entfernung eines 5 Mm. breiten Stückes, am 26. Februar 1866, wurde auch die schmierige, gelbliche Linse grossentheils extrahirt.

6. Johann G., 15 Jahre alt. An der Stelle der Cornea ragt aus der Lidspalte ein 8 Mm. hoher, abgerundeter Zapfen hervor, der sich vor beiläufig einem Jahre entwickelt haben soll. Die Mitte desselben besteht aus weissem, undurchsichtigem Narbengewebe mit rauher Oberfläche. Die Innenfläche der Ectasie ist ausgekleidet mit einer Lage sehr polymorpher Pigmentzellen, den Resten der Uvea. Operirt nach Critchett den 11. März 1866.

7. Ein von Herrn Prof. v. Jäger abgetragenes Staphylom.

Endlich fand ich dieselben Zellenformen bei einer sogenannten cystoiden Vernarbung nach Iridectomie und bei einem kleinen, wiederholt abgekappten, endlich ganz flach vernarbten Prolapsus iridis. (Vergl. oben pag. 186.)

Dagegen fehlten sie bei einer Cornea, die nach Verletzung mit einer Peitsche ganz in Narbengewebe umgewandelt war, ohne dass Prolapsus iridis vorhanden gewesen wäre.

Dieses constante Vorkommen der Stachelzellen bei Staphylomen veranlasste mich um so eher zu dieser Mittheilung, als selbst die neueste mir bekannte Arbeit über Staphylome von *Schiess-Gemusaeus* [1]) desselben mit keiner Silbe erwähnt. Da diese Schilderung auf der sorgfältigsten Beobachtung basirt ist, so kann man mit Sicherheit voraussetzen, dass blos die Mangelhaftigkeit des gebrauchten Mikroskopes das Vorkommen der Stachelzellen übersehen liess.

Schon von *Gobée*, *O. Weber*, *Förster* und *Esmarch* [2]) wurden vereinzelt in pathologischen Gebilden Zellen gefunden, die diese Autoren mit Flimmerzellen verglichen.

---

[1]) Beitrag zur pathol. Anat. des Hornhautstaphyloms. Schweiz. Zeitschrift für Heilkunde. B. III, p. 35.

[2]) Centralblatt l. c.

Schrön [1]) fand die Contouren der Zellen im Rete Malpighii des Menschen und mehrerer Säugethiere gebildet von radiär zur Zelle gestellten Strichen und hielt diess für den Ausdruck von Porenkanälen in einer dicken Zellhaut.

Erst Prof. Max Schultze wies durch Isolirung der Zellen mit Hilfe seines Jodserum [2]) nach, dass diese Zeichnung von Riffen oder Stacheln herrühre, mit welchen die Zellenoberfläche so dicht besetzt ist, dass sie zwischen sich bloss Raum lassen für die Stacheln der benachbarten Zellen.

Ich bediente mich zur Isolirung nicht des Jodserum, da sie mir ausgezeichnet schön mit einer andern in kleineren Mengen leicht jeden Augenblick darstellbaren Flüssigkeit gelang.

Frisch gesammelten Speichel vermischte ich mit dem gleichen Volum destillirten Wassers, filtrirte und setzte beiläufig $^1/_4$ des ganzen Volums H. Müller'scher Flüssigkeit hinzu (also beiläufig $^1/_2$ Proc. doppeltchromsaures Kali und $^1/_4$ Proc. schwefelsaures Natron).

Legte ich eine Partie eines frisch abgetragenen Staphyloms in ein Reagenzgläschen mit dieser Flüssigkeit, so gelang es gewöhnlich schon den zweiten Tag, durch leichtes Schaben mit dem Messer grosse Mengen isolirter Zellen zu erhalten. Hielten die Zellen noch etwas aneinander, so genügte ein sanftes Klopfen auf das Deckgläschen mit einem Messerstiel, um die Zellen vollständig zu isoliren. 4 bis 7 Tage brauchte ich, um in dieser Flüssigkeit die Epithelzellen einer Ochsenzunge zu isoliren.

Dass das längere Zeit nach dem Tode eintretende Erstarren der die Zellen verbindenden Kittsubstanz die Ursache dieser Erscheinung ist, kann ich blos vermuthen. Lange über eine Woche darf man die Objecte nicht in der Flüssigkeit lassen, da die selbst noch in so verdünntem Zustande härtende Wirkung des doppeltchromsauren Kali sich einstellt, endlich Vibrionen und Pilzbildung die Objecte verderben. So isolirte ich zuerst die Zellen bei dem unter 3. angeführtem Staphylom. Die Länge der Stacheln variirte zwischen 0·0012—0·0014 Mm.. was beiläufig der mittleren Länge der von M. Sch. gezeichneten entspricht (Fig. 17 *a*). Die Stacheln einer Zelle sind oft ungleich lang, doch differiren die benachbarten Stacheln nur wenig und gehen allmälig in die Stachelgruppen grösserer oder geringerer Länge über.

Die Stacheln der von Nr. 4 und 5 isolirten Zellen hatten im Allgemeinen eine etwas geringere mittlere Länge; dagegen reihten sich die von Nr. 6 und 7 isolirten den kolossalsten von M. Sch. gezeichneten würdig an die Seite. Ihre Länge betrug an einzelnen Zellen 0·0036—0·004 Mm. Die Form der Stacheln war walzen- oder pfriemenförmig. Von einer

---

[1]) Moleschott's Untersuchungen Bd. 9, S. 93: Ueber die Porenkanäle in der Membran der Zellen des Rete Malpighii.

[2]) Virchow's Archiv. 30. Bd.

deutlichen Gabelspaltung der Stachelspitze konnte ich mich nie überzeugen. Ebensowenig, dass die von der Peripherie weiter gegen das Centrum reichende Streifung von Riffen herrühre. Vielleicht entsteht diese Streifung durch die Projection mehrerer schief hinter einander stehender Stacheln auf eine Linie.

Auf der Oberfläche wenigstens erschien der scheinbare Querschnitt der Stacheln stets als rundes Pünktchen (Fig. 17 *a*). Dagegen fand ich an mehreren Staphylomen bei den flachen oberflächlichen Zellen fast concentrisch um den Kern gestellte, riffähnliche, kleine Erhabenheiten, die beim Kochen mit concentrirter Natronlauge nicht verschwanden, obwohl diese Zellen kugelig wurden, während die Fortsätze der Stachelzellen verschwunden waren.

Doppelte Contouren konnte ich an den isolirten Zellen ebensowenig wie M. Sch. sehen. Doch sieht man nebeneinanderliegende Zellen oft durch 2 oder 3 Contouren von einander getrennt. Besonders auffallend fand ich es an Glycerinpräparaten, so dass sich selbst Dr. Heitzmann unwillkürlich bewogen fühlte, in getreuen Naturnachahmungen hie und da doppelte Contouren anzudeuten (Fig. 16).

Diese Bilder mochten Schrön veranlasst haben, die Stacheln für Porenkanäle in einer dicken Zellhaut anzusehen. Bei guter Vergrösserung kann man sich leicht überzeugen, dass die Ursache dieser Zeichnung in dem Schrumpfen der Zellen liegt, so dass der Fortsatz einer Zelle nicht mehr die Vertiefung der anderen vollständig ausfüllt. Dadurch entsteht an der Basis der Stacheln je einer Zelle ein Contour, zwischen 2 Zellen daher 2 Contouren. Berühren die Stacheln sich nur mehr mit ihren Spitzen, so entsteht dadurch noch ein dritter Contour, — die Projectionslinie einer Fläche zwischen den Zellen, die mosaikartig von den beiderseitigen Stachelspitzen ausgefüllt wird.

Zwei und mehrere Contouren können auch dadurch entstehen, dass sich 2 Zellen nicht mit ihren Rändern berühren, sondern etwas übereinander schieben, wobei der Contour der unterliegenden durch den Zellenleib der aufliegenden und zwar oft genug parallel mit dem Rande der letzteren durchscheint. Doch kömmt dies blos bei den flacheren Formen vor.

Maassgebend für die Beurtheilung ist natürlich der Anblick isolirter Zellen und da konnte ich mich, wie gesagt, von der Existenz einer doppeltcontourirten Membran nicht überzeugen.

Die Formen der Epithelzellen scheinen grösstentheils von dem Alter des Staphyloms abzuhängen. Die Basalzellen sind bei den unter 2, 3, 6 angeführten, dann bei 5 dem centralen Geschwürchen entsprechend, also bei allen jüngeren Staphylomen oft blos 0·016 Mm., den Kern dagegen 0·008–0·009 Mm. lang, über die Hälfte der ganzen Zelle einnehmend. Die Zellen sitzen mit einem dünneren Stiel auf der

Unterlage fest, sind nach oben entweder unregelmassig zackig (Fig. 17 *d*, *e*), selbst in eine zerfaserte Spitze auslaufend oder etwas abgerundet. An der Spitze sind schon einige kurze Stacheln sichtbar.

Dem entsprechend sind auch die der nächst höheren Reihe angehörigen Zellen unregelmässig, polyedrisch, klein, die Stacheln oft relativ zur Grösse der Zelle sehr lang (Fig. 17 *f*). Wie die Epithelschichte an Dicke zunimmt, so werden meistens auch die Basalzellen länger und grösser. Am ausgesprochensten tritt dieses Verhältniss bei den unter 1 und 4 aufgeführten Staphylomen hervor, wo sie die Länge bis 0·044 Mm. erreichen, bei einer Dicke von 0·01 Mm. Sie sind keulenförmig mit ovalem Kern von 0·01 Mm. Länge (Fig. 16). Bei dem unter 5 angeführten waren oberhalb des Kernes in die Kuppel dunkelbraune Pigmentkörnchen eingestreut (Fig. 17, *c*). Das obere abgerundete Ende der Zellen ist schon mit kurzen Stacheln besetzt und legt sich in eine von 2—4 Zellen der nächst höheren Reihe gebildete Höhle hinein. Die dieser Reihe angehörigen Zellen stehen mit ihrer Längenachse auch noch senkrecht auf der Oberfläche des Staphyloms, sind wieder oben abgerundet und haben an dem unteren Ende 2—4 arkadenförmige Eindrücke von den Basalzellen, zwischen welchen Grate bis zu den nach abwärts gerichteten spitzen Enden vorlaufen (Fig. 17, *b*). Bei sehr dicker Epithelschicht folgt selbst noch eine dritte Reihe in derselben Richtung verlängerter Zellen; für gewöhnlich machen sie jedoch schon Formen Platz, die ihren längsten Durchmesser der Fläche des Staphyloms parallel haben.

Die Abbildnng Fig. 16 nach einem Präparat von dem seit 22 Jahren bestehenden Staphylome Nr. 4 gezeichnet, zeigt eine der Basilarmembran der Cornea analoge Schicht unter dem Epithel. Dieselbe ist nicht struktur-, sondern bloss kernlos, im Gegensatz zu dem übrigen äusserst kernreichen Stroma; dass sie aus Fasern besteht, sah man an den Präparaten ganz deutlich, so lange sie nicht in Glycerin lagen. In Terpentinöl wird die Faserung deutlicher.

Bei den anderen Staphylomen sassen die Basalzellen unmittelbar dem kernreichen Stroma auf, ja es kamen unmittelbar unter der Oberfläche, im Stroma selbst, ganze Bruträume mit jungen Zellen vor, die den oben beschriebenen kleinen Basalzellen (Fig. 17, *d*, *e*) sehr ähnlich sahen. Dass diese Zellenbruträume immer bloss als Divertikel der Epithelschicht aufzufassen seien, wie Schiess-Gemusaeus meint, glaube ich bestreiten zu können.

Die Kerne der Epithelzellen sind meist mit ungewöhnlich grossen, 1—4 stark lichtbrechenden Kernkörperchen versehen, die oft genug mit der Immersionslinse ovale oder bisquitförmige Umrisse zeigen. Bei den saftigen Epithelzellen der tieferen Schichten scheint der Kern nach dem Tode der Zelle in der Conservationsflüssigkeit mehr zu schrumpfen als der Zellenleib, wenigstens füllt er oft seinen Raum nicht aus (der Beginn

angedeutet bei Fig. 17, *c*), so dass er das täuschende Bild eines getheilten Kernes darbietet. Imbibirt man jedoch die Zellen mit Carmin, so kann man sich leicht überzeugen, dass blos ein einziger geschrumpfter Kern vorhanden ist. Tausende so isolirter Zellen liess ich im Gesichtsfelde passiren, aber blos ein einziges Mal sah ich eine Zelle, an der ich den Beweis, dass sie nicht 2 Kerne besitzt, nicht liefern konnte. Diese Zelle war ganz flach, stammte daher aus einer Schichte, der kaum Jemand noch ein reges vegetatives Leben zuschreiben dürfte.

Sonst konnte ich vermeintliche zweikernige Zellen immer durch Isolirung in zwei einkernige zerlegen.

Wenn ich es auch nicht wage, die gegentheilige Beobachtung anderer, gewiegterer Beobachter zu bestreiten, so veranlasste mich doch dieses jedenfalls seltene Vorkommen von Kerntheilungen, dem anatomischen Kriterium einer regen Proliferation, daran zu zweifeln, dass das vorhandene Epithel allein der Mutterboden für das junge Epithel sei. Verglich ich dagegen die reiche Kernwucherung in dem unterliegenden Stroma, ja das Vorkommen wirklicher Zellenbruträume in demselben, den oft allmäligen Uebergang des kernreichen Stromas in die jüngste Epithelschicht, die Aehnlichkeit der jüngsten Epithelzellen mit Bindegewebszellen, so drängte sich mir die Wahrscheinlichkeit auf, dass das Stroma selbst die Erzeugungsstätte des jungen Epithels sei. Zu der Unterstützung dieser Vermuthung kann vielleicht noch die Thatsache dienen, dass das Epithel der umgebenden Conjunctiva bulbi normaler Weise keine Stachelzellen besitzt, dass die Basalzellen viel fester mit dem Stroma als mit den darüber liegenden Epithelzellen zusammenhängen, so dass ich sie nicht durch Klopfen von ihrer Basis entfernen konnte, während das übrige Epithel schon vollständig in einzelne Zellen zerfallen war.

Wir haben also hier wieder einen Fall vor uns, welcher die von *Virchow*, *Billroth*, *C. O. Weber* u. A. [1]) ausgesprochene Theorie, dass die Epithelzellen nur umgewandelte Bindegewebszellen seien, sehr wahrscheinlich macht. Vielleicht könnte die Untersuchung ganz frischer, eben in Ueberhäutung begriffener Irisvorfälle diese Frage zu einer endgiltigen Entscheidung führen. Zu dieser Hoffnung sind wir um so eher berechtigt, als die Embryologie die Möglichkeit des Hervorgehens aller histologischen Systeme aus Anfangs gleichwerthigen Elementarorganismen postulirt.

[1]) Virchow, Struktur des Nagelbettes (Würzburger Verhandlungen V, S. 83), Billroth (Deutsche Klinik 1857, Nr. 21, Müller's Archiv 1858, S. 159), C. O. Weber (Virchow's Archiv, 15. Bd., S. 465).

C. Ueberreuter'sche Buchdruckerei (M. Salzer)

Nach d. Nat. gem. u. lith. v. Dr. C. Heitzmann.

Lith. Anst. v. F. Kohn, Wien.

Nach d. Nat. gem. v. lith. v. Dr. C. Heitzmann. Lith. Inst. v. P. Kaiser, Wien.

Nach d. Nat. gem. u. lith. v. Dr. C. Heitzmann. Lith. Anst. v. F. Köhe, Wien.

3.

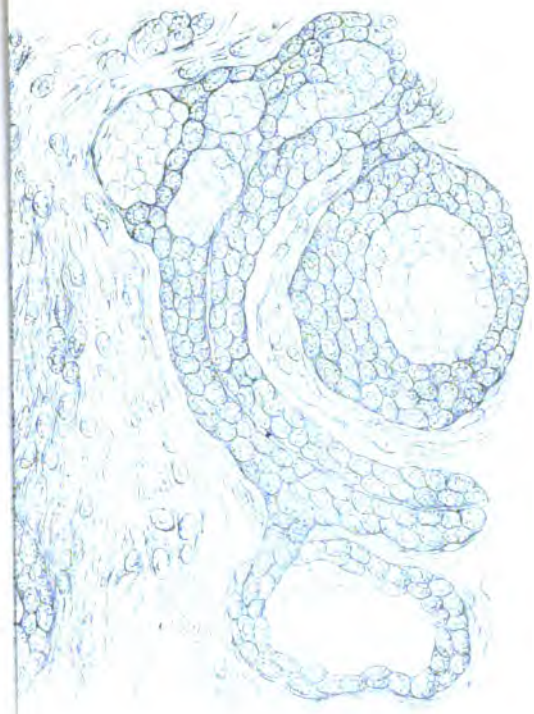

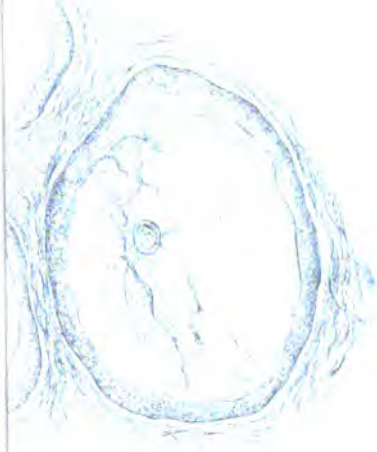

Lith. Inst. v. Ehrke Wien

3.

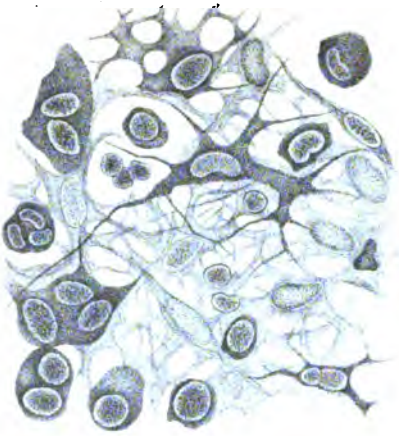

6.

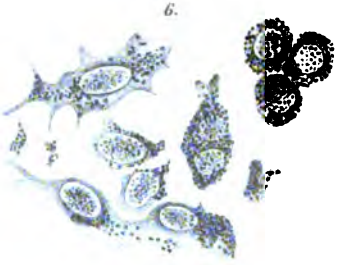

8.

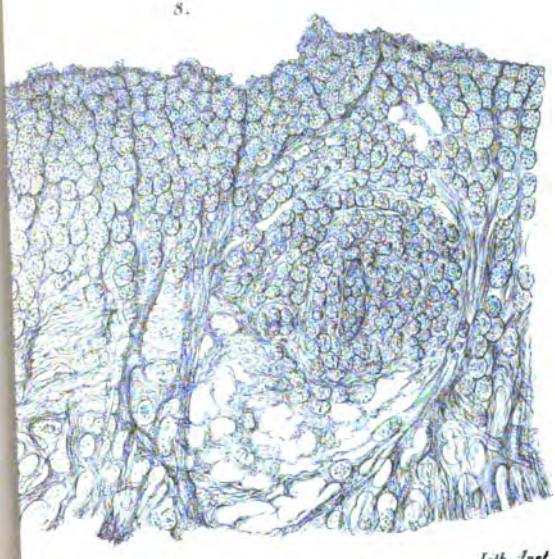

Lith. Anst. v. F. Köke, Wien.

10.

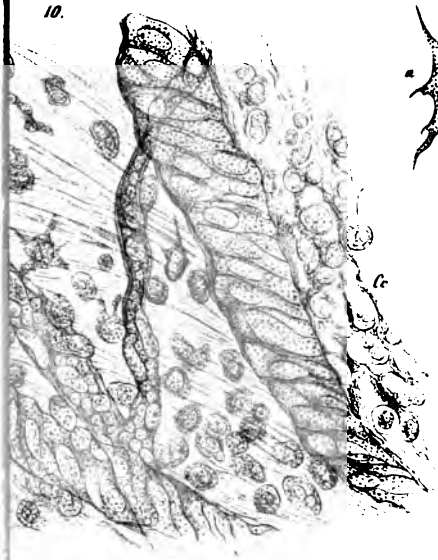

13.

14.

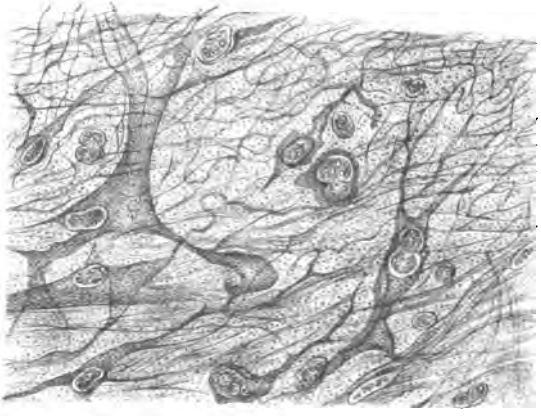

15.

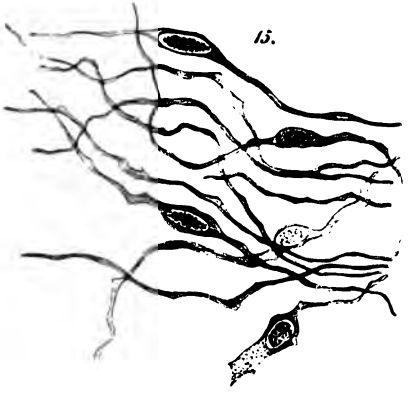

Lith. Anst. v. F. Köke, Wien.

UNIVERSITY OF CALIFORNIA
MEDICAL CENTER LIBRARY

THIS BOOK IS DUE ON THE LAST DATE STAMPED BELOW

Books not returned on time are subject to a fine of 50c per volume after the third day overdue, increasing to $1.00 per volume after the sixth day. Books not in demand may be renewed if application is made before expiration of loan period.

5m-1,'42(8779s)

1863-1865 Vienna. Universität. Augenklinik. Bericht.

65162